

Melanom zevního ucha

Jandová E., Šimková M.

Klinika nemocí kožních a pohlavních, Fakultní nemocnice, Hradec Králové
přednosta doc. MUDr. Karel Ettler, CSc.

Souhrn

Melanom zevního ucha

Melanom v lokalizaci zevního ucha byl diagnostikován u 23 pacientů, vyšetřených v průběhu téměř 30 let v Komisi pro tmavé nádory na kožní klinice FN v Hradci Králové. Práce popisuje věk nemocných, délku trvání pigmentace, lokalizaci, dále histologický rozbor odstraněných melanomů, dobu vzniku metastáz a délku přežití sledovaných osob.

Klíčová slova: melanom – zevní ucho

Summary

Melanoma of the External Ear

Melanoma of the external ear was diagnosed in 23 patients, examined during the period of almost 30 years at the Clinic for pigmented tumours of The University Hospital in Hradec Králové. The study provides data regarding age of patients, duration and localization of pigmentation, analyses histopathological findings of excized melanomas, time period to appearance of metastases and patient's survival.

Key words: melanoma – external ear

ÚVOD

Melanom (M) je maligní nádor neuroektodermálního původu. Patří mezi nejzhoubnější tumory vůbec. Vzniká nádorovou proliferací melanocytů, nejčastěji v kůži.

Výskyt M kůže má vzrůstající tendenci na celém světě. Podle statistických údajů bylo na našem území v r. 1970 hlášeno v průměru 3,3 nových případů M na 100 000 obyvatel, v roce 1990 8,0 a v roce 1999 již 12,8 (15, 19).

Stejný trend je zaznamenán v celé Evropě, kde v roce 2000 bylo hlášeno v průměru 12 nových případů M na 100 000 obyvatel. Vůbec nejvyšší výskyt nových M vykazují Austrálie a Nový Zéland. Jde až o 60 nových případů, především u bělochů, na 100 000 obyvatel (17).

Expozice UV záření patří, vedle přítomnosti pigmentových névů a genetické dispozice, k prokazatelným rizikovým faktorům vzniku tohoto závažného onemocnění (9). Podle Ettlera (8) vznik M může být závislý na kumulativní dávce UV (lentiginózní typ), u ostatních forem se uplatňují spíše jednorázová prudká opálení až spálení.

Právě lokalizace M na zevním uchu v mnoha případech může být výsledkem opakované nebo epizodické expozice UV záření, protože tato oblast je velmi často fotoprotektivně opomíjena.

V posledních letech jsme zaznamenali četné zahraniční publikace týkající se výskytu M ucha. Chtěli bychom proto prezentovat naše vlastní pozorování.

MATERIÁL A METODY

Na kožní klinice FN v Hradci Králové pracuje od r. 1964 Komise pro tmavé nádory. V průběhu těchto let zde bylo vyšetřeno přes 40 000 osob s různými pigmentovými afekcemi.

Nejzávažnější diagnóza melanomu byla stanovena u 1722 nemocných k 1. 1. 2003. Z tohoto počtu u 231 osob byl M lokalizován na hlavě a krku (tj. 13,4 %). Ve 23 případech byl M lokalizován na zevním uchu, což představuje 10,4 % z 231 M lokalizovaných na hlavě a krku.

Z celkového počtu 1722 pacientů s M představuje výskyt M na ušním boltci u 23 osob 1,4 %. Jde o 10 žen a 13 mužů.

Pacienti, vyšetření na našem pracovišti, přicházejí s doporučením od spádového dermatologa, od svého praktického nebo dětského lékaře, ale i bez doporučení.

Nemocní jsou klinicky vyšetřeni zkušenými dermatology s mnohaletou praxí v oboru dermatoonkologie. V případě klinického podezření na M je pacientům založena speciální ambulantní karta s podrobnou anamnézou rodinnou i osobní, zaměřenou zejména na onkologickou problematiku. Dále je určen fototyp pacienta a podrobné záznamy, týkající se vyšetřované léze: délka trvání, doba nástupu změn ve smyslu růstu do plochy a výšky, změny pigmentace, přítomnost mokvání, krvácení. Dotazujeme se na pocity pacientů: svědění či bolestivost vyšetřované pigmentace. Zjišťujeme, zda byla léze již ošetřována samotným pacientem či lékařem. Další část ambulantní dokumentace obsahuje objektivní nález: popis pigmentové léze, event. přítomnost zvětšených regionálních uzlin. Popisujeme i přítomnost dalších pigmentových névů, zejména atypických.

Od r. 1994 používáme k přesnější diagnostice pigmentových afekcí manuální dermatoskop.

Nemocné s M kontrolujeme v prvních 3 letech 3krát ročně, v dalších 2 letech 2krát ročně, dále jednou za rok, až do 15 let po odstranění M. Spolupracujeme s onkologickou klinikou, chirurgickou klinikou a v posledních 10 letech velmi úzce s Ústavem klinické alergologie a imunologie. Kompletní imunologické vyšetření absolvují nemocní, u nichž histologická klasifikace M je podle Clarka III a výše, podle Breslowa nad 1 mm.

VÝSLEDKY

Průměrný věk žen byl 60 let (tab. 1), mužů 65 let (tab. 2). Nejmladším pacientem byl 38letý muž, který nedokázal určit, jak dlouho trvala pigmentace v kavitě konchy levého ucha. K ušnímu lékaři se dostavil pro mokvání a občasně krvácení pigmentového ložiska. Na ORL oddělení byla provedena totální amputace ušního boltce, histologické vyšetření prokázalo melanom, s klasifikací podle Clarka II–III, podle Breslowa 0,22 mm. U tohoto muže se objevily metastázy v preaurikulárních uzlinách vlevo za $\frac{3}{4}$ roku po odstranění M. Byly chirurgicky odstraněny, následovala chemoterapie preparátem Dacarbazin i.v. v 5denních opakovaných kúrách. Přes tuto léčbu pacient do 1 roku zemřel na generalizaci M.

Nejstarším nemocným byl 83letý muž, který pozoroval vznik pigmentace v kavitě konchy pravého ucha asi 3 měsíce. Byla provedena amputace boltce a histologické vyšetření prokázalo nodulární M, s klasifikací podle Clarka IV, podle Breslowa 3 mm. Byl současně léčen pro chronickou lymfatickou leukémií st. IV, na kterou do 2 let po odstranění M zemřel.

Délka trvání pigmentace námi sledovaných 23 pacientů se pohybovala od 3 měsíců do více než 15 let. Sedm nemocných (3 ženy a 4 muži) nedokázalo určit délku trvání pigmentové léze. Průměrnou dobu trvání pigmentace tak nelze stanovit.

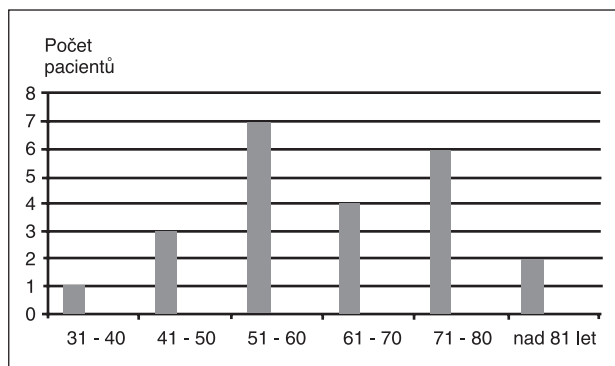
Počet sledovaných pacientů a jejich věk při zjištění melanomu, lokalizaci melanomu a histologickou klasifikaci podle Clarka a Breslowa uvádí obr. 1a–d.

Tab. 1. Melanom zevního ucha u žen (10 osob)

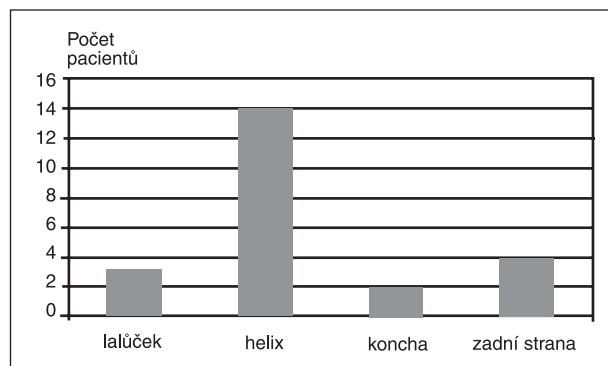
Pac.	Věk	Trvání pigmentové léze	Lokalizace	Histologická klasifikace	Metastázy: kde/kdy	Léčba	Jiné malignity	Délka přežití
1.	65	15 let	helix	Br 0,8 mm, Cl neproveden	nezjištěny	chirurgická	ne	9 let
2.	62	1 rok	helix	neprovedena	nezjištěny	chirurgická	ne	neznámo
3.	52	4 měsíce	zadní strana	Cl III, Br 1,5 mm	submandibulární/1 rok	chirurgická	ne	† 1,5 roku generalizace M
4.	52	6 měsíců	zadní strana	Cl IV, Br. 3,6 mm	v jizvě/7 měsíců	chirurgická + Roferon inj.	ne	3 roky
5.	46	2 roky	helix	Br 2 mm, Cl neproveden	preaurik./6 měsíců játra, peritoneum/2 roky	1. chirurgická 2. chir.+DTIC+Roferon inj.	ne	† 2 roky generalizace M
6.	49	od dětství	lalůček	Cl III, Br 4 mm	nezjištěny	chir. AP lalůčku + krční uzliny (negat. nález)	ne	9 let
7.	73	1 rok	zadní strana	Cl IV, Br 4 mm	nezjištěny	chirurgická	ne	† 2 roky suicidium
8.	52	neví	helix	Br 2 mm, Cl neproveden	krční uzlina/1 rok	chirurgická	ne	† 1 rok generalizace M
9.	66	neví	lalůček	Cl V, Br 5 mm	v jizvě/8 měsíců, plíce/3 roky	chirurgická + DTIC	ne	† 3 roky generalizace M
10.	80	neví	helix	neprovedeno	v jizvě recidiva M/7 let	1. chirurgická, 2. chirurgická	bazaliom – čelo	† 13 let CMP

Tab. 2. Melanom zevního ucha u mužů (13 osob)

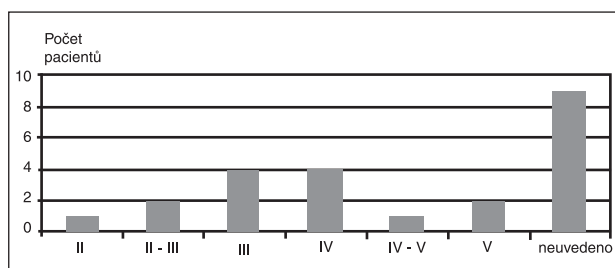
Pac.	Věk	Trvání pigmentové léze	Lokalizace	Histologická klasifikace	Metastázy: kde/kdy	Léčba	Jiné malignity	Délka přežití
1.	51	neví	helix	neprovedena	kožní helix + preaurik./při vstupním vyšetření	chir. + DTIC i.v.	ne	† do 1 roku generalizace M
2.	79	1 rok	helix	Br 3 mm, Cl neproveden	nezjištěny	chirurgická	ne	neznámá
3.	78	2 roky	helix	Cl V, Br 6,5 mm	v jizvě/6 měsíců	chirurgická	ca varlat za 8 let	11 let
4.	51	1 rok	zadní strana	Cl II-III, Br 1,5 mm	nad jizvou/2 roky	1. chirurgická 2. chir.+DTIC i.v.	ne	10 let
5.	38	neví	koncha	Cl II-III, Br 0,2 mm	preaurik./1 rok	1. chir. - AP, 2. chir + DTIC	ne	† do 1 roku generalizace M
6.	73	2 roky	helix	Cl IV-V, Br 3 mm	kožní - helix, koncha + krč., uzliny/při vstupním vyšetření	chir. + DTIC	ne	† do 1 roku generalizace M
7.	58	od narození	helix	Cl III, Br neproveden	nezjištěny	chir. + DTIC	ne	15 let
8.	51	od dětství	helix	Cl IV, Br 4 mm	nezjištěny	chirurgická	ne	neznámá
9.	78	2 roky	lalůček	Cl II, Br 2 mm	nezjištěny	chir. + AP lalůčku	ne	† 2 roky - příčina neznámá
10.	83	3 měsíce	koncha	Cl IV, Br 3 mm	nezjištěny	chir. + AP	chronická lymfatická leukémie IV. st.	† 2 roky chron. lymf. leukémie
11.	82	neví	helix	neprovedeno	nezjištěny	chirurgická	ca žaludku	† 2 roky generalizace M
12.	64	neví	helix	neprovedeno	nezjištěny	chirurgická	ne	15 let
13.	46	od dětství	helix	Cl III, Br 4 mm	nezjištěny	chirurgická	ne	1 rok



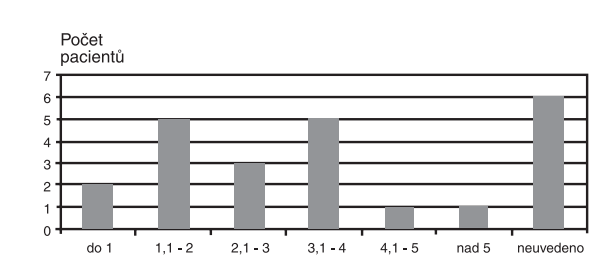
Obr. 1a. Počet pacientů a jejich věk při zjištění melanomu



Obr. 1b. Počet pacientů a lokalizace melanomu



Obr. 1c. Počet pacientů a histologická klasifikace podle Clarka

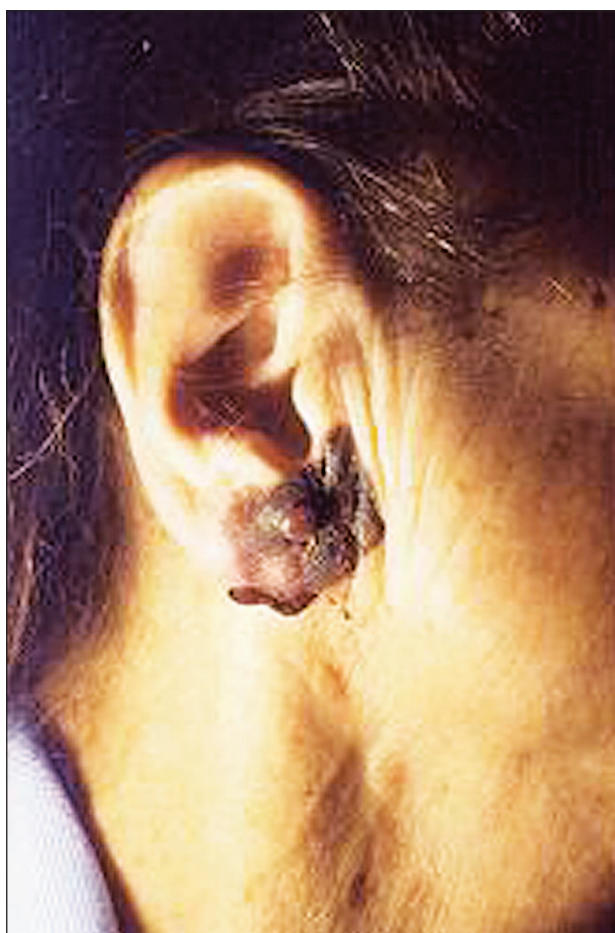

Obr. 1d. Počet pacientů a histologická klasifikace podle Breslowa v mm

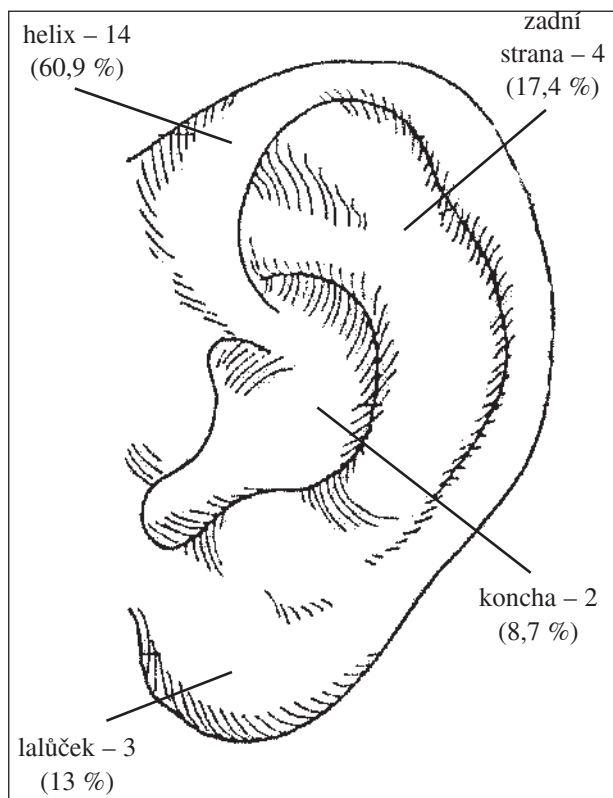
Nejčastěji byl u námi sledovaných nemocných pozorován výskyt M na helixu ušního boltce – celkem u 14 osob. U čtyř na zadní straně boltce, u tří na ušním lalůčku

a u dvou v kavitě konchy (obr. 2 a 3).

Přítomnost metastáz při prvním vyšetření u nás jsme zaznamenali u 2 mužů. U jednoho byly kožní metastázy



Obr. 2. Pacientka č. 9.: Melanom lalůčku



Obr. 3. Lokalizace melanomu na zevním uchu

v blízkosti primárního M a současně byly metastázy v krčních uzlinách na straně postiženého ucha. U dalšího nemocného byly kromě kožních metastáz v blízkosti primárního M také metastázy v preaurikulárních uzlinách.

U jedné ženy byla zjištěna recidiva M v jizvě po 7 letech od odstranění primárního M.

U dalších 8 nemocných (5 žen a 3 muži) se objevily metastázy za 6 měsíců až za dva roky po odstranění M, u 4 v jizvě po odstranění M, u 2 v uzlinách před postiženým ušním boltcem, u jedné v krčních uzlinách a jedné v uzlinách submandibulárních.

U dvou žen se za dva roky po odstranění M objevily i vzdálené metastázy. U jedné v játrech a na peritoneu – tato nemocná měla zjištěnou metastázu v uzlině před postiženým ušním boltcem již za 6 měsíců po odstranění M. Druhá pacientka, u které se objevily kožní metastázy v jizvě za 8 měsíců po odstranění M, měla zjištěné metastázy v plicích za 3 roky po odstraněním primárním tumoru.

Současný nález jiných malignit jsme zaznamenali u čtyř nemocných: u jedné ženy byl za 5 let po odstranění M zjištěn i histologicky potvrzen bazaliom na čele. Další malignity byly zjištěny u tří mužů. Jeden měl již několik let před odstraněním M diagnostikovanou chronickou lymfatickou leukémií, u druhého byl diagnostikován adenokarcinom žaludku do 2 let po odstranění M. U třetího muže byl zjištěn karcinom varlat 8 let po odstranění M.

Histologická klasifikace podle Clarka se u našich pacientů pohybovala v rozmezí od II. do V. stupně, podle Breslowa v rozmezí od 0,2 do 6,6 mm. U sedmi nemocných se histologickou klasifikací nepodařilo zjistit (odečteno v době, kdy se ještě neprováděla).

Léčba: u všech nemocných byla provedena chirurgická excize tumoru s histologickým vyšetřením, které potvrdilo již klinicky předpokládanou diagnózu M. Ve dvou případech byla provedena amputace celého ušního boltce (projevy M v kavitě konchy), u dalších dvou nemocných byl amputován lalůček. Z toho u jedné ženy byla současně provedena stejnostranná resekce krčních uzlin s negativním histologickým nálezem. U všech dalších osob bylo uskutečněno pouze chirurgické odstranění tumoru, někde s částečnou resekci boltce.

Všechny metastázy byly léčeny chirurgicky (kromě vzdálených metastáz) a následnou terapií preparátem Dacarbazine i.v. v opakovaných 5denních kúrách. U tří žen a jednoho muže byla současně aplikována imunoterapie preparátem Roferon inj. s.c. 3 MIU 3x v týdnu.

Z 23 námi sledovaných pacientů (10 žen a 13 mužů) s M zevního ucha zemřelo 12 osob (6 žen a 6 mužů). U čtyř žen byla příčinou úmrtí generalizace M do 3 let po chirurgickém odstranění tumoru, u páté ženy bylo příčinou úmrtí suicidium 2 roky po odstranění M bez známek recidivy. Další pacientka zemřela na centrální mozgovou příhodu 6 let po odstranění M bez známek recidivy.

Generalizace M do dvou let po jeho odstranění byla příčinou úmrtí čtyř mužů, další pacient zemřel na chro-

nickou lymfatickou leukémií do 2 let po operaci M. Šestý nemocný zemřel do 2 let po odstranění M. Příčinu úmrtí v té době 80letého muže se nám nepodařilo zjistit.

U nemocných, jejichž příčinou úmrtí byla generalizace M, se tloušťka primárního M pohybovala podle histologické klasifikace Clarka v rozmezí od II. do V. stupně, podle Breslowa od 0,5 do 5 mm.

V současné době sledujeme v Komisi pro tmavé nádory 8 pacientů: 3 ženy a 5 mužů.

Zdravotní stav 3 pacientů: 1 ženy a 2 mužů, kteří k nám přestali docházet na kontroly, se nám nepodařilo zjistit.

DISKUSE

Podle literárních údajů (5, 16) asi 10 % všech maligních tumorů je lokalizováno na hlavě a krku. Výskyt M v téže lokalizaci je uváděn v rozmezí 15–20 % (5, 10, 18). Většinou jde o muže s věkovým průměrem kolem 60 let (4). Podle statistických údajů z posledních let se kožní malignity boltce vyskytují v rozmezí 4–20 % (5, 7, 10, 16). Výskyt M na uchu považují někteří autoři (1, 2, 3) za vzácná onemocnění, podle dalších (5, 7) je incidence M na uchu kolem 16 % ze všech M lokalizovaných na hlavě a krku. Je to podle citovaných autorů nejčastější lokalizace M v oblasti hlavy a krku.

V literatuře posledních let se počet sledovaných pacientů s diagnózou M ucha pohybuje od 9 osob u Benmira (2) až k 83 nemocným, sledovaným Wanebem (20). Většina autorů uvádí počty kolem 20 pacientů (3, 6, 12, 16).

Podle literárních citací postihuje M zevního ucha výrazně častěji muže než ženy (5, 7, 12, 16, 20). Jako jeden z důvodů uvádějí autoři převážně krátké vlasy mužů a tím i větší expozici této lokalizace slunečnímu záření (5, 20).

Nejčastější lokalizace M ucha je na volném okraji boltce – helixu [např. Conley (5) uvádí až 50 %], další lokalizace: lalůček, tragus, kavita konchy jsou méně časté. Vzácností je lokalizace M ve sluchovém kanálku nebo ve středním uchu (11, 13).

Podle Weye (21) je ucho příkladem anatomické polohy s nejasným typem lymfatické drenáže. K tomu se vztahují možné lokalizace metastáz: jednak v okolí jizvy po primárním tumoru, jednak v uzlinách pre- i postaurikulárních nebo krčních (5, 13, 21). Preoperativní lymfoscintigrafie se v poslední době ukazuje jako metoda, která by mohla přispět k identifikaci sentinelové uzliny a tím k chirurgickému odstranění mikrometastáz současně s odstraněním primárního tumoru (21). Jako vzácná lokalizace metastáz M ušního boltce byly popsány metastázy do temporální kosti u čtyř nemocných (14).

Literární údaje za posledních 5 let ukazují na závislost přežití nemocných s M ucha na tloušťce primárního tumoru (2, 3, 5, 6, 20), vyjádřené histologickou klasifikací

podle Breslowa (4) v mm. U hodnoty Breslowa více než 1,5 mm byly metastázy M zjištěny do dvou let po chirurgickém odstranění primárního tumoru u více než poloviny nemocných (5). Podle Davidsona (6), který sledoval 16 nemocných, 3 zemřeli do 1 roku na generalizaci M (šlo o nemocné s nodulárním typem M, hodnoty Breslowa byly větší než 1,5 mm). Také Wanebo se spolupracovníky (20) uvádějí 5leté přežití v 85 % u nemocných s tloušťkou tumoru menší než 1 mm z celkového počtu 83 nemocných, které sledovali.

Všichni autoři uvádějí léčbu chirurgickou u primárního tumoru. Někteří doporučují i excizi sentinelové uzliny (21). V případě metastatického postižení spádových uzlin se provádí podle možnosti jejich odstranění.

Námi sledovaných 23 pacientů s diagnózou M zevního ucha za období 27 let se shoduje v počtu s citacemi některých autorů (1, 2, 6). Zatímco výskyt M na uchu z celkového počtu melanomů lokalizovaných na hlavě a na krku je některými autory uváděn až v 16 % (5), je u naší skladby pacientů nižší, pouze v 10,4 %. Naše pozorování se shoduje spíše s autory, kteří považují incidenci v této lokalizaci za vzácnou (1, 2, 3). Na rozdíl od většiny literárních údajů (5, 7, 16, 20) u našich pacientů nebyla výrazná převaha mužů: z 23 sledovaných bylo 10 žen a 13 mužů. Věkový průměr byl u našich nemocných shodně s literaturou 60 let u žen a 65 let u mužů. Shodně s literaturou jsme zaznamenali výskyt M na volném okraji boltce u většiny našich pacientů – celkem 14 z celkového počtu 23 sledovaných. Současné jiné malignity u nemocných s M zevního ucha v literatuře námi uváděné nebyly zaznamenány. U námi sledovaných pacientů se vyskytly u čtyř nemocných z celkového počtu 23 (17,4 %).

Histologická klasifikace u 12 námi sledovaných pacientů byla podle Breslowa od 1,5 mm výše, u čtyř byla nižší než 1,5 mm. U 7 pacientů se již tuto klasifikaci nepodařilo zjistit. Šlo o případy z doby, kdy se histologická klasifikace neprováděla a nepodařilo se dohledat původní preparáty, které již byly vyřazeny z archivu. V souladu s literárními údaji jsme u některých pacientů zaznamenali závislost výskytu metastáz a doby přežití na tloušťce primárního tumoru.

Chirurgickou léčbu primárního tumoru jako metodu první volby uznávají všichni autoři. V daleko větší míře je však v cizině prováděna preoperativní lymfoscintigrafie, která se v ČR teprve zavádí. Tato metoda přispívá k identifikaci sentinelových uzlin, které jsou schopny zachytit mikrometastázy a následně jsou spolu s primárním tumorem chirurgicky odstraněny.

ZÁVĚR

Melanom lokalizovaný na zevním uchu se podle některých literárních údajů vyskytuje asi v 16 % všech melanomů lokalizovaných na hlavě a krku. Další autoři považují tuto lokalizaci spíše za vzácnou. Nejčastější

lokalizace M ucha je na volném okraji ušního boltce. Podle literatury je výskyt M na uchu čtenější u mužů než u žen. Věk nemocných v době zjištění diagnózy se pohybuje kolem 60 let.

Naše pozorování se shodují s literárními údaji ve věku nemocných, ale v četnosti výskytu M na zevním uchu jen s údaji některých autorů. Incidenci výskytu M zevního ucha mužů a žen je u námi sledovaných pacientů téměř shodná proti výrazně vyššímu výskytu M ucha u mužů v citované literatuře. Shodně s literaturou jsme zaznamenali nejčastější výskyt M na helixu boltce. Shodná je také chirurgická léčba primárního tumoru.

Z našeho dlouholetého pozorování se výskyt M na ušním boltci jeví jako vzácnější lokalizace.

Přestože změny pigmentu na ušních boltcích jsou velmi snadno zjistitelné, většina nemocných přichází v době, kdy je patrný růst do výšky, nebo pigmentový útvar krvácí či jinak vadí. Dlouhodobé sledování nemocných s M nás utvrzuje v nutnosti další osvěty nejen obyvatelstva, ale i praktických lékařů, kteří často mají možnost sledovat pacienta v průběhu let a tak jako první mohou zaznamenat vznik nebo změnu pigmentové léze i v oblasti ucha. Dále je nutné upozorňovat na vhodnou fotoprotekci také této lokality – ušního boltce.

LITERATURA

1. AMANDO-GARCIA, L., SUAREZ-NIETO, C., MADRIGAL-RUBIALES, B., GARCIA-GARCIA, J. Melanoma de conducto auditivo externo. *Acta Otor Esp*, 2003, 54 (2), p. 89–93.
2. BENMEIR, P., BARUCHIN, A., WIENBERG, A., NAHLIELI, O., NEUMAN, A., WEXLER, MR. Rare sites of melanoma: melanoma of the external ear. *J Craniomaxillofac Surg*, 1995, 23 (1), p. 50–53.
3. BONO, A., BARTOLI, A., MAURICHI, A., MOGLIA, D., TRAGNI, G. Melanoma of the external ear. *Tumori*, 1997, 83 (5), p. 814–817.
4. BRESLOW, A. Tumor thickness, level of invasion and node dissection in stage I cutaneous melanoma. *Ann Surg*, 1975, 182, p. 572–575.
5. CONLEY, J. Melanoma of the Head and Neck. 1990.
6. DAVIDSON, A., HELLQUIST, HB., VILLMAN, K., WESTMAN, G. Malignant melanoma of the ear. *J Laryngol-Otol*, 1993, 107 (9), p. 798–802.
7. ELDER, DE. Skin cancer: Melanoma and other specific nonmelanoma skin cancers. *Cancer*, 1995, 75 (1 Suppl.), p. 245–256.
8. ETTLER, K. Fotoprotekce před účinky ultrafialového záření. *Lék. Listy*, 2002, 47, s. 12–14.
9. GOLDSTEIN, AM., TUCKER, MA. Genetic epidemiology of cutaneous melanoma. *Arch Dermatol*, 2001, 137, p. 1493–1496.
10. CHROBOK, V., PELLANT, A., ETTLER, K., JANDOVÁ, E., ŠIMÁKOVÁ, E. Maligní melanom hlavy a krku. *Suppl. Sbor. věd. prací LFUK Hradec Králové*, 36, 1993, č. 1–2, s. 105–111.
11. MARTIN, C., MARTIN, H., PRADES, JM., LOUBEYRE, A., DUMOLLARD, JM. Malignant tumors of the external auditory canal (E.A.C.) and of the middle ear. *J Fr Oto-Rhino-Laryngol*, 1994, 43 (4), p. 241–246.
12. MATTHEW, D., COLE, JAKOWATZ, J., EVANS, GRD. Evaluation of nodal patterns for melanoma of the ear. *Plast Reconstr Surg*, 2003, 112 (50), p. 50–56.
13. MILBRATH, MM., CAMPBELL, BH., MADIEDO, G., JANJAN, NA. Malignant melanoma of the external auditory canal. *Am J Oncol*, 1998, 21 (1), p. 28–30.
14. NAVARRETE, CM., RUAH, CB., SCHACHERN, P., PAPARELLA, MM. Normal and metastatic melanin in the temporal bone. *Am J Otolaryngol Head Neck Med Surg*, 1995, 16 (1), p. 33–39.
15. Novotvary 1999 ČR ÚZIS ČR 2002.
16. ROCHE, R., LINDER, M., BUCHNER, SA., WANNER, M., LUSCHER, NJ. Long-term experience with ear preservation in malignant tumors of the external ear. *Eur J Plast Surg*, 1996, 19 (5), p. 240–244.
17. SLADKÁ, J. “Euro Melanoma Day” – 14. květen 2001. *Medicína*, 2001, 8, s. 18–19.
18. VALKOVÁ, D., SLAVÍČEK, A. Slizniční melanom v ORL oblasti. *Čes-Slov Derm*, 2001, 76 (1), s. 32–35.
19. VOSMÍK, F. Maligní melanom kůže. *Čas Lék čes*, 1996, 135 (13), s. 405–8.
20. WANEBO, HJ., COOPER, PH., YOUNG, DV., HARPOLE, DH., KAISER, DL. Prognostic factor in head and neck melanoma: Effect of lesion location. *Cancer*, 1988, 15, p. 831–837.
21. WEY, PD., DE-LA-CRUZ, C., GOYDOS, JS., CHOI, ML., BORAH, GL. Sentinel lymph node mapping in melanoma of the ear. *Ann Plast Surg*, 1998, 40 (5), p. 506–509.

Došlo do redakce: 24. 5. 2004

MUDr. Eva Jandová
FN – Kožní klinika
Pospíšilova tř. 365
500 05 Hradec Králové