proLékaře.cz | 13.2.2026

Čes.-slov. Derm. 80, 2005, No. 2, p. 92–95

Závažný případ importované dermatomykózy

Karlová I.[1], Tichý M. j.[1], Petrželová J.[2], Viktorinová M.[1], Lovečková Y.[2], Koukalová D.[2], Tichý M.[3]

[1]Klinika chorob kožních a pohlavních LF UP a FN Olomouc
přednostka doc. MUDr. D. Ditrichová, CSc.
[2]Ústav mikrobiologie LF UP a FN Olomouc
přednostka doc. MUDr. D. Koukalová, CSc.
[3]Ústav patologie LF UP a FN Olomouc
přednosta prof. MUDr. Z. Kolář, CSc.

Souhrn

Závažný případ importované dermatomykózy

Autoři popisují případ těžkého průběhu tinea barbae. V klinickém obraze dominovala infiltrovaná ložiska s píštělemi, bohatá hnisavá sekrece, tvorba abscesů v částech obličeje a krku pokrytých vousy. Kultivačně byl prokázán *Trichophyton mentagrophytes*, var. mentagrophytes. Předpokládaným zdrojem onemocnění byl velbloud. K vyléčení bylo nutné použít celkovou protrahovanou léčbu antimykotiky.

Klíčová slova: **tinea barbae – *Trichophyton mentagrophytes* – diagnostika – léčba**

Summary

A Serious Case of Imported Dermatomycosis

Authors describe a case of tinea barbae with serious clinical course. Infiltrated lesions with fistulae, abundant purulent discharge, abscess formation in the bearded area of the face and neck dominated a clinical picture. Cultivation yielded *Trichophyton mentagrophytes*, var. mentagrophytes. A camel was supposed to be a source of infection. Prolonged systemic antimycotic therapy was necessary to cure the disease.

Key words: **tinea barbae – *Trichophyton mentagrophytes* – diagnostics – treatment**

ÚVOD

Tinea barbae (sycosis barbae parasitaria) je dermatofytická infekce vousy pokryté části obličeje a krku dospělých mužů. Nejčastějším původcem onemocnění je *Trichophyton (T.) mentagrophytes* po kontaktu s infikovanými zvířaty. Vzhledem k typickému klinickému obrazu je diagnóza ve většině případů snadná. V diferenciální diagnóze je třeba především u lehčích forem odlišit stafylokokovou folikulitidu (sycosis barbae simplex), furunkl folikulitidu kandidové či jiné etiologie nebo folliculitis eczematosa barbae, při těžkém průběhu aktinomykózu a skrofuloderma (1, 7).

POPIS PŘÍPADU

Pacient 30 let, jednatel firmy.

Nynější onemocnění: Začátkem října 2002 došlo ke vzniku červeného lehce infiltrovaného ložiska velikosti 2–3 cm na pravé straně brady, pro které byl vyšetřen a léčen ambulantně spádovým dermatologem různými externy včetně kortikosteroidů. V průběhu 3 týdnů došlo k progresi projevů, vznikala další červená infiltrovaná okrouhlá ložiska v oblasti vousů na obličeji a krku včetně diseminovaného výsevu pustul, v místě původního ložiska vznikl absces. Pro tyto projevy byl léčen celkově bez efektu azitromycinem. Pro nelepšící se stav byl koncem října vyšetřen na ambulanci kožní kliniky a přijat k hos-

Pro návrat k normálu

Prokanazol®

itrakonazol

EFEKTIVNÍ LÉČBA DERMATOMYKÓZ [3, 7] A ONYCHOMYKÓZ

- nové antimykotikum s obsahem itrakonazolu na českém trhu
- oproti flukonazolu likviduje Aspergillus sp. [4, 9]
- účinnější a bezpečnější než ketokonazol [4, 5]
- lék volby pro systémové mykózy [1] a HIV-pozitivní pacienty [5]
- léčba seborrhoické dermatitidy [3]
- profylaxe mykotických infekcí u neutropenických [10] a onkologických nemocných [8]
- pohodlná pulzní léčba 2 až 3 týdny během 2 až 3 měsíců [1, 3, 6]
- příznivá cena a úhrada,[2] velmi dobrá tolerance [10]

PRO.MED.CS Praha a. s.
Sídlo: Telčská 1, 140 00 Praha 4
Poštovní adresa: PRO.MED.CS Praha a. s.
P.O. BOX 157, 140 21 Praha 4
tel. 241 013 111, fax 241 480 092
promed@promed.cz, www.promed.cz

S podrobnějšími informacemi se seznamte v Souhrnu údajů o přípravku. Přípravek je vázán na lékařský předpis a je plně hrazen z prostředků zdravotního pojištění.

PRO.MED.CS Praha a. s.

REFERENCE: 1/ Souhrn údajů o přípravku, datum schválení textu: 30. 07. 2003. **2**/ Číselník VZP, dodatek 1. 5. 2004. **3**/ De Doncker P, Gusta AK et al: Itraconazole pulse therapy for onychomycosis and dermatomycoses: An Overview. J Am Acad Derm 1997; 37: 969–974. **4**/ Harousseau JL, Dekker AW et al: Itraconazole Oral Solution for Primary Prophylaxis of Fungal Infections etc. Antimicrob. Agents Chemother. 2000; 44 (7): 1887–1993. **5**/ Kauffman CA, Carver PL: Antifungal Agents in the 1990s. Drugs 1997 Apr. 53 (4): 539–549. **6**/ André J, De Doncker P et al: Pulzní (intermitentní) léčba onychomykózy itrakonazolem. Současný stav poznání. Medicína 1997; 1: 22. **7**/ De Beule K: Itraconazole: pharmacology, clinical experience and future development. Int J Antimicrob. Agents 1996; 6: 175–181. **8**/ Doubek M, Mayer J a spol.: Možnosti profylaxe myotických infekcí u onkologických nemocných s přihlédnutím k toxicitě antimykotických léků. Vnitřní lékařství 2002; 48 (3): 248–254 **9**/ Háber J: Současný stav a perspektivy antimykotik se systémovým účinkem. Časopis lékařů českých 2001; 140 (19): 596–604. **10**/ Háber J: Lékové profily. Itraconazolum. Remedia 1993; 3 (6): 329–336.

Držitel rozhodnutí o registraci: Liconsa S. A., Barcelona, Španělsko. **Výhradní distributor pro ČR:** PRO.MED.CS Praha a. s. **Složení:** Itraconazolum 100 mg v 1 tobolce. **Indikační skupina:** Antimykotikum se systémovým účinkem. **Indikace:** Vulvovaginální kandidóza, dermatomykóza a onychomykóza, orální kandidóza, systémové a orgánové mykózy. **Kontraindikace:** Přecitlivělost na složky přípravku, současné užívání léků zvyšujících riziko závažných nežádoucích účinků (např. terfenadin, cisaprid, chinidin, midazolam, simvastatin). V graviditě a laktaci užívat jen je-li nezbytně nutné. **Nežádoucí účinky:** Gastrointestinální obtíže, bolesti hlavy, závratě, alergické reakce, městnavé srdeční selhání, při dlouhodobé léčbě hypokalémie. **Interakce:** Vzájemné zesílení účinku při současném podání s inhibitory CYP3A4, enzymové induktory účinek itrakonazolu snižují, antacida omezují jeho absorpci. **Dávkování:** Dle typu mykózy, obvykle 100–200 mg 1až 2x denně, vyšších dávek je třeba u imunodeficientních pacientů, u onychomykóz volit pulzní terapii. **Balení:** 4, 14, 28 tobolek. **Datum poslední revize:** 22. 10. 2003.

proLékaře.cz | 13.2.2026

pitalizaci. Celkové příznaky se po celou dobu onemocnění nevyskytly.

Na přelomu srpna a září 2002 pobýval 14 dní na dovolené v Tunisu, kde absolvoval spolu s dcerou půldenní výlet na velbloudech. Kontakt s jinými zvířaty vylučuje.

Status localis: Při přijetí byl na pravé straně krku submandibulárně prknovitý infiltrát, ze kterého vytékal řídký žlutý hnis. Na tvářích v místě vousů, submandibulárně a na přední straně krku se vyskytovaly splývající měkké noduly živě červené barvy, na povrchu s pustulami a nánosy medově žlutých krust (obr. 1, 2). Po zatlačení vytékal z četných píštělí hnis, vousy byly uvolněné a spontánně vypadávaly. Všechny projevy byly výrazně zánětlivé se zvětšením regionálních lymfatických uzlin.

Obr. 1. Tinea barbae – klinický obraz.

Obr. 2. Tinea barbae – projevy lokalizované mandibulárně a na krku.

Osobní anamnéza: bezvýznamná, nikdy nebyl vážněji nemocen.

Laboratorní vyšetření: Při přijetí FW 42/h, leukocytóza 11,2 x 10^9/l, CRP 77,3 mmol/l. Ostatní laboratorní vyšetření: moč, biochemická vyšetření ALT, AST, bilirubin, urea, kreatinin, minerálie v séru, glykémie, vyšetření humorální a buněčné imunity – vše v mezích normy. Kontrolní vyšetření před propuštěním: FW 7/h, počet leukocytů 8,8 x 10^9/l, CRP 3,2 mmol/l.

Mikrobiologické vyšetření: z kožních lézí byl odebrán hnis z píštělí na bakteriologickou a mykologickou kultivaci. Bakteriologická kultivace prokázala po 2 dnech koaguláza-negativní stafylokoky a *Propionibacterium acnes*, mykobakteria izolována nebyla, také vyšetření na aktinomykózu bylo negativní. Po 5 dnech se na Sabouraudově agaru s cykloheximidem při teplotě 27 °C objevily drobné plísňové kolonie, po 9 dnech byl jejich růst zřetelný. Makroskopicky byly bílé se žlutým nádechem, hrubě zrnité, jejich střed byl mírně vyzdvižený a okraje zrnité s paprsčitě se rozbíhajícími jemnými vlákny (obr. 3). Pro bližší identifikaci byla použita mikrokultura – v mikroskopickém obrazu byly na septovaných vláknech kulovité mikrokonidie a chlamydospory, nechyběla ani vlákna vzhledu úponků vinné révy, která jsou typická pro *T. mentagrophytes.* Z kultury byl dále zhotoven nativní preparát s Lugolovým roztokem, v němž byly prokázány makrokonidie kyjovitého tvaru s příčnými septy (obr. 4, 5). Identifikace byla doplněna biochemickým ureázovým testem, který prokázal *T. mentagrophytes var. mentagrophytes.*

Obr. 3. Kolonie *Trichophyton mentagrophytes.*

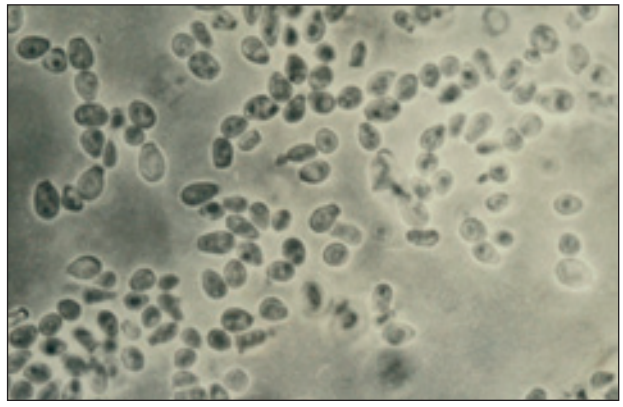

Obr. 4. *Trichophyton mentagrophytes* – mikrokonidie, nativní preparát, interferenční fázový kontrast.

Histopatologické vyšetření probatorní kožní excize z ložiska nad mandibulou popisovalo při specifickém barvení (PAS, Grocott) plísňové mikroorganismy, zejména ve folikulárních ústích. Ta byla široce dilatována, vyplněna keratinem a ložiskovitě pronikajícími polynukleáry z okolního zánětu koria, místy s tvorbou drobných absce-

proLékaře.cz | 13.2.2026

Obr. 5. *Trichophyton mentagrophytes* – makrokonidie, nativní preparát, interferenční fázový kontrast (úsečka 10 μm).

sů. Buněčnou součástí zánětlivé reakce byly také lymfocyty, plazmocyty, ojedinělé eozinofily a místy jednotlivě či v drobných skupinkách obrovské mnohojaderné buňky. Zánět prostupoval celou tloušťkou zastiženého koria.

Léčba: Podle klinického obrazu byla zahájena celková kontinuální léčba antimykotikem itrakonazolem (Sporanox cps.) v denní dávce 2 x 200 mg. Vzhledem k výrazné zánětlivé reakci byla přidána antibiotika – cefuroxim (Zinnat tbl.) v dávce 2 x 500 mg po dobu 10 dní, současně byla provedena chirurgická incize abscesu s evakuací velkého množství hnisu.

Při zavedené terapii došlo zpočátku rychle k regresi projevů, zhojení abscesu, zmírnění infiltrace a hnisavé sekrece, zmenšení počtu pustul a píštělí. Denní dávka intrakonazolu byla po 14 dnech snížena na 1 x 200 mg, po snížení dávky se velmi dobrý terapeutický efekt po 3 týdnech léčby zastavil. Opět došlo ke zvýraznění infiltrace, hnisavé sekrece a nové tvorbě píštělí, kultivační nález byl stále pozitivní. Po měsíci terapie byla proto provedena výměna antimykotika na terbinafin (Lamisil tbl.) v dávce 1 x 250 mg, který pacient užíval další 3 měsíce. Při této léčbě se zastavila progrese, docházelo k postupnému snížení hnisavé sekrece, hojení pustul a jizvení ložisek.

Kromě celkové terapie probíhala intenzivní zevní léčba, která spočívala v aplikaci antiseptických obkladů a lokálních antimykotik. Dobrý terapeutický efekt prokázal 0,5% anthralin aplikovaný 1krát denně na 10 minut. Při poslední kontrole v dubnu 2003 byly kožní projevy zhojeny, přetrvávaly jizvy.

DISKUSE

Dermatofytózy – infekce kůže vyvolané dermatofyty – se podle přirozeného výskytu a výběru hostitele dělí na geofilní, zoofilní a antropofilní. Geofilní žijí v půdě, jsou příležitostně patogenní pro člověka i zvířata – *Microsporum (M.) gypseum, M. fulvum, T. ajelloi.* Zoofilní – *M. canis, T. mentagrophytes var. mentagrophytes, T. verrucosum, T. equinum* – preferují jako hostitele zvířata, ale mohou napadnout i člověka, u kterého vyvolávají větší zánětlivé reakce, zatímco u zvířat probíhá infekce většinou latentně. Antropofilní druhy vyvolávají běžné infekce u člověka, patří k nim *T. rubrum, T. schoenleini, T. tonsurans, T. mentagrophytes var. interdigitale, Epidermophyton floccosum* a *M. audouinii* (7).

Klinický obraz dermatofytóz je variabilní podle lokalizace infekce a druhu dermatofyta. Na volné kůži se vyskytují okrouhlá erytémová olupující se ložiska s centrálním hojením a akcentací na okrajích. V ochlupených lokalizacích mohou být provázené výrazným zánětem a hnisáním v oblasti folikulů (6). Tinea barbae je dermatofytóza lokalizovaná ve vousy pokrytých částech obličeje a krku. Nejčastějším původcem jsou zoofilní druhy – *M. canis, T. mentagrophytes var. mentagrophytes* a *T. verrucosum.* Člověk se nejčastěji nakazí kontaktem s nemocnými zvířaty (7).

V našem případě byl izolován zoofilní druh *T. mentagrophytes var. mentagrophytes,* který nejčastěji vyvolává epizootie hovězího dobytka a příležitostné onemocnění u celé řady divoce žijících, užitkových i domácích zvířat, např. psů, králíků, koček, koní, ptáků, myší, krys, a také zvířat chovaných pro zábavu dětí (2). Svědčí o tom dva popsané případy, kdy k infekci dětí, vyvolané *T. mentagrophytes*, došlo po styku s infikovaným křečkem a činčilou (3). Měsíc před vznikem prvních kožních projevů byl pacient na dovolené v Africe, kde absolvoval projížďku na velbloudovi a byl se zvířetem v těsném kontaktu. S jinými zvířaty do kontaktu nepřišel, proto se uvažovalo o velbloudovi jako o možném zdroji nákazy.

Terapeuticky byla použita systémová antimykotika. Zpočátku itrakonazol (Sporanox) – fungistatické antimykotikum se širokým spektrem účinku, které zahrnuje především kvasinky, *Pityrosporum orbiculare*, dermatofyty a aspergily. Principem jeho účinku je blokáda enzymových aktivit závislých na funkci cytochromu P450 (4, 5). Iniciální denní dávka 2 x 200 mg byla po 14 dnech snížena na 1 x 200 mg. Tato dávka se ukázala být nedostatečnou, proto byla léčba změněna na terbinafin (Lamisil), který působí fungicidně a neinhibuje procesy závislé na cytochromu P450. Spektrum účinku zahrnuje dermatofyty, méně účinný je proti kvasinkám (4, 5). Při léčbě Lamisilem v dávce 250 mg došlo v průběhu 3 měsíců ke zhojení projevů.

Je zajímavé, že u pacientovy čtyřleté dcery, která absolvovala projížďku na velbloudovi s otcem, došlo krátce po onemocnění otce ke vzniku několika okrouhlých ložisek s akcentovanými okraji a jemným olupováním o velikosti 0,5–2 x 2 cm v průměru na přední ploše pravého stehna a na levé hýždi. Diagnóza tiney byla verifikovaná kultivačním vyšetřením, které prokázalo stejně jako u otce *T. mentagrophytes.* Zda se dcera nakazila od předpokládaného zdroje nebo sekundárně od otce zůstává otázkou. Projevy povrchové tiney u dítěte odezněly po zevní aplikací antimykotik, systémová léčba nebyla nutná.

proLékaře.cz | 13.2.2026

ZÁVĚR

Uvedený případ ukazuje, že při izolovaném zánětlivém ložisku na obličeji je vždy nutné vyloučit mykotickou infekci. Ke zhojení rozvinutých projevů tinea barbae vyvolané zoofilním kmenem *T. mentagrophytes* byla potřebná dlouhodobá systémová léčba antimykotiky.

LITERATURA

1. BRAUN-FALCO, O., PLEWIG, G., WOLFF, HH. (Eds.). *Dermatológia a venerológia.* Martin: Osveta, 2001, s. 252–270.
2. FRÁGNER, P., HEJTMÁNEK, M. *Určování dermatofytů.* Olomouc: Univerzita Palackého, 1990, 189 s.
3. HATA, Y., AMAGAI, M., NAKS, W. et al. Two cases of *Trichophyton mentagrophytes* infection contracted from hamster and chinchilla. *Nippon Ishinkin Gakkai Zasshi,* 2000, 41, No. 3, p. 269–273.
4. KUKLOVÁ, I. Diagnostika, terapie a prevence kožních mykóz. *Trendy v Med*, 2002, 4, č. 5, s. 20–26.
5. OTČENÁŠEK, M., KEJDA, J., ŠICH, J. Antimykotika v současné dermatologické praxi: racionální výběr v rozšiřující se nabídce. *Čs Derm,* 1996, 71, č. 1, s. 25–32.
6. OTČENÁŠEK, M., KEJDA, J., ŠICH, J. Přehled dermatologicky významných původců mykóz. *Čs Derm*, 2000, 75, č. 6, s. 305–311.
7. VOSMÍK, F., SKOŘEPOVÁ, M. *Dermatomykózy.* Praha: Galén, 1995, 140 s.

Došlo do redakce: 3. 6. 2004

MUDr. Iva Karlová
Klinika chorob kožních a pohlavních
LF UP a FN
I. P. Pavlova 6
775 20 Olomouc
E-mail: iva.karlova@fnol.cz

EDIČNÍ PLÁN
Česko-slovenské dermatologie, 80. ročník, rok 2005

Číslo 2: Lichen planus

Číslo 3: Melanom

Číslo 4: Dětská dermatologie

Číslo 5: Dermatitidy

Číslo 6: Lymeská borelióza

Česko-slovenské dermatologie, 81. ročník, rok 2006

Číslo 1: Mykologie