

Závažný případ importované dermatomykózy

Karlová I.¹, Tichý M. j.¹, Petrželová J.², Viktorinová M.¹, Lovečková Y.², Koukalová D.², Tichý M.³

¹Klinika chorob kožních a pohlavních LF UP a FN Olomouc
přednostka doc. MUDr. D. Ditrichová, CSc.

²Ústav mikrobiologie LF UP a FN Olomouc
přednostka doc. MUDr. D. Koukalová, CSc.

³Ústav patologie LF UP a FN Olomouc
přednostka prof. MUDr. Z. Kolář, CSc.

Souhrn

Závažný případ importované dermatomykózy

Autoři popisují případ těžkého průběhu tinea barbae. V klinickém obraze dominovala infiltrovaná ložiska s pštělemi, bohatá hnisavá sekrece, tvorba abscesů v částech obličeje a krku pokrytých vousy. Kultivačně byl prokázán *Trichophyton mentagrophytes*, var. *mentagrophytes*. Předpokládaným zdrojem onemocnění byl velbloud. K vyléčení bylo nutné použít celkovou protrahovanou léčbu antimykotiky.

Klíčová slova: tinea barbae – *Trichophyton mentagrophytes* – diagnostika – léčba

Summary

A Serious Case of Imported Dermatomycosis

Authors describe a case of tinea barbae with serious clinical course. Infiltrated lesions with fistulae, abundant purulent discharge, abscess formation in the bearded area of the face and neck dominated a clinical picture. Cultivation yielded *Trichophyton mentagrophytes*, var. *mentagrophytes*. A camel was supposed to be a source of infection. Prolonged systemic antimycotic therapy was necessary to cure the disease.

Key words: tinea barbae – *Trichophyton mentagrophytes* – diagnostics – treatment

ÚVOD

Tinea barbae (sycosis barbae parasitaria) je dermatofytická infekce vousy pokryté části obličeje a krku dospělých mužů. Nejčastějším původcem onemocnění je *Trichophyton (T.) mentagrophytes* po kontaktu s infikovanými zvířaty. Vzhledem k typickému klinickému obrazu je diagnóza ve většině případů snadná. V diferenciální diagnóze je třeba především u lehčích forem odlišit stafylokokovou folikulitidu (sycosis barbae simplex), furunkl folikulitidu kandidové či jiné etiologie nebo folliculitis eczematosa barbae, při těžkém průběhu aktinomykózu a skrofuloderma (1, 7).

POPIS PŘÍPADU

Pacient 30 let, jednatel firmy.

Nynější onemocnění: Začátkem října 2002 došlo ke vzniku červeného lehce infiltrovaného ložiska velikosti 2–3 cm na pravé straně brady, pro které byl vyšetřen a léčen ambulantně spádovým dermatologem různými externy včetně kortikosteroidů. V průběhu 3 týdnů došlo k progresi projevů, vznikala další červená infiltrovaná okrouhlá ložiska v oblasti vousů na obličeji a krku včetně diseminovaného výsevu pustul, v místě původního ložiska vznikl absces. Pro tyto projevy byl léčen celkově bez efektu azitromycinem. Pro nelepšící se stav byl koncem října vyšetřen na ambulanci kožní kliniky a přijat k hos-

Prokanazol[®]

itronazol

proLékaře.cz | 16.4.2026

Pro návrat k normálu



EFEKTIVNÍ LÉČBA DERMATOMYKÓZ^{3,7} A ONYCHOMYKÓZ

- nové antimykotikum s obsahem itronazolu na českém trhu
- oproti flukonazolu likviduje *Aspergillus* sp.^{4,9}
- účinnější a bezpečnější než ketokonazol^{4,5}
- lék volby pro systémové mykózy¹ a HIV-pozitivní pacienty⁵
- léčba seborrhoické dermatitidy³
- profylaxe mykotických infekcí u neutropenických¹⁰ a onkologických nemocných⁸
- pohodlná pulzní léčba 2 až 3 týdny během 2 až 3 měsíců^{1,3,6}
- příznivá cena a úhrada,² velmi dobrá tolerance¹⁰

PRO.MED.CS Praha a. s.
Sídlo: Telčská 1, 140 00 Praha 4
Poštovní adresa: PRO.MED.CS Praha a. s.
P.O. BOX 157, 140 21 Praha 4
tel. 241 013 111, fax 241 480 092
promed@promed.cz, www.promed.cz

S podrobnějšími informacemi se seznamte v Souhrnu údajů o přípravku. Přípravek je vázán na lékařský předpis a je plně hrazen z prostředků zdravotního pojištění.

PRO.MED.CS
Praha a. s.

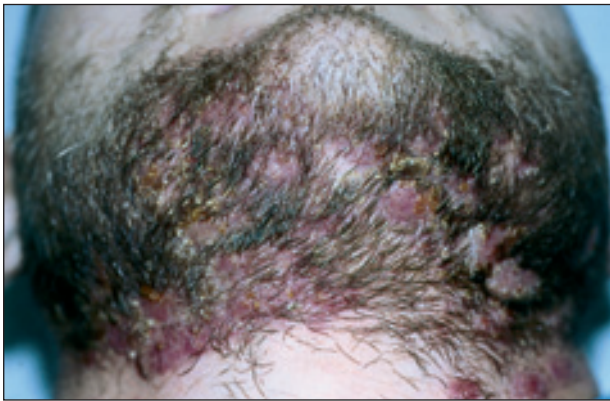REFERENCE: 1/ Souhrn údajů o přípravku, datum schválení textu: 30. 07. 2003. 2/ Číselník VZP, dodatek 1. 5. 2004. 3/ De Doncker P, Gusta AK et al: Itraconazole pulse therapy for onychomycosis and dermatomycoses: An Overview. J Am Acad Derm 1997; 37: 969–974. 4/ Harousseau JL, Dekker AW et al: Itraconazole Oral Solution for Primary Prophylaxis of Fungal Infections etc. Antimicrob. Agents Chemother. 2000; 44 (7): 1887–1993. 5/ Kauffman CA, Carver PL: Antifungal Agents in the 1990s. Drugs 1997 Apr. 53 (4): 539–549. 6/ André J, De Doncker P et al: Pulzní (intermitentní) léčba onychomykózy itronazolem. Současný stav poznání. Medicína 1997; 1: 22. 7/ De Beule K: Itraconazole: pharmacology, clinical experience and future development. Int J Antimicrob. Agents 1996; 6: 175–181. 8/ Doubek M, Mayer J a spol.: Možnosti profylaxe mykotických infekcí u onkologických nemocných s přihlédnutím k toxicitě antimykotických léků. Vnitřní lékařství 2002; 48 (3): 248–254 9/ Háber J: Současný stav a perspektivy antimykotik se systémovým účinkem. Časopis lékařů českých 2001; 140 (19): 596–604. 10/ Háber J: Lékové profily. Itraconazolom. Remedia 1993; 3 (6): 329–336.

Držitel rozhodnutí o registraci: Liconsa S. A., Barcelona, Španělsko. **Výhradní distributor pro ČR:** PRO.MED.CS Praha a. s. **Složení:** Itraconazolom 100 mg v 1 tobolece. **Indikační skupina:** Antimykotikum se systémovým účinkem. **Indikace:** Vulvovaginální kandidóza, dermatomykóza a onychomykóza, orální kandidóza, systémové a orgánové mykózy. **Kontraindikace:** Přecitlivělost na složky přípravku, současné užívání léků zvyšujících riziko závažných nežádoucích účinků (např. terfenadin, cisaprid, chinidin, midazolam, simvastatin). V graviditě a laktaci užívat jen je-li nezbytně nutné. **Nežádoucí účinky:** Gastrointestinální obtíže, bolesti hlavy, závratě, alergické reakce, měštnavé srdeční selhání, při dlouhodobé léčbě hypokalémie. **Interakce:** Vzájemné zesílení účinku při současném podání s inhibitory CYP3A4, enzymové induktory účinek itronazolu snižují, antacida omezují jeho absorpci. **Dávkování:** Dle typu mykózy, obvykle 100–200 mg 1 až 2x denně, vyšších dávek je třeba u imunodeficientních pacientů, u onychomykóz volit pulzní terapii. **Balení:** 4, 14, 28 tobolek. **Datum poslední revize:** 22. 10. 2003.

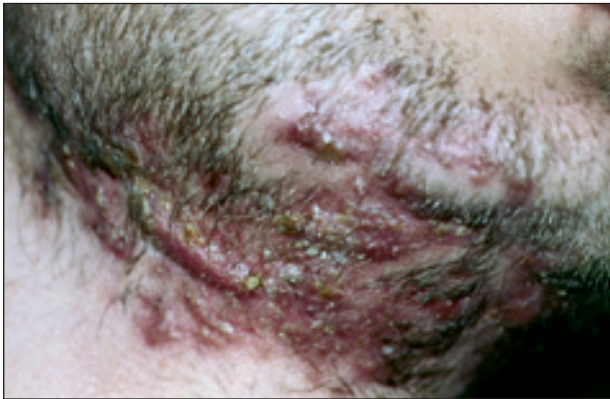pitalizaci. Celkové příznaky se po celou dobu onemocnění nevyskytly.

Na přelomu srpna a září 2002 pobýval 14 dní na dovolené v Tunisu, kde absolvoval spolu s dcerou půldenní výlet na velbloudech. Kontakt s jinými zvířaty vylučuje.

Status localis: Při přijetí byl na pravé straně krku submandibulárně prknořitý infiltrát, ze kterého vytékal řidký žlutý hnis. Na tvářích v místě vousů, submandibulárně a na přední straně krku se vyskytovaly splývající měkké noduly živě červené barvy, na povrchu s pustulami a nánosy medově žlutých krust (obr. 1, 2). Po zatlačení vytékal z četných píštělí hnis, vousy byly uvolněné a spontánně vypadávaly. Všechny projevy byly výrazně zánětlivé se zvětšením regionálních lymfatických uzlin.



Obr. 1. *Tinea barbae* – klinický obraz.



Obr. 2. *Tinea barbae* – projevy lokalizované mandibulárně a na krku.

Osobní anamnéza: bezvýznamná, nikdy nebyl vážněji nemocen.

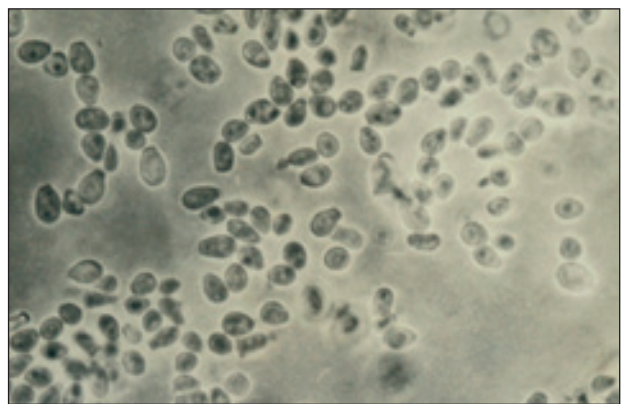
Laboratorní vyšetření: Při přijetí FW 42/h, leukocyty 11,2 x 10⁹/l, CRP 77,3 mmol/l. Ostatní laboratorní vyšetření: moč, biochemická vyšetření ALT, AST, bilirubin, urea, kreatinin, minerálie v séru, glykémie, vyšetření humorální a buněčné imunity – vše v mezích normy. Kontrolní vyšetření před propuštěním: FW 7/h, počet leukocytů 8,8 x 10⁹/l, CRP 3,2 mmol/l.

Mikrobiologické vyšetření: z kožních lézí byl odebrán hnis z píštělí na bakteriologickou a mykologickou kultu-

vaci. Bakteriologická kultivace prokázala po 2 dnech koaguláza-negativní stafylokoky a *Propionibacterium acnes*, mykobakteria izolována nebyla, také vyšetření na aktinomykózu bylo negativní. Po 5 dnech se na Sabouraudově agaru s cykloheximidem při teplotě 27 °C objevily drobné plísňové kolonie, po 9 dnech byl jejich růst zřetelný. Makroskopicky byly bílé se žlutým nádechem, hrubě zrnité, jejich střed byl mírně vyzdvižený a okraje zrnité s paprscitě se rozbíhajícími jemnými vlákny (obr. 3). Pro bližší identifikaci byla použita mikrokultura – v mikroskopickém obrazu byly na septovaných vláčkách kulovité mikrokonidie a chlamydospory, nechyběla ani vlákna vzhledu úponků vinné révy, která jsou typická pro *T. mentagrophytes*. Z kultury byl dále zhotoven nativní preparát s Lugolovým roztokem, v němž byly prokázány makrokonidie kyjovitého tvaru s příčnými septy (obr. 4, 5). Identifikace byla doplněna biochemickým ureázovým testem, který prokázal *T. mentagrophytes* var. *mentagrophytes*.

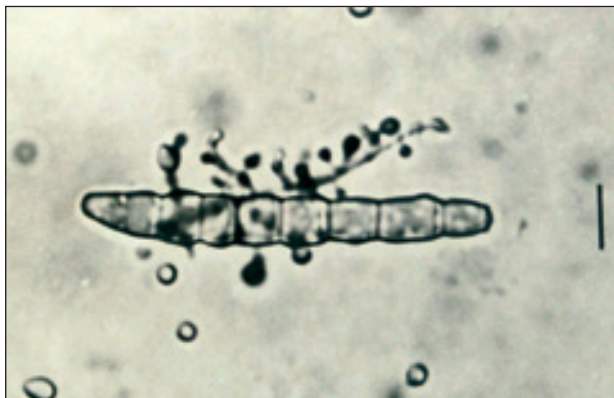

Obr. 3. Kolonie *Trichophyton mentagrophytes*.



Obr. 4. *Trichophyton mentagrophytes* – mikrokonidie, nativní preparát, interferenční fázový kontrast.

Histopatologické vyšetření probatorní kožní excize z ložiska nad mandibulou popisovalo při specifickém barvení (PAS, Grocott) plísňové mikroorganismy, zejména ve folikulárních ústích. Ta byla široce dilatována, vyplněna keratinem a ložiskovitě pronikajícími polynukleáry z okolního zánětu koria, místy s tvorbou drobných absce-



Obr. 5. *Trichophyton mentagrophytes* – makrokonidie, nativní preparát, interferenční fázový kontrast (úsečka 10 µm).

sů. Buněčnou součástí zánětlivé reakce byly také lymfocyty, plazmocyt, ojedinělé eozinofily a místy jednotlivé či v drobných skupinkách obrovské mnohjaderné buňky. Zánět prostupoval celou tloušťkou zastiženého koria.

Léčba: Podle klinického obrazu byla zahájena celková kontinuální léčba antimykotikem itraconazolem (Sporanox cps.) v denní dávce 2 x 200 mg. Vzhledem k výrazné zánětlivé reakci byla přidána antibiotika – cefuroxim (Zinnat tbl.) v dávce 2 x 500 mg po dobu 10 dní, současně byla provedena chirurgická incize abscesu s evakuací velkého množství hnisu.

Při zavedené terapii došlo zpočátku rychle k regresi projevů, zhojení abscesu, zmírnění infiltrace a hnisavé sekrece, zmenšení počtu pustul a píštělí. Denní dávka itraconazolu byla po 14 dnech snížena na 1 x 200 mg, po snížení dávky se velmi dobrý terapeutický efekt po 3 týdnech léčby zastavil. Opět došlo ke zvýraznění infiltrace, hnisavé sekrece a nové tvorbě píštělí, kultivační nález byl stále pozitivní. Po měsíci terapie byla proto provedena výměna antimykotika na terbinafin (Lamisil tbl.) v dávce 1 x 250 mg, který pacient užíval další 3 měsíce. Při této léčbě se zastavila progresse, docházelo k postupnému snížení hnisavé sekrece, hojení pustul a jizvení ložisek.

Kromě celkové terapie probíhala intenzivní zevní léčba, která spočívala v aplikaci antiseptických obkladů a lokálních antimykotik. Dobrý terapeutický efekt prokázal 0,5% anthralin aplikovaný 1krát denně na 10 minut. Při poslední kontrole v dubnu 2003 byly kožní projevy zhojeny, přetrvávaly jizvy.

DISKUSE

Dermatofytózy – infekce kůže vyvolané dermatofyty – se podle přirozeného výskytu a výběru hostitele dělí na geofilní, zoofilní a antropofilní. Geofilní žijí v půdě, jsou příležitostně patogenní pro člověka i zvířata – *Microsporum (M.) gypseum*, *M. fulvum*, *T. ajelloi*. Zoofilní – *M. canis*, *T. mentagrophytes* var. *mentagrophytes*, *T. verru-*

cosum, *T. equinum* – preferují jako hostitele zvířata, ale mohou napadnout i člověka, u kterého vyvolávají větší zánětlivé reakce, zatímco u zvířat probíhá infekce většinou latentně. Antropofilní druhy vyvolávají běžné infekce u člověka, patří k nim *T. rubrum*, *T. schoenleini*, *T. tonsurans*, *T. mentagrophytes* var. *interdigitale*, *Epidermophyton floccosum* a *M. audouinii* (7).

Klinický obraz dermatofytózy je variabilní podle lokalizace infekce a druhu dermatofyta. Na volné kůži se vyskytují okrouhlá erytémová olupující se ložiska s centrálním hojením a akcentací na okrajích. V ochlupených lokalizacích mohou být provázené výrazným zánětem a hnisáním v oblasti folikulů (6). *Tinea barbae* je dermatofytóza lokalizovaná ve vousy pokrytých částech obličeje a krku. Nejčastějším původcem jsou zoofilní druhy – *M. canis*, *T. mentagrophytes* var. *mentagrophytes* a *T. verrucosum*. Člověk se nejčastěji nakazí kontaktem s nemocnými zvířaty (7).

V našem případě byl izolován zoofilní druh *T. mentagrophytes* var. *mentagrophytes*, který nejčastěji vyvolává epizootie hovězího dobytka a příležitostně onemocnění u celé řady divoce žijících, užitkových i domácích zvířat, např. psů, králíků, koček, koní, ptáků, myší, krys, a také zvířat chovaných pro zábavu dětí (2). Svědčí o tom dva popsané případy, kdy k infekci dětí, vyvolané *T. mentagrophytes*, došlo po styku s infikovaným křečkem a činčilou (3). Měsíc před vznikem prvních kožních projevů byl pacient na dovolené v Africe, kde absolvoval projížďku na velbloudovi a byl se zvířetem v těsném kontaktu. S jinými zvířaty do kontaktu nepřišel, proto se uvažovalo o velbloudovi jako o možném zdroji nákazy.

Terapeuticky byla použita systémová antimykotika. Zpočátku itraconazol (Sporanox) – fungistatické antimykotikum se širokým spektrem účinku, které zahrnuje především kvasinky, *Pityrosporum orbiculare*, dermatofyty a aspergily. Principem jeho účinku je blokáda enzymových aktivit závislých na funkci cytochromu P450 (4, 5). Iničiální denní dávka 2 x 200 mg byla po 14 dnech snížena na 1 x 200 mg. Tato dávka se ukázala být nedostatečnou, proto byla léčba změněna na terbinafin (Lamisil), který působí fungicidně a neinhibuje procesy závislé na cytochromu P450. Spektrum účinku zahrnuje dermatofyty, méně účinný je proti kvasinkám (4, 5). Při léčbě Lamisilem v dávce 250 mg došlo v průběhu 3 měsíců ke zhojení projevů.

Je zajímavé, že u pacientovy čtyřleté dcery, která absolvovala projížďku na velbloudovi s otcem, došlo krátce po onemocnění otce ke vzniku několika okrouhlých ložisek s akcentovanými okraji a jemným olupováním o velikosti 0,5–2 x 2 cm v průměru na přední ploše pravého stehna a na levé hýždi. Diagnóza tinely byla verifikovaná kultivačním vyšetřením, které prokázalo stejně jako u otce *T. mentagrophytes*. Zda se dcera nakazila od předpokládaného zdroje nebo sekundárně od otce zůstává otázkou. Projevy povrchové tinely u dítěte odezněly po zevní aplikaci antimykotik, systémová léčba nebyla nutná.

ZÁVĚR

Uvedený případ ukazuje, že při izolovaném zánětlivém ložisku na obličeji je vždy nutné vyloučit mykotickou infekci. Ke zhojení rozvinutých projevů tinea barbae vyvolané zoofilním kmenem *T. mentagrophytes* byla potřebná dlouhodobá systémová léčba antimykotiky.

LITERATURA

1. BRAUN-FALCO, O., PLEWIG, G., WOLFF, HH. (Eds.). *Dermatológia a venerológia*. Martin: Osveta, 2001, s. 252–270.
2. FRÁGNER, P., HEJTMÁNEK, M. *Určování dermatofytů*. Olomouc: Univerzita Palackého, 1990, 189 s.
3. HATA, Y., AMAGAI, M., NAKS, W. et al. Two cases of *Trichophyton mentagrophytes* infection contracted from

- hamster and chinchilla. *Nippon Ishinkin Gakkai Zasshi*, 2000, 41, No. 3, p. 269–273.
4. KUKLOVÁ, I. Diagnostika, terapie a prevence kožních mykóz. *Trendy v Med*, 2002, 4, č. 5, s. 20–26.
 5. OTČENÁŠEK, M., KEJDA, J., ŠICH, J. Antimykotika v současné dermatologické praxi: racionální výběr v rozšiřující se nabídce. *Čs Derm*, 1996, 71, č. 1, s. 25–32.
 6. OTČENÁŠEK, M., KEJDA, J., ŠICH, J. Přehled dermatologicky významných původců mykóz. *Čs Derm*, 2000, 75, č. 6, s. 305–311.
 7. VOSMÍK, F., SKOŘEPOVÁ, M. *Dermatomykózy*. Praha: Galén, 1995, 140 s.

Došlo do redakce: 3. 6. 2004

MUDr. Iva Karlová
Klinika chorob kožních a pohlavních
LF UP a FN
I. P. Pavlova 6
775 20 Olomouc
E-mail: iva.karlova@fnol.cz

EDIČNÍ PLÁN

Česko-slovenské dermatologie, 80. ročník, rok 2005

Číslo 2: Lichen planus

Číslo 3: Melanom

Číslo 4: Dětská dermatologie

Číslo 5: Dermatitidy

Číslo 6: Lymeská borelióza

Česko-slovenské dermatologie, 81. ročník, rok 2006

Číslo 1: Mykologie