

Možnosti využití vysokofrekvenčního ultrazvuku v dermatologii

Fajkošová K.

Kožní ambulance Presbyo s.r.o.

Souhrn

Možnosti využití vysokofrekvenčního ultrazvuku v dermatologii

Nádory kůže mají v posledních letech narůstající incidenci. Diagnostika je dána především klinickým vyšetřením. Přesnost závisí na zkušenostech vyšetřujícího lékaře. Vychází se z anamnestických údajů, makroskopického nálezu, někdy i s použitím lupy. Tím se získá dvourozměrný obraz ložiska. Chybí však informace o tloušťce, která je klíčová pro optimální plánování terapeutického postupu, zejména laserového nebo kryochirurgického.

Ultrazvukové přístroje se používají v klinické medicíně několik desítek let. Jejich využití v oblasti dermatologie je novější. Kromě diagnostiky tumorů se dále využívají k monitorování léčebného efektu u zánětlivých onemocnění v oblasti dermis, dále je možná detekce změn v oblasti subcutis. Rozšířené je využití metody v experimentální medicíně. Nejčastěji používané sondy pracují s frekvencí 20 MHz, umožňují zobrazit struktury v hloubce až 7 mm. Hlavní echogenní strukturou dermis je síť kolagenních vláken, její alterace se projevuje změnou v ultrazvukovém obraze. V některých konkrétních případech může toto vyšetření přispět i k diferenciální diagnostice, hlavní pole výtěžnosti vyšetření je ale v detekci strukturálních změn.

Cílem práce je představit našim dermatologům podrobněji možnosti využití a omezení této moderní neinvazivní vyšetřovací metody. Díky snižujícím se pořizovacím nákladům se může stát běžněji dostupnou.

Klíčová slova: ultrazvuk – A-mode – B-mode

Summary

Possibilities of High Frequency Ultrasound Use in Dermatology

In last years the incidence of skin tumors is increasing. Skin tumor diagnostics is based mainly on clinical examination and its accuracy depends on an experience of dermatologist. Patient's history, macroscopic findings, sometimes with use of magnifying glass, are considered and thus two - dimensional picture of lesion is obtained. However, the information about tumour thickness, which is a basic clue to optimal therapy planning, especially considering laser or cryosurgery treatment, is missing.

Ultrasound devices have been used for several decades in clinical medicine. Their utilization in dermatology is rather recent. Except for tumour diagnostics, they are used for a therapeutical effect monitoring of inflammatory diseases localized in dermis or to diagnose changes in the subcutaneous tissue. The method is widely used in experimental medicine. The mostly used probes working with the frequency of 20 MHz enable to imagine structures 7 mm deep. The main echogenous structure of the dermis is a network of collagen fibres – its alteration causes a change in the ultrasound image. In particular cases the method could contribute to the differential diagnostics but the main scope is still in the detection of structural changes.

This article aims to introduce the possibilities and limitations of this new non-invasive examination method to our dermatologists. By virtue of decreasing acquisition costs it might become readily available.

Key words: ultrasound – A-mode – B-mode

ÚVOD

Podnět k využití UZ v dermatologii dali v r. 1979 Alexander a Miler. První prototypy přístrojů pracovaly s frekvencemi 15–20 MHz. Práce probíhaly v Anglii, Francii, Německu, Dánsku a Japonsku. Ve třech posledně jmenovaných státech vývoj prototypů vyústil v komerčně dostupné vybavení. V Německu byl zahájen dynamický výzkum v několika centrech, která spolupracují s dalšími ve světě (1).

Počátkem 80. let byly vyvinuty prototypy vysokofrekvenčních přístrojů pro vyšetřování v A- a B-modu. V dánské Akademii technických věd pokračoval vývoj a realizovala se výroba.

Vzhledem k vysokým pořizovacím nákladům bylo zpočátku využití UZ převážně experimentální, např. k testování atrofogenicity kortikosteroidních extern.

V dnešní době je výhodou, že je již k dispozici množství produktů od různých výrobců, přístrojové vybavení se stává dostupnější i v běžné dermatologické praxi. V Německu je nejvíce používán DUB 20 MHz.

Pro vyšetřování struktur kůže jsou optimální sondy 20–150 MHz.

Výhodné jsou multifrekvenční přístroje. Sondy 5 až 7,5 MHz jsou vhodné pro vyšetřování lymfatických uzlin, 15–30 MHz pro podkoží a korium, 50–100 MHz pro vyšetření epidermálních struktur.

Tzv. akustické mikroskopy pracují s frekvencemi kolem 1 GHz. K absorpci a reflexi vln dochází na rozdílných mikromorfologických strukturách, tedy na úrovni buněk. V běžné praxi se zatím nepoužívají.

FYZIKÁLNÍ PRINCIPY

Ultrazvuková technika se v praxi využívá léta k nedestruktivní analýze materiálů, tedy i v jiných oblastech než v medicíně. Paprsek je emitován zdrojem v určitém směru a z odražených a přijatých ech se vytvářejí závěry. Je možné určit vzdálenost objektu, při použití techniky využívající Dopplerův jev lze určit i rychlost pohybu. V medicíně je předmětem zájmu spíše struktura tkáně.

Důležité jsou následující jevy:

- odraz a lom zvuku při dosažení rozhraní tkání
- absorpce zvuku ve tkáni
- rozptyl

Odraz a lom

Když paprsek dosáhne rozhraní mezi 2 různými prostředními, např. mezi 2 orgány nebo různými tkáněmi, část energie je odražena a část projde dál. Intenzita echa, tedy echogenita, je dána poměrem impedancí, které závisí na denzitě a rychlosti šíření zvuku. Rychlost šíření zvuku je dána elasticitou a denzitou tkáně.

Rychlost šíření zvuku v jednotlivých tkáních se příliš neliší, a stejně tak impedance (tab. 1).

Tab. 1. Rychlost šíření zvuku a impedance v jednotlivých tkáních

Tkáň	Rychlost zvuku při 1 MHz, m/s	Impedance 10^6 Ns/m^3
Krev	1530	1,62
Ledviny	1550	1,6
Játra	1560	1,65
Tuk	1450	1,38
Mozek	1560	1,6
Sval	1545–1630	1,65–1,74
Kost	2700–4100	3,2–7,4
Plíce	650–1160	0,26–0,46
Voda	1492	1,49

Výjimkou jsou plíce, které jsou vyplněné vzduchem a mají malou impedanci, podobně kosti, které však mají naopak vysokou impedanci. Ultrazvuk jimi neprochází a k vyšetřování těchto tkání se nedá použít.

V dermatologické sonografii je snímač impulsů vždy v určité vzdálenosti od povrchu kůže a jako kontaktní médium se používá voda.

Rychlost šíření zvuku:

- str. corneum 1550 m/s, epidermis 1540 m/s, dermis 1580 m/s, podkožní tuk 1440 m/s;
- průměrná rychlost šíření kůží v celé tloušťce 1577 m/s;
- pro výpočty se používá **1580 m/s**;
- celá nehtová ploténka 2549 m/s, keratinizovaná část 3101 m/s, matrix 2125 m/s.

Pro výpočty lze používat průměr, malé odchylky nemají vliv na konečné výsledky v řádech milimetrů (tab. 2).

Tab. 2. Rovnice pro výpočet vzdálenosti a , plochy odrazu od přenašeče nebo dvou ploch odrazu

$$a = 0,5 \cdot c \cdot \Delta t$$

c – rychlost zvuku ve tkáni

Δt – čas UZ impulsu nutný k dosažení

plochy odrazu a zpět ke snímači

Absorpce ultrazvuku

Ve tkáni dochází k dalšímu fyzikálnímu jevu – tím je absorpce zvuku. Vlivem dalších současných procesů, např. rozptylu, dochází k přeměně ultrazvuku na teplo a může dojít v extrémních případech k poškození tkáně. Toto zesílení ve tkáních se významně zvyšuje s frekvencí. Nejvyšší zesílení je v plicích a kostech, v ostatních tkáních jen mírné. Je možné ho elektronicky korigovat (tab. 3).

Triamcinolon HBF

krém s obsahem kortikosteroidního hormonu pro zevní použití

Herbacos-bofarma s. r. o.

ZKRÁCENÁ INFORMACE O PŘÍPRAVKU: Triamcinoloni acetonidum 30 mg (0,1%) ve 30 g krému.

Indikace: Symptomatické léčení akutních a subakutních, event. i chronických, neinfekčních, kortikosteroidoreaktivních dermoepidermitid, zejména ekzému (degenerativního, kontaktního, dyshidrotického, atopického ve stadiu exacerbace, event. při lokalizaci ve křtici anebo v intertriginózních krajinách), některých forem psoriázy (ps. punctata, ps. guttata, ps. exsudativa, ps. inversa, ps. capillitii), iritované pityriasis rosea, solární dermatitidy, akutní radiodermatitidy I. až II. st., urtikarie po poštípání hmyzem, lokalizovaného endogenního pruritu, lichen ruber planus, integumentálního lupus erythematoses.

Dávkování a způsob podání: Krém se nanáší v tenké stejnoměrné vrstvě pouze na kožní léze, zprvu 2krát až 3krát denně. Po výrazném zlepšení se aplikuje 1krát denně až ob den, nejlépe večer. Ošetřené léze se obvykle nezavazují. Obvaz (semiokluzivní až okluzivní) se přikládá, jen je-li žádoucí intenzivnější působení. Denní spotřeba krému nemá přesáhnout 10 g. Nepřetržitá doba léčby by neměla přesáhnout 2–3 týdny.

Kontraindikace: Absolutní: Alergie na složky přípravku; mikrobiální a parazitární

kožní infekce, zejména kožní virózy (opary, neštovice, moluska, kondylomy, bradavice), kožní tuberkulóza, syfilis, pyodermie, dermatomykózy, scabies; dekubity a bércové vředy. Relativní: Gravidita, zvláště 1. trimestr; kojenecký věk; akne juvenilis a rosacea, dermatitis perioralis.

Speciální upozornění: Přípravek není vhodný k ošetřování plenkové dermatitidy a nejjizvicích se dermatitid v obličeji. Nesmí přijít do styku s očními spojivkami. Opatrně je třeba ošetřovat léze ve zvukovodu při perforovaném bubínku. Přípravek nelze aplikovat na prsní bradavky kojících matek.

Interakce: Triamcinolon HBF krém snižuje účinnost místních antibiotik analogicky jako jiné lokální kortizonoidy.

Těhotenství a kojení: Přípravek nelze aplikovat za gravidity na rozsáhlé chorobné plochy ve velkém množství nebo po delší dobu, protože nebyla dosud prokázána neškodnost potenciální perkutánní resorpce lokálních kortizonoidů pro vývoj plodu. Není známo, zda aplikace místních kortizonoidů nemůže vyústit v perkutánní resorpci a vylučování relevantního množství do mateřského mléka. Proto je nutné rozhodnout u kojících matek individuálně, zda přerušit kojení nebo vůbec nezačínat léčení místními kortizonoidy.

Možnost snížení pozornosti při řízení motorových vozidel a obsluze strojů není pravděpodobná.

Nežádoucí účinky: Při krátkodobé terapii jsou nežádoucí účinky zpravidla pouze místní, spontánně reverzibilní a vyskytují se vzácně. Při léčbě trvajícím déle než týden může dojít k sekundární infekci ošetřovaných míst. Dlouhotrvající (přes 3 týdny) nepřetržitá aplikace zvyšuje citlivost kůže na světlo, vede ke vzniku steroidní akné nebo dermatitis perioralis, k posunům pigmentu, hypertrichóze, zejména v obličeji.

Seznam všech pomocných látek (kvalitativně): Krémový základ: Lehký tekutý parafin, cetylalkohol, propylenglykol, stearamakrogol 100, stearamakrogol 1050, bílý vosk, karbomer, monoacylglyceroly nasycených vyšších mastných kyselin, střední nasycené triacylglyceroly, metylparaben, propylparaben, hydroxid sodný, čištěná voda.

Inkompatibility: Zvolené základy zajišťují optimální biologickou užitkovost. Není vhodné je magistraliter ředit nebo míchat s jinými základy.

Uchovávání: Při teplotě do 25 °C, v dobře uzavřeném obalu.

Datum poslední revize textu: 28. 5. 2003

Clotrimazol HBF

širokospektré antimykotikum pro zevní použití

Herbacos-bofarma s. r. o.

ZKRÁCENÁ INFORMACE O PŘÍPRAVKU: Clotrimazolium 10 mg (1%) v 1 g krému.

Indikace: Clotrimazol HBF je určen dospělým a dětem od věku 2 let k léčení kožních infekcí způsobených plísněmi, kvasinkami a některými podmíněně patogenními houbami (trichofycie, epidermofycie, mikrosporie, kandidóza), k léčení mezi prstových plísňových onemocnění, zánětu nehtového lůžka (paronychie), zánětu sliznice žaludu (balantitis), zánětu ženských pohlavních orgánů (vulvitis), onemocnění vyvolaného plísní Malassezia furfur (pityriasis versicolor), po chirurgickém snesení nehtu k léčení plísňových chorob nehtové ploténky (onychomycosis) nebo jako doplňková léčba při podávání griseofulvinu.

Dávkování a způsob podání: Krém se nanáší v tenké vrstvě na postižené místo 2–3krát denně a lehce se vtírá. Doba ošetření závisí na rozsahu, lokalizaci a charakteru onemocnění a obvykle trvá 3–4 týdny. Po odeznění akutních příznaků nemoci a ustoupení subjektivních potíží je nutno v léčbě pokračovat nejméně 2 týdny po vymizení klinických známek onemocnění.

Kontraindikace: Přecitlivělost na clotrimazol nebo na některou jinou složku přípravku.

Zvláštní upozornění: Nedojde-li po čtyřech týdnech léčby ke zlepšení obtíží je nutné opakovat mikrobiologické vyšetření a přehodnotit citlivost na clotrimazol.

K zabránění reinfekce je třeba současně léčit i sexuální partnery.

Interakce: Clotrimazol může snižovat účinek podávaných antimykotických přípravků, zejména antimykotických antibiotik polyenové řady (nystatinu a natamycinu).

Těhotenství a kojení: Clotrimazol HBF je možno používat v době těhotenství. Krém se nesmí aplikovat na bradavky.

Nežádoucí účinky: Přípravek je obvykle dobře snášen. Jen příležitostně může docházet k výskytu místních reakcí jako je zarudnutí, pálení nebo svědění kůže a sliznice.

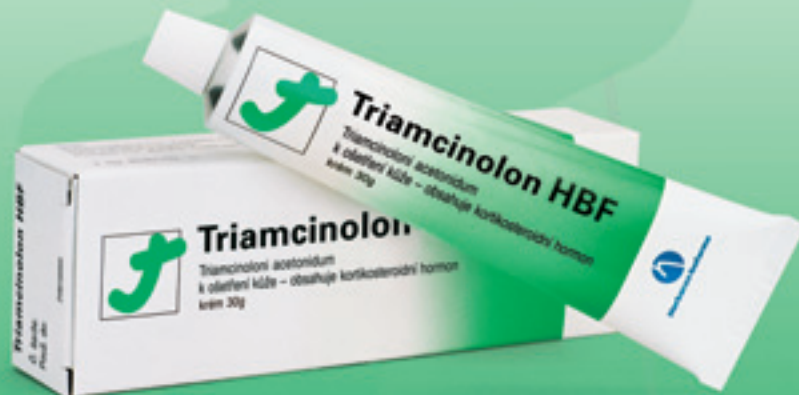Datum poslední revize textu: 2. 4. 2003

(Komerční prezentace)

Triamcinolon HBF

krém s obsahem kortikosteroidního hormonu pro zevní použití

- působí silně protizánětlivě u neinfekčních zánětů
- tlumí nepřiměřeně silnou kožní reakci při alergii na určitou látku
- léčivý účinek je patrný již v prvních hodinách po použití a trvá až 36 hodin



Přípravek je vázán na lékařský předpis. Je hrazen pojišťovnou.

Clotrimazol HBF

širokospektré antimykotikum pro zevní použití

- účinnost v širokém spektru indikací
- výhodná cena
- alternativní velikost balení 20 g a 30 g



Clotrimazol HBF se používá k lokální léčbě kožních onemocnění: mezivrstvní mykózy rukou a nohou, těla a tělních záhybů • mykózy zevních rodidel žen a žaludu u mužů (především způsobených rodem *Candida*) • pityriasis versicolor (původce *Malassezia furfur*) • erythrasma (*Corynebacterium minutissimum*) • kožní onemocnění způsobená bakteriemi citlivými na clotrimazol • seborrhoická dermatitis jen při mikrobiální spoluúčasti výše uvedených patogenů. **Přípravek je možné vydávat i bez lékařského předpisu. Na lékařský předpis je hrazen pojišťovnou.**



Herbacos-bofarma

Tab. 3. Zesílení ultrazvuku a hloubka penetrace v jednotlivých tkáních.

Tkáň	Zesílení při 1 MHz (dB/cm)	Hloubka penetrace při 1 MHz (cm)
Krev	0,2	50
Ledviny	0,4	25
Játra	0,7	15
Tuk	0,8	12
Mozek	0,8	12
Svaly	1,5–2,5	4,0–8,0
Kost	11	1
Plíce	40	0,25
Voda	0,002	5000

Rozptyl ultrazvuku

Vnitřní struktura tkání je nehomogenní, lokální rozdíly v rychlosti a denzitě vedou ke změně šíření zvuku, tento jev se nazývá rozptyl.

Rozptyl signálu může také vést ke ztrátě echa ve tkáni. Každá buňka reprezentuje pro UZ vlnu rozhraní. Ale toto rozhraní je menší než vlnová délka zvukové vlny, takže se může šířit prakticky nezeslabena.

Rozptýlení nebo difuzní odraz signálu mohou způsobit velký shluk buněk ve vyšetřované oblasti.

Mnohé otázky týkající se vlivů a šíření ultrazvuku ve tkáních jsou dosud nezodpovězeny, hlavně proto, že fyzikální vlastnosti tkání nejsou ještě dokonale probádány. Mnohé z těchto otázek jsou nepodstatné pro praktické využití metody. Jiné by mohly vést k lepšímu rozlišení. Snad probíhající výzkumy v této oblasti povedou k jejich rychlému zodpovězení a k ještě širšímu využití ultrazvuku v medicíně (1).

MOŽNOSTI ZOBRAZENÍ ULTRAZVUKEM

Ultrazvuková diagnostika má v současné době velmi významné postavení v klinické praxi, využívá se déle než 30 let. Její výhodou je neinvazivnost, výsledky jsou ihned, vyšetření je možné opakovat, lze vyšetřit více míst těla. Nejrozšířenější je používání v gynekologii a porodnictví, v interní medicíně, zejména kardiologii. Mezi novější oblasti využití patří oftalmologie, dermatologie.

A-sken se používá k měření vzdálenosti ve tkáních. Získaný obraz je jednorozměrný. Časová osa je orientována horizontálně a odpovídá propagaci zvuku ve tkáni.

B-sken umožňuje dvourozměrné zobrazení. Používají se sondy s různými frekvencemi, podle toho, zda potřebujeme zobrazit struktury blíže k povrchu či vzdálenější. Na frekvenci závisí i rozlišení struktur v ose (tedy ve směru propagace ultrazvuku) a do stran. Pro vyšetření břišních orgánů se používají sondy 3,5 a 5 MHz, pro rektální a vaginální aplikace jsou sondy 5 a 7,5 MHz. V dermatologii se používají sondy 10–50 MHz, potřebujeme-li zobrazit struktury velikosti řádově desetin milimetrů, jsou

nutné sondy 20 MHz. Zobrazí se struktury v hloubce 2,5–0,5 cm (50 MHz – 4 mm, 20 MHz – 7 mm) (obr. 1).

Při použití 20 MHz sondy je rozlišovací schopnost v ose 80 µm, do stran 200 µm. Každý B-sken je složen z 224 A-skenů. Snímací rychlost je od 4 do 12 skenů za sekundu. Údaje jsou odlišné podle typu přístroje.

V dermatologii se ultrazvuková technika používá již déle než 15 let. Proběhla celá řada studií se zaměřením na možnosti využití, výtěžnost a přesnost vyšetření. Výsledky těchto prací poukazují na velký přínos pro praxi. Správná interpretace výsledků je ale dána zkušenostmi vyšetřujícího lékaře se současnou znalostí omezení, která tato metoda má.

Za zlatý standard v diagnostice je považována histologie. Je to metoda lety prověřená, všeobecně známá. Jako každá jiná má ale některé nedostatky.

V klinické praxi vyšetření ultrazvukem vyplňuje prostor mezi klinickým a histologickým vyšetřením. Nejčastěji se používají sondy 20 MHz, které zobrazí struktury do hloubky 7 mm, což pro běžnou potřebu dermatologa dostačuje (1). Pro vyšetřování povrchových vrstev kůže in vivo je optimální použití sondy s frekvencí 100 MHz, přesnost výsledků je pak srovnatelná s histometrickými měřeními (5). Průměrná tloušťka epidermis je 0,2 mm.

Co může vyšetření ultrazvukem znesnadnit

Pro vyšetření je nutné sondu přiložit tak, aby těsně přiléhala na kožní povrch. Jsou místa, kde to možné není, nebo jen velmi obtížně – ušní boltce, nosní křídla, konečky prstů. Podobný problém je u afekcí, které verukózně prominují nad nivó okolí. Krusty či hyperkeratózy pokrývající ložisko způsobují totální odraz a struktury uložené pod nimi se zobrazí jen slabě anebo vůbec. U BCC/SCC v terénu solární elastózy je obtížné laterální ohraničení. Stejně tak je někdy nesnadné určení spodiny tumoru. Zánětlivý infiltrát v okolí tumoru není možné diferencovat. Proto se někdy uvádí tzv. maximální tloušťka tumoru.

Ultrazvukové vyšetření až na některé výjimky nemožňuje diferenciální diagnózu, ale je schopné zobrazit strukturální změny kůže se zaměřením na dermis a subcutis.

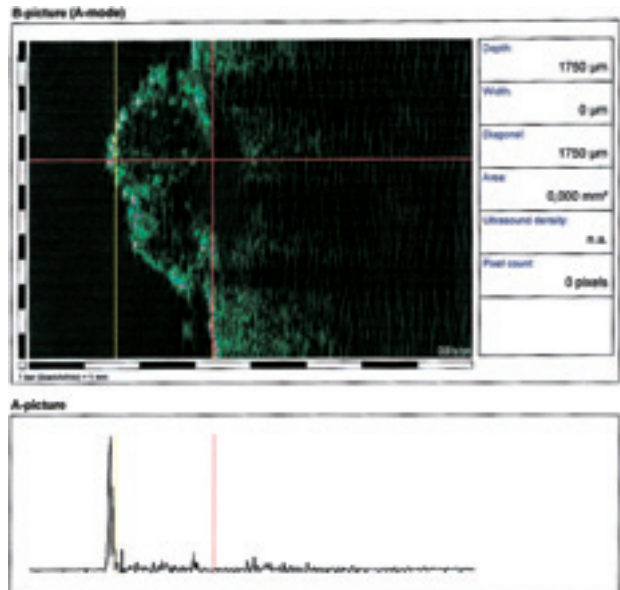
POPIS ULTRAZVUKOVÉHO OBRAZU

Po vytvoření obrazu kůže bývá pozorováno vysoce reflexní echo na hranici mezi vodou a kůží, tzv. vstupní echo. Pravděpodobně vzniká při změně impedance mezi vodou a str. corneum. Tloušťka vstupního echa není identická s tloušťkou epidermis (obr. 2).

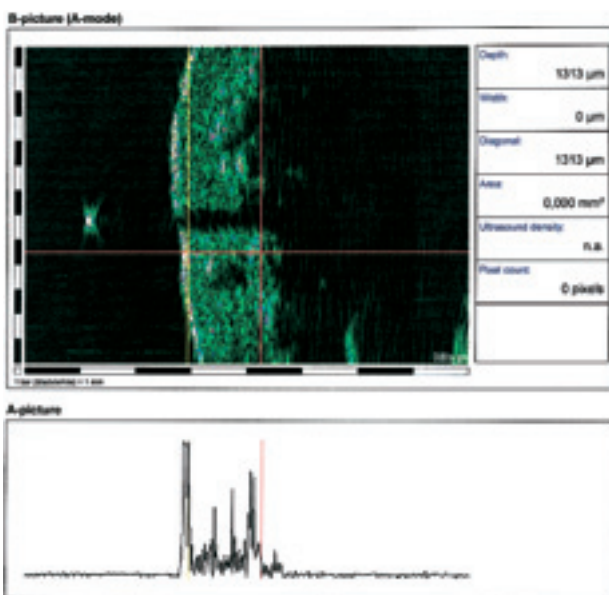
Kožní oblasti s vysokým str. corneum (dlaně, plosky) mají vysoce reflexní vstupní echo. Silný odraz UZ vede k oslabení dorzálního echa nebo k formaci nekompletního akustického stínu. Tím se mohou některé hlouběji ležící struktury zobrazit nekompletně nebo vůbec. Tento



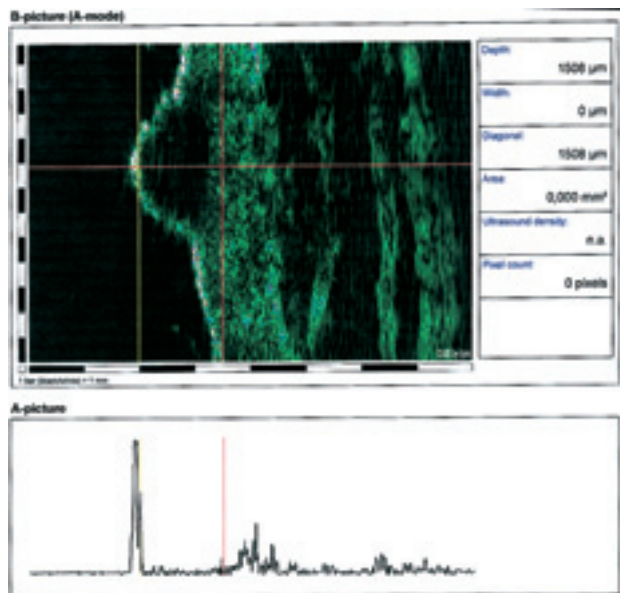
Obr. 1. Vyšetřovací sonda, rukojeť, hlavice, komůrka, která se plní vodou (při vyšetřování vysokofrekvenčním ultrazvukem se nepoužívá sonogel, ale voda).



Obr. 3. Seboroická veruka, typický obraz. Exofytický verukózní útvar, nepravidelně rozložená vnitřní echa, akustický stín, kvůli němuž struktury pod útvarem nejsou zřetelné.



Obr. 2. Normální kůže předloktí s adnexy. Je patrné vstupní echo, pod ním oblast dermis, její tloušťku lze změřit. Jsou zachycena adnexa. Jasný bod nad kožním povrchem je chloupěk, který vytváří akustický stín.



Obr. 4. Maligní melanom, typický obraz. Mírně prominující afekce, vstupní echo nezměněno, vnitřní oblast je anechogenní, ohraničení proti okolí je ostré, nejsou patrné změny v okolí. Preoperačně ultrazvukem změřená tloušťka tumoru významně koreluje s výsledkem měření získaným histometricky.

fenomén je dobře demonstrován akustickým stínem u seboroické keratózy (obr. 3).

Vstupní echo podléhá změnám v souvislosti s napětím kůže, reflektivita echa se zvyšuje s napětím kůže, redukcí tenze se echo oslabí až úplně vymizí.

Odděleně od vstupního echa je korium, s kolagenními vlákny, což je nejvíce echogenní struktura kůže. Podle plochy řezu se zobrazí jako plošky nebo proužky. Hraniče mezi vstupním echem je jasně zřetelná a jemná, hladká. U akantotické epidermis může být nepravidelná, zvlněná hraniče. Podle místa na těle vykazuje korium značné morfologické rozdíly.

Hypoechoenní proužek se často nachází pod vstupním echem, jsou přítomna často pilovitě uspořádaná

vnitřní echa při hraně. Jde o běžně nacházený obraz ve vyšetřovaných místech kůže, která jsou chronicky exponována UV záření, má diferenciálně diagnostický význam, jde o aktinické poškození kolagenu. V histologickém barvení odpovídá tzv. elastóze.

Podkožní tuk je málo echogenní, více echogenní jsou septa mezi lalůčky, zánětlivé procesy nejsou detekovány 20 MHz, kdyby byly, byly by anechoenní. Předmětem zájmu jsou stavy fibrózy, jizvy, sklerodermie.

Svalovou fascii pozorujeme tam, kde je nízká vrstva tukové tkáně – flexorová plocha předloktí, krk, obličej. Projevuje se jako vysoce echogenní proužek. Sval je anechogenní.

Chrupavka stejně jako tuk je anechogenní, ostře ohraničená po obou stranách.

U dětí je dermis málo echogenní. V pubertě nastává změna, obraz je jako u dospělých (1).

INDIKACE K VYŠETŘENÍ KŮŽE ULTRAZVUKEM

Vyšetření ultrazvukem indikujeme v těchto případech:

- měření tloušťky kůže;
- měření tloušťky tumoru;
- preoperační vyšetření k upřesnění hloubky invaze maligního melanomu;
- preoperační měření tloušťky všech tumorů, které je plánováno léčit laserem, kryochirurgicky, radiací;
- měření velikosti metastáz maligního melanomu, monitorování odpovědi na chemoterapii;
- monitorování léčebné odpovědi u zánětlivých onemocnění – psoriázy, kolagenózy;
- sledování vlivu kortikosteroidů na kůži.

V dermatoonkologii je nezbytné mít informaci o tloušťce tumoru. Tím lze optimalizovat léčbu a při chirurgické excizi dodržet bezpečné hranice, při jiných metodách – laser, radioterapie, kryoterapie optimální dávkování s minimálním poškozením okolních tkání (obr. 4).

Nejdůležitější je diagnostika maligního melanomu. Podstatné je jeho odlišení od benigních afekcí, které ho mohou někdy imitovat, např. seboroická keratóza, angiomy, modrý névus, histiocytom, akantom, granuloma pyogenicum, solární keratóza. Klinické vyšetření je problematické zejména u modrého névu, kde je uváděna specificita kolem 30 %, po použití ultrazvuku je možné určit správně diagnózu až v 77 %. Zcela typický ultrazvukový obraz mají angiomy a seboroické veruky. Problematické je vyšetření histiocytomů, zde se pouze 20 % ultrazvukových diagnóz shoduje s histologickými. Z toho vyplývá, že senzitivita a specificita ultrazvukového vyšetření jsou rozdílné pro různé tumory. Ultrazvukový nálezn je navíc nutné vždy hodnotit spolu s klinickým obrazem; pro zcela rozdílné tumory je možné získat stejný UZ nálezn.

ZÁNĚTLIVÁ ONEMOCNĚNÍ VYŠETŘOVANÁ ULTRAZVUKEM

Sklerodermie

Lokalizovanou sklerodermii popsal poprvé v roce 1753 Ital Curzio. Od té doby se poznatky o chorobě značně prohloubily. V zásadě se rozlišují 2 typy – progresivní

systémová sklerodermie a lokalizovaná sklerodermie, jako synonymum se používá termín morfea. Systémová sklerodermie postihuje kromě kůže i důležité vnitřní orgány, zatímco morfea je v podstatě nezávažné onemocnění s tendencí ke spontánnímu zhojení. Z prognostického hlediska je tedy nutné jejich rozlišení.

Z hlediska diagnostiky v tomto případě stále hraje hlavní úlohu klinický obraz a histologické vyšetření. Ultrazvuková technika pak má významné místo při monitorování léčby.

Optimální je 20 MHz sonda, která rozliší struktury v hloubce 7–10 mm. Sondy pracující s frekvencí 50 MHz jsou schopné rozlišit více detailů, ale na úkor hloubky průniku.

Nacházíme zesílené korium, ve srovnání s kontralaterálně lokalizovanou zdravou plochou. Míra zesílení koria závisí na místě vyšetřování a na jeho původní tloušťce. Tak např. v tříselech, kde je průměrná tloušťka koria 0,91 mm, nacházíme zesílení o 61 %. V dolní partii zad (průměrná tloušťka koria je zde 2 mm) nacházíme průměrné ztluštění o 21 %. V dolním koriu pak nacházíme oproti zdravé kůži silná echa, a to až v 96 % případů. Nález těchto vysoce echogenních bodů je vysvětlován těsným nakupením kolagenních vláken. Další charakteristikou lokalizované sklerodermie jsou trabekuly – vysoce echogenní proužky na hranici koria a subcutis, které pronikají skrz podkožní tuk. Při progresi zánětlivého procesu se může kolagenní pojivo stávat více kompaktní, homogenní a tím i narůstá echogenita dolního koria. Narůstající echogenita na hranici koria a subcutis je tedy známkou progresu onemocnění.

Ultrazvuk je jedinou neinvazivní metodou k měření kožní tloušťky a denzity. Umožňuje objektivní hodnocení strukturálních změn v koriu, měření tloušťky koria a monitorování léčebného efektu, resp. progresu onemocnění (1).

Psoriasis vulgaris

Psoriáza má v populaci prevalenci 1–2 %, řadí se tím mezi nejběžnější choroby. S výjimkou některých vzácných forem je klinická diagnostika poměrně snadná. Psoriáza byla první chorobou, která byla studována ultrazvukem a na základě těchto studií byly vypracované určité charakteristické morfologické jevy.

Histologicky nacházíme hyperkeratózu, akantózu, parakeratózu, prodloužené dermální papily, zánět, dilatované a prodloužené kapiláry, zánětlivý infiltrát v koriu.

Při použití sondy 20 MHz je vstupní echo v důsledku hyperkeratózy zesílené a nehomogenní. Pod ním je anechogenní proužek, s ojedinělými nerovnoměrně rozloženými echy. Může jít o výraz akantózy a zánětlivého edému, které nelze ultrazvukem odlišit. Po aplikaci kortikoidů, které mají vliv na zánětlivý infiltrát, se šířka tohoto proužku nemění. Lze tedy soudit, že tento proužek je korelátom akantózy. Nacházíme ho, i když mírně tenčí, i po kompletním zhojení ložisek. Nelze jej však považovat za patognomický, jelikož se vyskytuje i u jiných cho-

rob, např. u aktinické elastózy, atopické dermatitidy či lichen planus. Korium je jasně ohraničené proti podkožnímu tuku, je homogenní, echogenita s hloubkou mírně klesá (1).

Také v případech této diagnózy nám ultrazvuk dává možnost objektivního hodnocení efektu léčby či progresu onemocnění.

Hidradenitis suppurativa

Hidradenitis suppurativa je hnisavý zánět apokrinálních žláz v axilách, event. anogenitálních partiích, při závažnějším průběhu s tvorbou abscesů a píštělí. Řadí se k jednotce acne conglobata, pod názvem acne inversa (6). U pacientů s touto diagnózou bylo při vyšetření vysokofrekvenčním ultrazvukem 20 MHz zjištěno, že vlasové folikuly v axilách jsou větší oproti zdravé populaci. Dále je kůže u těchto pacientů v axilární a genitofemorální oblasti silnější. To může mít význam v patogenezi onemocnění (3).

KLINICKÝ VÝZKUM

Aktinické změny

Typickou změnou je solární elastóza, která má v ultrazvukovém vyšetření charakteristický obraz. Mezi vstupním echem a dermálními reflexy se nachází ostře ohraničený hypoechogenní proužek s ojedinělými rovnoměrně distribuovanými vnitřními reflexy. U méně závažné elastózy je ohraničení méně ostré. Závažnost elastózy se hodnotí také podle šířky proužku.

S věkem dochází ke ztenčování kůže. Ultrazvukové vyšetření je neinvazivní metoda, která nám může podat informace o tloušťce kůže. Výhodou je možnost vyšetřit značné množství populace.

Léčba kortikoidy

Lokálně používané kortikosteroidy mají kromě léčebných také množství významných nežádoucích vedlejších účinků: inhibice proliferace epidermis a regenerace, degenerace kolagenu a destrukce elastického pojiva, atrofie tukové tkáně. Sonografie umožňuje kvantifikovat morfologické změny.

Pro tyto studie není ale vhodná každá lokalita na těle. Na zádech nebývá jasně zřetelná spodní hranice korie. Oblast steh a hýždí rovněž není pro tato sledování nejvhodnější, někdy dochází k projekci tukových lalůčků do korie. Naproti tomu oblast předloktí, s jasně ohraničenou dermis je ideální pro monitorování ultrazvukem. Korium lze ještě rozdělit na horní až střední, které je méně echogenní, a střední až dolní, které je více echogenní. Dolní hranice korie je zcela jasně zřetelná. Muži mají průměrně tloušťku kůže na volární ploše předloktí 1254 μm , to je o 23,87 % více než 1012 μm u žen. Ultrazvukem detekovatelné změny lze pozorovat již po 14denní aplikaci silně účinného kortikoidu několikrát denně. Vstupní echo je užší, reflexní obraz je méně homogenní, korium je

ztenčené asi o 50 μm . Zkoumání atrofogenicity kortikoidů je nutné provádět na zdravé kůži, aby nedocházelo ke zkreslení dat, např. vlivem edému, zánětlivé infiltrace (1).

Hojení ran

Neexistuje standardizovaný model pro studium hojení ran in vivo, který by byl všeobecně akceptovaný. Je nutný systém, který by byl schopen kvantifikovat procesy hojení v hlubších vrstvách kůže.

Bazocelulární karcinom je velmi častý kožní tumor, jednou z možností léčby, zejména při lokalizaci v obličeji, je kryolizace. Exaktní determinace spodiny tumoru umožňuje optimální plánování kryoterapie. Studie dále prokázaly, že hojení je různé podle lokalizace – v horní třetině obličeje probíhá pomaleji než v jeho dolní části a v oblasti krku (1).

Vyhodnocování alergologických testů

Rutiní dermatologické testy jsou obvykle vyhodnocovány palpačně a vizuálně. Hodnocení ale nezahrnuje třetí dimenzi – hloubku reakce. Zde je tedy opět pole pro využití ultrazvuku. Indurace má charakteristický ultrazvukový obraz. Nacházíme konvexní plošku na kožním povrchu. Korium je zesílené, více méně strukturované, horní korium je méně echogenní, dolní část korie též podléhá významným změnám, stírá se původně jasně zřetelná hranice s podkožím, korium je méně strukturované, mizí reflexy.

Ultrazvukem 20 MHz nelze odlišit infiltrát a edém.

Ultrazvukové přístroje lze též využít k vývoji modelů pro testování extern (1, 7).

Vliv kompresivních punčoch na redukci dermálního edému

Ultrazvukovou sondou 20 MHz byla vyšetřována maleolární oblast u pacientů s lipodermatosklerózou a nepostížená stejná oblast kůže kontralaterálně. Byl sledován vliv komprese třídy I a II na redukci dermálního edému (2).

ZÁVĚR

Ultrazvukové vyšetření kůže představuje další rozšíření využití ultrazvuku v medicíně. Jde o metodu poměrně novou, stále probíhá celá řada studií se zaměřením na zpřesnění a zkvalitnění výsledků.

Původně šlo o metodu experimentální, zejména vzhledem k vysokým pořizovacím nákladům. V současné době se ale na vývoj a výrobu vyšetřovací techniky zaměřila celá řada firem a ta se tak stává dostupnější i k širšímu využití.

Metoda se v klinické praxi řadí mezi klinické a histologické vyšetření. Výhodou je její neinvazivnost, možnost opakování a vyšetření několika míst těla. Zejména před

laserovými a kryochirurgickými výkony je vhodné znát hloubku invaze tumoru.

Jde o jedinou metodu, která neinvazivním způsobem může podat informace o strukturálních změnách v oblasti dermis a subcutis a je možné sledovat vývoj nálezů v čase. Nevýhodou je nemožnost vyšetřit některá místa na těle.

V rukou zkušeného specialisty, který má dobré znalosti histologie a histopatologie kůže, se pak stává nástrojem, který podstatně zlepšuje diagnostiku, plánování léčebného postupu a monitorování terapie.

LITERATURA

1. ALTMAYER P., EL-GAMMAL S., HOFFMANN K. Ultrasound in dermatology. Berlin: Springer-Verlag, 1992, 449 p.
2. GNIADÉCKA M., KARLSMARK T., BERTRAM A. Removal of dermal edema with class I and II compression stockings in patients with lipodermatosclerosis. *J Amer Acad Dermatol*, 1998, 39, No. 6, p. 966–970.
3. JEMEC GBE., GNIADÉCKA M. Ultrasound examination

of hair follicles in hidradenitis suppurativa. *Arch Dermatol*, 1997, 133, No. 8, p. 967–970.

4. JEMEC GBE., GNIADÉCKA M., ULRICH J., Ultrasound in dermatology – Part I. High frequency ultrasound. *Europ J Dermatol*, 2000, 10, No. 6, p. 492–496.
5. KASPAR K., PIECK C., ALTMAYER P., VOGT M., ERMERT H. Sonography of the skin at 100 MHz enables in vivo visualization of stratum corneum and viable epidermis in palmar skin and psoriatic plaques. *J Invest Dermatol*, 1999, 113, No. 5, p. 821–829.
6. VOSMÍK F. *Dermatovenerologie*. Praha: Karolinum, 1999, s. 196.
7. WOLF P., HOFFMANN C., QUEHENBERGER F., GRIN-SCHGL S., KERL H. Immune protection factors of chemical sunscreens measured in the local contact hypersensitivity model in humans. *J Invest Dermatol*, 2003, 121, No. 5, p. 1080–1087.

Došlo do redakce: 8. 6. 2004

MUDr. Kateřina Fajkošová
Kožní ambulance Presbyo s.r.o.
Rakovského 3138
140 00 Praha 4 – Modřany
E-mail: fajkosova@post.cz

REVOLUCE NA ČESKÉM TRHU

Laserové centrum s jediným přístrojem
ELLIPSE SYSTÉM
dánské společnosti DDD
(na principu intenzivního pulsního světla - IPL)

Ellipse Flex pro depilaci
odstranění žilek
odstranění pigmentu
rejuvenaci (omlazení pleti)
léčbu akné (novinka)

Výhody oproti laserovým
méně bolesti a komplikací
nižší finanční investice
nižší cena ošetření

ELLIPSE SYSTÉM zaručuje
klientům kvalitní, rychlé a velmi
šetrné ošetření. Při koupi
garantujeme bezplatné zaškolení,
záruční a pozáruční servis v ČR.

NYNÍ MOŽNOST I PRONÁJMU

Asklepion - Trade, s.r.o.
Na Bojišti 8, 120 00 Praha 2

telefon: +420 296 182 063
fax: +420 296 182 065
e-mail: trade@asklepion.cz
website: www.asklepion.cz



 SKLEPION®