proLékaře.cz | 28.11.2026

MANAŽMENT RESORPCIE KOREŇA ZUBA V KLINICKEJ PRAXI

Prehľadový článok

MANAGEMENT OF ROOT RESORPTION IN CLINICAL PRACTICE

Review article

Fritzká S.[1, 2], Tamášová M.[1, 2,*]
[1]I. stomatologická klinika, Lekárska fakulta, Univerzita Pavla Jozefa Šafárika v Košiciach, Slovenská republika
[2]I. stomatologická klinika, Univerzitná nemocnica L. Pasteura, Košice, Slovenská republika
[*]Korešpondujúca autorka

SÚHRN

Úvod a cieľ: Resorpcia koreňa zuba predstavuje ireverzibilný proces straty tvrdých zubných tkanív v dôsledku odontoklastickej aktivity. Kým v mliečnej dentícii ide o fyziologický jav, v trvalom chrupe má vždy patologický charakter, najčastejšie spojený s traumou a/alebo stimulačnými podnetmi. Etiológia koreňovej resorpcie nebola napriek rozsiahlemu výskumu doposiaľ úplne objasnená, a tak jej liečebný manažment zostáva naďalej komplexným a zároveň klinicky náročným procesom. Zavedením pokročilých zobrazovacích technológií došlo k výraznému zlepšeniu možností včasného odhalenia resorptívneho procesu ako aj hodnotenia rozsahu poškodenia. Manažment koreňových resorpcií si vyžaduje vysoko koordinovaný interdisciplinárny postup integrujúci konzervačné, endodontické, chirurgické, protetické aj ortodontické intervencie. Synergia týchto odborov je kľúčová pre presnú diagnostiku, kontrolu progresie patologického procesu a zabezpečenie funkčnej a štrukturálnej integrity postihnutých zubov. Cieľom prehľadovej práce je zhrnúť aktuálne poznatky o etiológii, diagnostike a liečbe resorpcie koreňa zuba s dôrazom na klinickú prax a v liečebnom manažmente tohto ochorenia nie zriedkavý interdisciplinárny prístup.

Metodika: Práca je založená na analýze odborných publikácií v slovenskom a v anglickom jazyku. Zdroje boli vyhľadávané v databáze PubMed ako aj v odborných periodikách Zdravotnícke noviny a Stomatológ, International Journal of Applied Dental Sciences, Australian Endodontic Journal, Journal of Dentistry Indonesia s použitím kľúčových slov: interná koreňová resorpcia, externá koreňová resorpcia, endodontické ošetrenie, CBCT, MTA, Biodentín.

Výsledky: Medzi najvýznamnejšie predispozičné faktory externej resorpcie koreňa zuba patria ortodontická liečba, dentálna trauma, neodborná aplikácia bieliacich prípravkov a stav infekčnej apikálnej periodontitídy. Interná resorpcia býva najčastejšie zaznamenávaná v súvislosti so závažnými traumatickými poraneniami, akými sú avulzie a intruzívne luxácie. Za najspoľahlivejší nástroj na včasnú detekciu resorpčných lézií sa v súčasnosti považuje konusovo-lúčová počítačová tomografia (CBCT). Interná zápalová resorpcia je najčastejšie diagnostikovaná po traumatických poraneniach pulpy a typicky postihuje frontálny úsek hornej čeľuste. Externá zápalová resorpcia bola preukázane asociovaná s infekciou nekrotickej pulpy a má rýchlo progredujúci charakter. Z hľadiska terapeutických postupov zostáva štandardom liečby interných resorpcií endodontická terapia s použitím tekutej gutaperče alebo teplých obturačných techník, ktoré umožňujú homogénnu adaptáciu materiálu v nepravidelných miestach. Pri liečbe perforácií a cervikálnych resorpčných defektov sú najefektívnejšími biomateriálmi mineral trioxide aggregate (MTA) a Biodentín. Resorpčné lézie spôsobené impaktovanými zubami potvrdzujú dominantný vplyv mechanického tlaku na vznik povrchových a cervikálnych deštrukcií koreňov susedných zubov.

Záver: Resorpcia koreňa zuba vo svojej internej a externej forme predstavuje relatívne zriedkavý, no klinicky významný jav, ktorý v posledných rokoch získava čoraz väčšiu pozornosť odborných kruhov. Konzervačno-endodontická liečba predstavuje základný terapeutický postup pri internej resorpcii a perforačných defektoch, pričom bioaktívne materiály (MTA, Biodentín) zostávajú materiálmi voľby pre ich vysokú biokompatibilitu a schopnosť podporovať hojenie. Manažment externých resorpcií, najmä cervikálnych a tlakom indukovaných foriem, je často komplexný a vyžaduje koordináciu medzi endodontickým, ortodontickým, chirurgickým a protetickým odborom.

Kľúčové slová: interná koreňová resorpcia, externá koreňová resorpcia, CBCT, endodontické ošetrenie, MTA, Biodentín

SUMMARY

Introduction and aim: Root resorption represents an irreversible process characterized by the loss of dental hard tissues due to odontoclastic activity. While, in the primary dentition, it is a physiological phenomenon, in the permanent dentition, it invariably reflects a pathological condition, most commonly associated with trauma and/or persistent stimulatory factors. Despite extensive research, the aetiology of

proLékaře.cz | 28.11.2026

root resorption has not yet been fully elucidated, and its therapeutic management thus remains complex and clinically demanding. The introduction of advanced imaging technologies has significantly enhanced the possibilities for early detection of resorptive processes as well as for the accurate assessment of lesion extent. The management of root resorptions requires a highly coordinated interdisciplinary strategy integrating restorative, endodontic, surgical, prosthodontic and orthodontic interventions. The synergy of these disciplines is essential for precise diagnosis, effective control of pathological progression, and preservation of functional and structural integrity of the affected teeth. The aim of this review article is to summarise current knowledge on the aetiology, diagnosis, and treatment of root resorption, with an emphasis on clinical practice and the interdisciplinary approach that is frequently required in its therapeutic management.

Methodology: This review is based on an analysis of scholarly publications in Slovak and English languages. Sources were retrieved from the PubMed database as well as from professional periodicals including Zdravotnícke noviny, Stomatológ, International Journal of Applied Dental Sciences, Australian Endodontic Journal, and the Journal of Dentistry Indonesia. The search was conducted using the following key words: internal root resorption, external root resorption, endodontic treatment, CBCT, MTA, Biodentine.

Results: The most significant predisposing factors for external root resorption include orthodontic treatment, dental trauma, improper use of bleaching agents, and infectious apical periodontitis. Internal resorption is most frequently observed in association with severe traumatic injuries such as avulsion and intrusive luxation. Cone-beam computed tomography (CBCT) is currently considered the most reliable tool for early detection of resorptive lesions. Internal inflammatory resorption is most commonly diagnosed following traumatic injury to the pulp and typically affects the anterior maxillary region. External inflammatory resorption has been shown to be associated with infection originating from a necrotic pulp and is characterized by rapid progression. With regard to therapeutic strategies, endodontic treatment using flowable gutta-percha or warm obturation techniques remains the standard approach for internal resorption, as these methods allow homogeneous adaptation of the material in irregular defects. For perforations and cervical resorptive defects, mineral trioxide aggregate (MTA) and Biodentine represent the most effective biomaterials. Resorptive lesions associated with impacted teeth confirm the predominant role of mechanical pressure in the development of external surface and cervical root destruction of adjacent teeth.

Conclusion: Internal and external root resorption represent relatively uncommon but clinically significant conditions that have received increasing attention in recent years. Conservative endodontic treatment remains the primary therapeutic approach for internal resorption and perforation defects, while bioactive materials (MTA, Biodentine) continue to be regarded as the preferred materials due to their high biocompatibility and capacity to promote tissue healing. The management of external resorption, particularly cervical and pressure-induced forms, is often complex and requires coordinated collaboration among endodontic, orthodontic, surgical, and prosthodontic disciplines.

Key words: internal root resorption, external root resorption, CBCT, endodontic treatment, MTA, Biodentine

Fritzká S, Tamášová M.
Manažment resorpcie koreňa zuba v klinickej praxi.
Čes. stomatol. Prakt. zub. lék. (Czech Dental Journal). 2026; 126(2): 41–51. doi: 10.51479/cspzl.2026.002

ÚVOD

Resorpcia koreňa zuba predstavuje patologický proces charakterizovaný postupnou stratou tvrdých zubných tkanív, sprostredkovanou aktivitou klastických buniek. Kým v mliečnej dentícii ide o fyziologický a riadený jav, v trvalom chrupe má resorpcia vždy patologický základ. Najvýznamnejšími etiologickými faktormi sú mechanická trauma a pretrvávajúci patologický stimul, ktoré narušujú integritu ochranných povrchových vrstiev dentínu a cementu a umožňujú aktiváciu osteoklastov a odontoklastov [1, 2, 3]. Napriek tomu, že prvé opisy resorpčných fenoménov siahajú do 16. storočia a Howshipove resorpčné lakúny boli popísané už v roku 1817, resorpčné procesy dodnes predstavujú diagnostickú aj terapeutickú výzvu [4, 5]. Historicky zásadný pokrok v pochopení mechanizmov a klinického manažmentu resorpcií priniesli práce Andreasena [6, 7]. Súčasná literatúra poskytuje detailný prehľad etiopatogenézy, klasifikačných systémov a terapeutických možností, pričom väčšina systémov rozlišuje internú a externú formu resorpcie, z ktorých každá vykazuje špecifickú biologickú dynamiku, klinický priebeh a terapeutické nároky. Externé resorpcie sú v klinickej praxi pozorované podstatne častejšie ako interné a môžu byť vyvolané traumou, ortodontickými silami, zápalovými procesmi, impakciou zubov, iatrogénnymi zásahmi či systémový-

proLékaře.cz | 28.11.2026

mi ochoreniami. Moderná diagnostika ťaží z dostupnosti zobrazovacích modalít, najmä CBCT, ktorá umožňuje presné trojrozmerné zobrazenie morfológie resorpčných lézií, ich rozsahu, vzťahu ku koreňovým kanálom a prítomnosti perforácie. Včasná diagnostika má zásadný význam, pretože prognóza zuba je úzko spätá s časom detekcie patologického procesu a s rozsahom deštrukcie koreňového systému [8].

Cieľom tohto naratívneho prehľadu je poskytnúť ucelenú syntézu súčasných poznatkov týkajúcich sa etiológie, patogenézy, diagnostických postupov a terapeutických stratégií pri internej a externej koreňovej resorpcii. Osobitný dôraz je kladený na klinické aspekty rozhodovania, histopatologické súvislosti a úlohu medziodborovej spolupráce, ktorá je nevyhnutná pre efektívnu liečbu týchto komplexných stavov.

METODIKA

Prehľadový článok je založený na analýze odborných publikácií v slovenskom a v anglickom jazyku. Systematická literárna rešerš bola vykonaná v databázach PubMed (n = 130), Web of Science (n = 20) a odborných periodík (n = 20). Po odstránení duplikátov a nerelevantných záznamov bolo na základe kritérií zaradených 37 štúdií. Z toho 32 pochádzalo z PubMed a šesť z odborných časopisov. Zdroje z odborných periodík Zdravotnícke noviny, Stomatológ, International Journal of Applied Dental Sciences, Australian Endodontic Journal a Journal of Dentistry Indonesia boli vyhľadávané s použitím kľúčových slov: interná koreňová resorpcia, externá koreňová resorpcia, endodontické ošetrenie, CBCT, MTA, Biodentín.

Ako zdroje boli použité články publikované medzi rokmi 2012 až 2025. K vývoju histologických a patogenetických poznatkov a prehľadu prevalencie boli pre úplnosť problematiky použité aj staršie literárne zdroje.

VÝSLEDKY

Etiopatogenetické ukazovatele

Resorpčný proces koreňa zuba môže prebiehať asymptomaticky a klinicky nedetekovateľne. Po prekonanej traume alebo pri pretrvávajúcom pôsobení stimulu dochádza k deštrukcii tvrdého zubného tkaniva, nezriedka vedúceho k strate zuba [9]. Externé resorpcie koreňa sú diagnostikované častejšie ako resorpcie interné, ktoré sú považované za pomerne zriedkavé [10].

Dostupných je viacero klasifikačných systémov koreňovej resorpcie, najstaršia z roku 1970 podľa Andreasena [11]. Aktuálne platná klasifikácia resorpcie koreňa zuba podľa Patela z roku 2018 sa od nej v zásade neodlišuje. Oba klasifikačné systémy rozdeľujú resorpciu koreňa zuba na externú a internú. Interná resorpcia má formu zápalovú a formu náhradovú (ankylóza). Externé resorpčné procesy sa klasifikujú do piatich hlavných kategórií: zápalová (apikálna) resorpcia, cervikálna resorpcia, povrchová resorpcia, náhradová resorpcia (ankylóza) a tranzientný apikálny rozpad [9].

Resorpčný proces je asociovaný aktivitou osteoklastických buniek [12]. Osteoklasty, predstavujúce veľké viacjadrové bunky, sú lokalizované v Howshipových lakúnach na povrchu tvrdých tkanív [13]. Sú považované za primárny efektorový článok resorpčných procesov, pričom sú schopné degradovať kosť, chrupavku a najmä dentín – čo je z pohľadu resorpcie koreňa kľúčovým javom. Mechanizmy stimulácie osteoklastov zatiaľ neboli jednoznačne objasnené, v súčasnosti sa však predpokladá sprostredkovanie ich aktivity chemickými signálnymi molekulami, predovšetkým osteoklastovým diferenciačným faktorom (ligandom osteoprotegrínu; receptorovým aktivátorom ligandu nukleárneho faktora κ-B) (ODF/OPGL/RANKL) **(obr. 1)** [14].

Ďalší významný stimulant resorpčného procesu je spojený s prítomnosťou baktérií. V prítomnosti bakteriálnych lipopolysacharidov môže dôjsť k diferenciácii monocytov na osteoklasty prostredníctvom zápalových mechanizmov [15].

Etiologické faktory jednotlivých typov resorpcií sú podmienené rôznymi mechanizmami. **Interná koreňová resorpcia (IRR)** je najčastejšie spájaná s traumatickými poraneniami

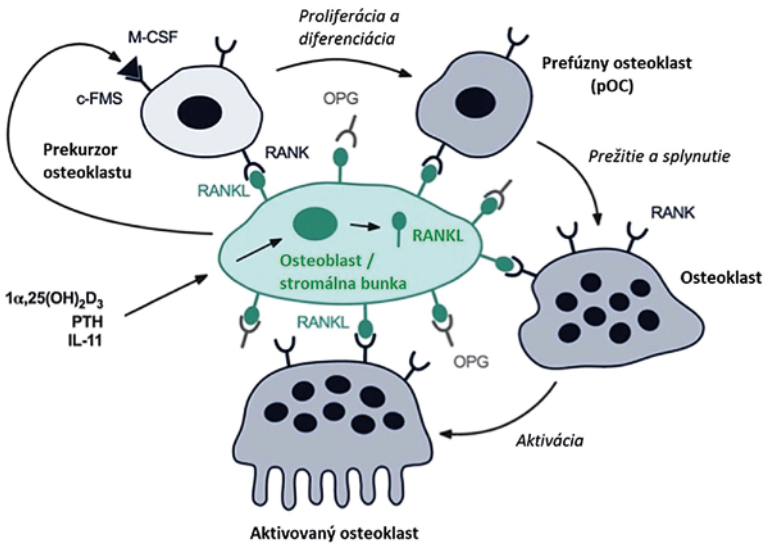

Obr. 1
Schematické znázornenie diferenciácie a aktivácie osteoklastov osteoblastmi/stromálnymi bunkami. Upravené podľa [16]. Autorka: Simona Fritzká.

Fig. 1
A schematic diagram of osteoclast differentiation and activation by osteoblasts/stromal cells. Adapted from [16]. Author: Simona Fritzká.

proLékaře.cz | 28.11.2026

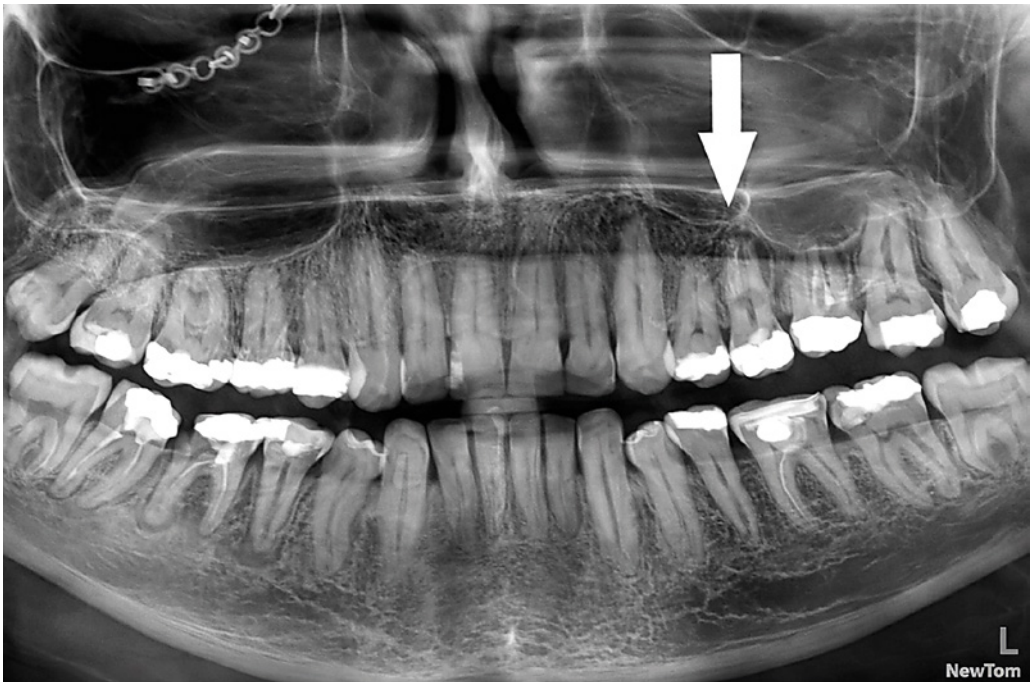

Obr. 2
Interná zápalová resorpcia koreňa zuba 25 – diagnostikovaná šesť rokov po traume.
Zdroj: Simona Fritzká.

Fig. 2
Internal root resorption of tooth 25 – found six years after trauma.
Source: Simona Fritzká.

zubov a zápalovými procesmi pulpy, pri ktorých je poškodená vrstva predentínu a odontoblastov, čím je umožnená aktivácia klastických buniek **(obr. 2)**. Vzhľadom na skutočnosť, že zuby frontálneho úseku čeľuste, najmä horné centrálne rezáky, sú najčastejšie vystavené traumatickým poraneniam, je interná zápalová koreňová resorpcia najčastejšie diagnostikovaná práve v tejto oblasti [16].



Obr. 3
Externá zápalová resorpcia distálneho koreňa zuba 36 u pacienta s prebiehajúcou apikálnou periodontitídou.
Zdroj: Simona Fritzká.

Fig. 3
External inflammatory root resorption of a distal root of tooth 36 in patient with apical periodontitis.
Source: Simona Fritzká.

Externá povrchová resorpcia (ESR) je zvyčajne vyvolaná pôsobením tlaku, ako je trauma, ortodontická liečba, impaktované zuby, cysty alebo tumory, pričom mierne formy môžu byť prítomné aj bez identifikovateľného predispozičného faktora.

Externá zápalová resorpcia (EIR) je vyvolaná poškodením ochranného precementu a prienikom baktérií z infikovanej nekrotickej pulpy a býva najčastejšie pozorovaná po ťažkých traumách, najmä intrúzii a avulzii, alebo pri chronickej apikalnej periodontitíde **(obr. 3)**.

Externá náhradová resorpcia (ERR) je typicky spájaná so závažnými luxačnými poraneniami, pri ktorých dochádza k deštrukcii a nekróze buniek periodoncia a ich následnej náhrade alveolárnou kosťou. **Tranzientný apikálny rozpad (TAB)** je najčastejšie pozorovaný po stredne ťažkých traumách, menej často po miernych poraneniach a zvyčajne nebýva prítomný po ťažkých luxáciách. Dochádza k dočasnej zmene periodontálnych väzov (PDL) [17].

Hoci bolo v súvislosti so vznikom a progresiou externých cervikálnych resorpcií (ECR) opísaných viacero možných etiologických faktorov, ich presná príčina a mechanizmus vzniku stále nie sú dostatočne objasnené. Na základe analýzy 257 zubov s ECR bolo Heithersayom (1999) navrhnuté, že medzi hlavné potenciálne predispozičné faktory patria ortodontická liečba **(obr. 4)**,

proLékaře.cz | 28.11.2026

traumatické poranenie **(obr. 5)**, interné bielenie, chirurgické zákroky a konzervačné ošetrenie. Neskoršia analýza 337 prípadov ECR od Mavridou a kol. (2017) poukázala na širšie spektrum možných súvisiacich faktorov. Medzi tieto faktory boli zahrnuté extrakcia susedného zuba, maloklúzia, hranie na dychové hudobné nástroje, parodontitída, autotransplantácia, možné zoonózy, herpes zoster, genetické a systémové poruchy, užívanie bisfosfonátov, prítomnosť impaktovaných zubov, cysty, tumory či tlak erupčne sa presúvajúcich očných zubov na korene laterálnych rezákov **(graf 1)** [18–21].

Etiopatogeneticky sa na vývoji resorpčných lézií môžu podieľať aj genetické faktory. Preukázaná bola asociácia medzi polymorfizmom génu pre interleukín-1 (IL-1) a výskytom externej koreňovej resorpcie. Hypotézu genetickej predispozície dokumentuje prípad výskytu internej koreňovej resorpcie u jednovaječných dvojčiat, zdravých 17ročných kaukazských sestier, u ktorých bola diagnostikovaná identická vnútorná resorpčná lézia na koreni ľavého horného centrálneho rezáka. U oboch dvojčiat nebola v anamnéze zaznamenaná orofaciálna trauma ani ortodontická liečba. Prítomnosť alely IL-1β +C3953 bola identifikovaná ako marker zvýšenej zápalovej odpovede, pravdepodobne v dôsledku obmedzenej spätnej regulácie navodenej mutáciou génu IL-1RN [22, 23].

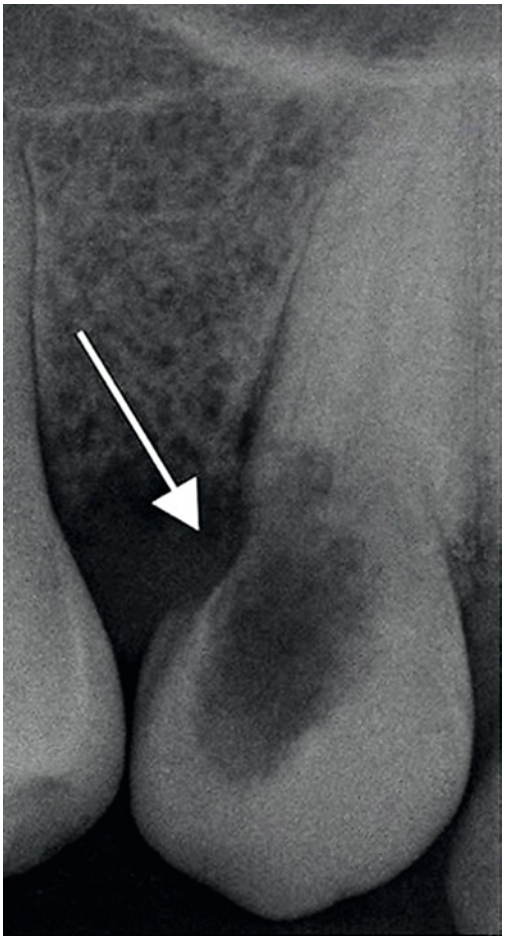

Obr. 4
Externá cervikálna resorpcia zuba 23 – päť rokov po ortodontickej terapii.
Zdroj: Simona Fritzká.

Fig. 4
External cervical resorption of the tooth 23 – five years after orthodontic therapy.
Source: Simona Fritzká.

Obr. 5
Externá zápalová resorpcia koreňa s výskytom periapikálneho granulómu intaktného zuba 41 – šesť rokov po traume.
Zdroj: Simona Fritzká.

Fig. 5
External inflammatory root resorption with periapical granuloma findings in an intact tooth 41 – six years after trauma.
Source: Simona Fritzká.

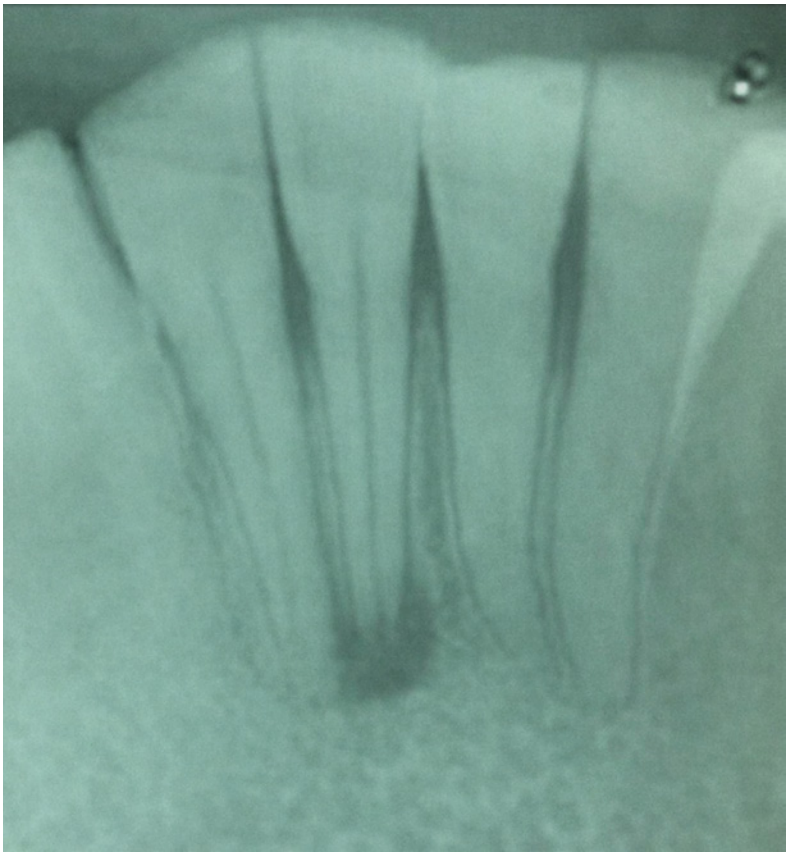

Diagnostický prístup

Resorpčné procesy môžu prebiehať subklinicky, preto sú často diagnostikované až v pokročilejšom štádiu.

Diagnostika resorpcií nemôže byť stanovená iba na základe klinického vyšetrenia, vždy musí byť doplnená o rádiografické zobrazenie **(obr. 6)**. Konvenčné intraorálne rádiografické zobrazenia sú pri diagnostike koreňových resorpcií považované za referenčný štandard. Klinickými štúdiami však bolo preukázané, že konvenčná rádiografia má tendenciu podceňovať rozsah koreňovej resorpcie v porovnaní so zobrazením pomocou CBCT **(obr. 7)**. Prostredníctvom CBCT je možné vizualizovať resorpčné lézie v ľubovoľnej rovine, a to bez výrazného geometrického skreslenia [24–27]. Týmto spôsobom môžu byť získané detailné informácie o skutočnej veľkosti, lokalizácii, obvodovej šírke resorpcií, ich vzťahu ku koreňovým kanálom, ako aj o ich morfologickom charaktere. Vysoká diagnostická presnosť CBCT zobrazenia prispieva k včasnej detekcii resorpčných procesov a významne zvyšuje pravdepodobnosť

proLékaře.cz | 28.11.2026

Graf 1
Porovnanie percentuálneho výskytu potencionálnych predispozičných faktorov externej cervikálnej resorpcie podľa údajov uvedených v práci Heithersaya (1999) a Mavridou et al. (2017). Upravené podľa [18]. Autorka Simona Fritzká.

Graf 1
Comparison of the percentage distribution of potential predisposing factors associated with ECR as reported in the work of Heithersay (1999) and Mavridou et al. (2017). Adapted from [18]. Author Simona Fritzká.

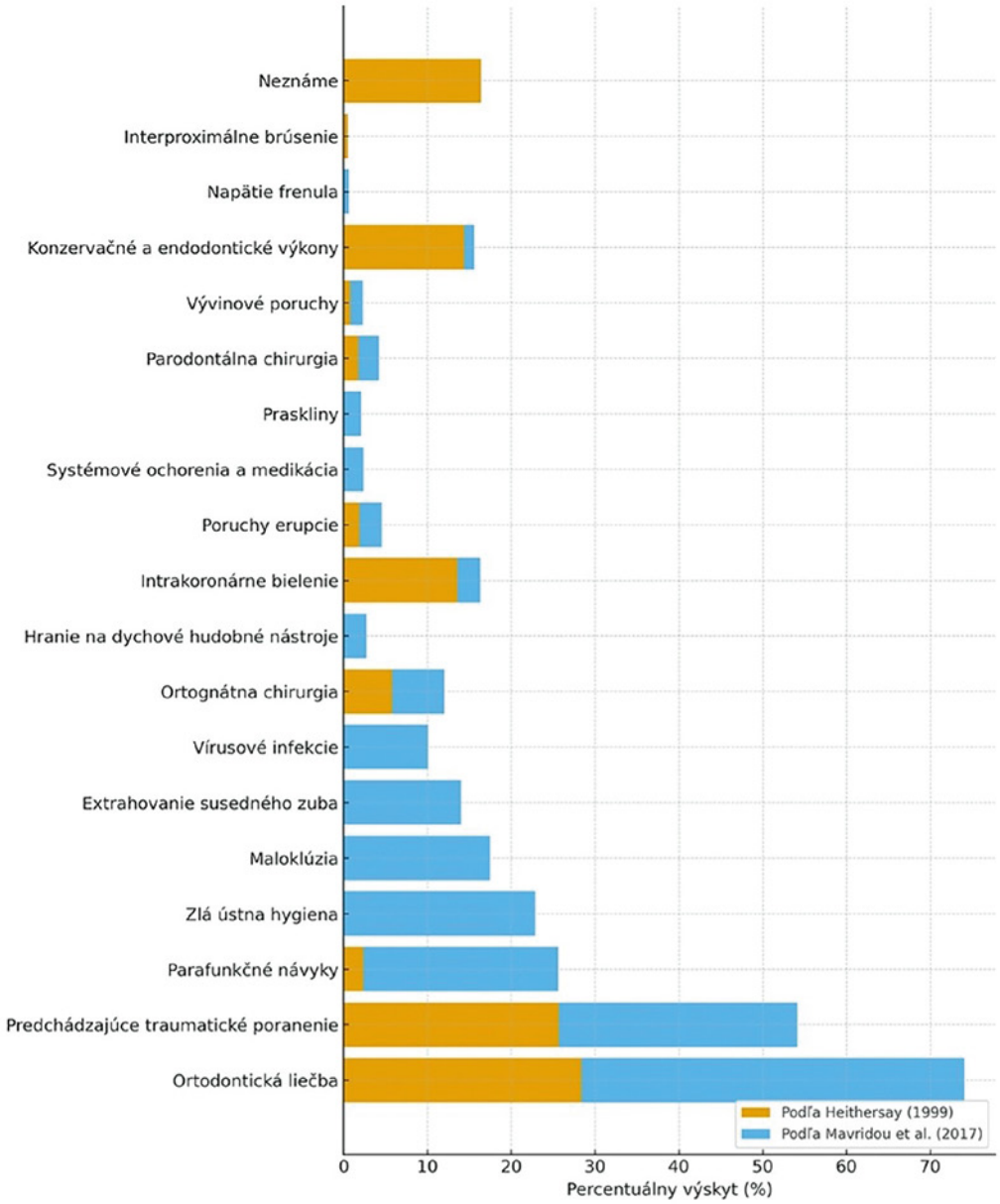

správneho terapeutického postupu v porovnaní s tradičnými intraorálnymi rádiografickými metódami [25, 26].

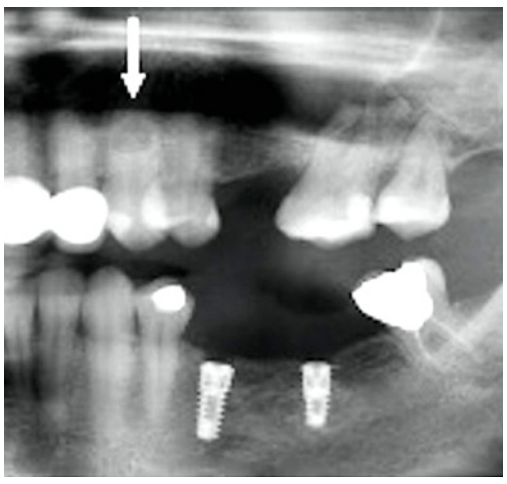

Obr. 6
Interná resorpcia zuba 23 viditeľná na OPG snímke. Zdroj: Simona Fritzká.

Fig. 6
Internal root resorption of tooth 23 visualised on OPG X-ray. Source: Simona Fritzká.

Terapeutický manažment resorpcií

Alternatívne terapeutické postupy sú volené na základe individuálneho posúdenia klinického prípadu a ich cieľom je eliminácia etiologického faktora a regenerácia resorpčných lézií [28]. Pred zvolením konkrétnej liečby **(tab. 1)** je nevyhnutné komplexné zhodnotenie viacerých klinických parametrov, ako sú vek pacienta, poloha postihnutého zuba, okluzálne pomery, lokalizácia a rozsah resorpčného defektu, prítomnosť či neprítomnosť perforácie koreňovej steny a jej rozsah, stav parodontálnych tkanív a možnosť aplikácie regeneračnej liečby [22, 29].

1. Interná koreňová resorpcia (IRR) (interná zápalová a interná náhradová)

Klinický obraz: Mnohé prípady sú

proLékaře.cz | 28.11.2026

asymptomatické. Zub môže reagovať normálne na test vitality. Pri pokročilejšej IRR sa môžu objaviť príznaky pulpitídy alebo apikalnej periodontitídy. Pri tranzientnej forme sú príznaky minimálne.

Terapia:

- Tranzientná IRR: len sledovanie (klinické + rádiografické).
- Progredujúca IRR: cieľom je dezinfekcia koreňového kanála a odstránenie vitálneho tkaniva.
- Možnosti:
  - Endodontické ošetrenie.
  - Endodontické ošetrenie + interná liečba perforácie.
  - Endodontické ošetrenie + chirurgická liečba.
  - Extrakcia pri rozsiahlych perforáciách.
- Regeneračné postupy zatiaľ nemajú dostatočné dôkazy.

2. Externá povrchová resorpcia (ESR)

Klinický obraz: Väčšinou bez príznakov, bez známok poškodenia endodontu. Zub reaguje normálne na test vitality.

Terapia:

- Cieľom je odstrániť tlak, ktorý resorpciu vyvoláva.
- Pri ortodontickej ESR
  – úprava síl/prerušenie liečby.
- Pri impakcii, cystických alebo tumoróznych léziách riešenie primárnej príčiny.

3. Externá cervikálna resorpcia (ECR)

Klinický obraz: Skoré štádiá sú asymptomatické, často náhodný nález. Pokročilé prípady môžu prejavovať príznaky gingivitídy, pulpitídy či periodontitídy. Charakteristickým prejavom môže byť „ružové miesto (pink spot)“ viditeľné vestibulárne/orálne. Pri sondovaní býva prítomné krvácanie a drsný povrch.

Terapia:

- Cieľom je odstránenie resorpčného tkaniva, obnova defektu a sledovanie.
- Terapia závisí od veľkosti resorpcie a prístupnosti k defektu:
  - externé ošetrenie ± endodontické ošetrenie,
  - interné ošetrenie ± endodontické ošetrenie,
  - replantácia,
  - dekoronácia pri ťažkých prípadoch,
  - extrakcia pri veľmi rozsiahlych léziách.
- Liečba je často experimentálna
  → treba zvážiť protetické alternatívy.

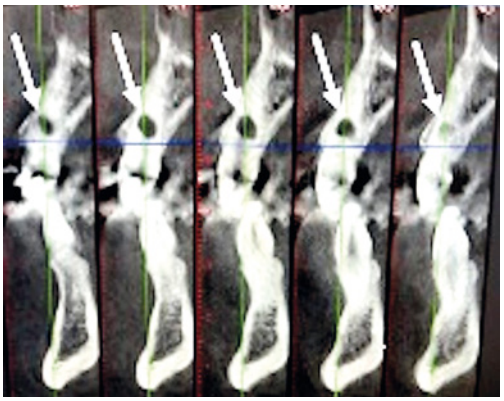

Obr. 7
Séria CBCT rezov rekonštruovaných na zub 23. Zdroj: Simona Fritzká.

Fig. 7
A series of CBCT slices reconstructed on tooth 23. Source: Simona Fritzká.

4. Externá zápalová resorpcia (EIR) (spojená s infekciou)

Klinický obraz: Môže byť sprevádzaná príznakmi pulpitídy/apikálnej periodontitídy, ale často je bez klinických prejavov.

Terapia:

- Cieľom je eliminácia infekcie.
- Endodontické ošetrenie pri ošetriteľných zuboch, extrakcia pri rozsiahlej deštrukcii.
- Po úspešnej endodontickej terapii môže nastať hojenie, ale často vzniká náhradová resorpcia (ankylóza).

5. Externá náhradová resorpcia (ERR) (ankylotická)

Klinický obraz: Zub je pevný bez mobility. Perkusia má tzv. kovový zvuk. U detí môže vzniknúť infraoklúzia.



Obr. 8
Obturácia koreňového systému s internou formou resorpcie teplou obturačnou technikou (Thermafil). Zdroj: Simona Fritzká.

Fig. 8
An obturation of a root canal system with internal resorption using a warm obturation technique (Thermafil). Source: Simona Fritzká.

proLékaře.cz | 28.11.2026

Terapia:
- Závisí od veku a rozsahu. U dospelých často sledovanie → neskôr extrakcia → protetika/implantát, u detí možná dekoronácia.
- Vyžaduje multidisciplinárny prístup.

6. Tranzientný apikálny rozpad (TAB)

Klinický obraz: Môže sa objaviť mierna zmena farby zuba. Dočasne znížená alebo negatívna reakcia na test vitality. Často sa časom upraví.

Terapia:
- Liečba závisí od rizika pulpálnej nekrózy.
- Väčšina prípadov sa iba sleduje (klinicky + rádiograficky).
- Pri zhoršení → endodontické ošetrenie [30].

Externé ošetrenie alebo uzáver perforácie sa odporúča realizovať s využitím bioaktívnych materiálov, akými sú Mineral Trioxide Aggregate (MTA) alebo Biodentín, ktoré zabezpečujú vhodné biologické aj mechanické podmienky pre hojenie.

MTA je biokompatibilný materiál s viacerými klinickými aplikáciami. Je materiálom voľby pri resorpčných procesoch a sú mu pripisované vlastnosti, ako je odolnosť voči okrajovému presakovaniu (microleackage), umožnenie fyziologického hojenia, vhodnosť pre klinickú manipuláciu, nevstrebateľnosť a netoxicita. U MTA boli opakovane identifikované viaceré obmedzenia, ktoré viedli k systematickému vyhľadávaniu alternatívnych materiálov. Medzi najčastejšie uvádzané nedostatky patrila komplikovaná manipulácia, predĺžený čas tuhnutia a vysoké ekonomické náklady.

Biodentín je rýchlotuhnúci materiál na báze trikalciumsilikátu, ktorému sú prisudzované predĺžené alkalizačné účinky vrátane schopnosti uvoľňovať ióny zapojené do mineralizačných procesov. Pórovitosť materiálu a jeho schopnosť sorpcie vody sú spájané so zvýšeným uvoľňovaním iónov, čo vedie k tvorbe usadenín fosforečnanu vápenatého.

Na základe fyzikálnych parametrov (pevnosť v tlaku, pevnosť väzby pri vytlačení, hustota, pórovitosť), biologických charakteristík (tvorba hydroxidu vápenatého, uvoľňovanie a hĺbka zabudovania iónov vápnika) a manipulačných vlastností (čas tuhnutia) je Biodentín uvádzaný ako alternatívny materiál k MTA [31]. Vyznačuje sa jednoduchšou manipuláciou, kratším časom tuhnutia a nižšími nákladmi v porovnaní s MTA. Bolo preukázané, že jeho pevnosť v tlaku a ohybe dosahuje vyššie hodnoty než pri užitiu MTA. Okrem toho bola potvrdená vysoká biokompatibilita a výrazná bioaktivita, ktoré sú uvádzané ako kľúčové faktory pri jeho využití v súvislosti s resorpčnými procesmi.

Napriek uvedeným zisteniam bolo konštatované, že vzhľadom na nedostatok dlhodobých observačných štúdií zatiaľ nie je možné stanoviť jednoznačný záver o klinickej nadradenosti MTA alebo Biodentínu. Na základe publikovaných údajov však boli ovládateľnosť a ekonomické parametre interpretované v prospech Biodentínu [32].

Pri internej zápalovej forme resorpcie, ktorá je podmienená prítomnosťou vitálneho pulpálneho tkaniva, je základnou terapiou voľby endodontické ošetrenie, prostredníctvom ktorého môže byť patologický proces zastavený.

Výskumom bolo zistené, že injekčný systém na plnenie za studena (cold filling system) a injekčný systém na obturáciu kontinuálnou vlnou (the injectable continuous wave obturation system) boli úspešne využité na vyplnenie patologických nepravidelností v prítomnosti interných resorpcií. Na základe získaných výsledkov môže byť konštatované, že obturačné materiály preferované klinickými odborníkmi v prípadoch internej zápalovej resorpcie by mali vykazovať tekutú konzistenciu, čo zabezpečuje efektívne a homogénne vyplnenie kanála.

V prípadoch zubov s neukončeným vývinom koreňa sa ako vhodný terapeutický postup javí aplikácia MTA do apikálnej polovice koreňového kanála, pričom zostávajúca koronálna časť je obturovaná tekutou formou gutaperče. Vzhľadom na náročnosť manipulácie s MTA sa za vhodný aplikačný systém, umožňujúci presné a kontrolované umiestnenie materiálu, považuje MAP One systém [33].

Alternatívou obturácie nepravidelného koreňového systému je použitie teplých obturačných techník (Thermafil), ktoré umožňujú zmäkčenie gutaperče a jej trojrozmernú adaptáciu, čím sa dosiahne hermetické zaplnenie celého koreňového systému **(obr. 8)**.

Resorpcia pri impaktovaných zuboch

Impaktované zuby, najmä horné očné zuby a tretie moláre, predstavujú významný etiologický faktor vzniku rôznych foriem externej resorpcie susedných zubov. Mechanizmus poškodenia spočíva najmä v dlhodobom pôsobení mechanického tlaku korunky impaktovaného zuba na okolité ana-

proLékaře.cz | 28.11.2026

Tab. 1 Terapeutický manažment jednotlyvých typov resorpcie podľa Patelovej klasifikácie. Autorka: Simona Fritzká.
Tab. 1 *Therapeutic management of individual types of resorption according to the Patel classification. Author: Simona Fritzká.*

Interná resorpcia koreňa (IRR)		
Typ / Manažment	**Odporúčanie**	**Prognóza**
Prechodná forma	Pravidelné kontroly	Odoslanie k špecialistovi pri nejasnej diagnóze alebo progresii
Progredujúca forma	Endodontické ošetrenie s/bez riešenia perforácie	
Progredujúca forma – endodontické ošetrenie bez perforácie	Liečba možná	Dobrá prognóza
Progredujúca forma – endodontické ošetrenie s perforáciou	Liečba možná	Prognóza závisí od pozície, veľkosti a stupňa infekcie
Chirurgické riešenie	Resekcia koreňového hrotu (apikálna tretina koreňa)	Dobrá prognóza
	Chirurgické ošetrenie perforácie	Prognóza závisí od pozície, veľkosti a stupňa infekcie
Extrakcia	Pri perzistentnej perforácii	
Externá povrchová resorpcia (ESR)		
Manažment	**Odporúčanie**	**Prognóza**
Riešenie príčiny	Manažment etiologických faktorov u špecialistu (čeľustný ortopéd, dentoalveolárny chirurig	Pri miernej resorpcii dobrá. Pri rozsiahlej resorpcii zlá.
Externá cervikálna resorpcia (ECR)		
Manažment	**Odporúčanie**	**Prognóza**
Cieľ: Odstránenie resorpčného tkaniva, obnova integrity zuba, následné sledovanie kvôli recidíve		ECR menších rozsahov a ošetreniu dostupnejšie majú lepšiu prognózu, externé ošetrenia majú lepšiu prognózu ako interné
Externé ošetrenie	Odoslanie ku špecialistovi	
Externé ošetrenie + endodontické ošetrenie	Odoslanie ku špecialistovi	
Interné ošetrenie + endodontické ošetrenie	Odoslanie ku špecialistovi	
Replantácia	Možnosť zváženia	
Dekoronácia	Pokročilé prípady, multidisciplinárny prístup	
Extrakcia a náhrada	Odoslanie ku špecialistovi, zváženie fixnej alebo snímateľnej náhrady	
Periodické kontroly		
Externá zápalová resorpcia (EIR)		
Manažment	**Odporúčanie**	**Prognóza**
Endodontické ošetrenie pre ošetriteľné prípady	Odporúča sa	Dobrá
Extrakcia pre nezachrániteľné prípady	Pri nepriaznivých prípadoch	
Externá náhradová resorpcia - ankylóza (ERR)		
Dospelí		
Manažment	**Odporúčanie**	**Prognóza**
Sledovanie		
Kompozitné zvýšenie infraokludovaného zuba	Odporúča sa	Dobrá
Extrakcia/protetika	Podľa klinickej potreby	
Deti, adolescenti		
Manažment	**Odporúčanie**	**Prognóza**
Kompozitné zvýšenie infraokludovaného zuba/dekoronácia	Multidisciplinárny prístup pravdepodobný	Podobná ako u dospelých
Extrakcia s autotransplantáciou/protetikou/ortodontickým uzavretím medzery	Možné v niektorých prípadoch	
Tranzientný apikálny rozpad (TAB)		
Manažment	**Odporúčanie**	**Prognóza**
Periodické kontroly		Dobrá
Endodontické ošetrenie	Odoslanie k špecialistovi	

tomické štruktúry, čo vedie ku kompresii periodontálnych tkanív, narušeniu cementoblastickej vrstvy a aktivácii klastických buniek. Výsledkom je rozvoj resorpčných lézií, ktoré môžu postihovať apikálnu, strednú alebo cervikálnu tretinu koreňa susedného zuba [34].

1. Tlaková (pressure-related) externá povrchová resorpcia susedných zubov

Ektopická dráha erupcie očného zuba môže viesť k tlakovému pôsobeniu na laterálne a centrálne rezáky, čo spôsobuje externú povrchovú resorpciu najčastejšie v apikálnej alebo strednej tretine koreňa. Podľa AAE ide

proLékaře.cz | 28.11.2026

o formu *pressure-related resorption*. Vo väčšine prípadov je resorpcia mierna a neprogredujúca, preto sa len sleduje. Pri resorpcii v cervikálnej tretine je možné zhotoviť chirurgicky asistovanú kompozitnú výplň. Pri rozsiahlejších léziách môže byť indikovaná extrakcia [35].

2. Tlaková resorpcia druhých molárov pri impaktovaných tretích molároch

Impaktované tretie moláre často spôsobujú dlhodobý tlak na distálnu plochu druhých molárov, čo môže viesť k vzniku externej cervikálnej alebo povrchovej resorpcie. Táto forma resorpcie je dôsledkom mechanického stresu, poškodenia cementoblastov a následnej aktivácie klastických buniek na povrchu koreňa. Ako terapia sa podľa rozsahu volí výplň alebo extrakcia zuba postihnutého resorpciou [36].

3. Externá cervikálna resorpcia spojená s impaktovanými očnými zubami

Becker a kol. uvádzajú, že impakcia očných zubov sama o sebe môže byť spúšťačom ECR, najmä ak dochádza k dlhodobému kontaktu korunky impaktovaného zuba so susedným koreňom. Interná zápalová resorpcia v týchto situáciách je extrémne zriedkavá, naopak ECR je typickým nálezom. Ak prevažuje prerastanie kostného tkaniva (bone ingrowth) a zub nereaguje na ortodontický ťah, zub je indikovaný na extrakciu (najmä pri impaktovaných očných zuboch). Ak dominuje mäkkotkanivový vrast, ECR sa objavuje počas ortodontickej liečby, najmä pri chirurgických prístupoch typu „open eruption“ s apikálne posunutým lalokom. V týchto prípadoch sa často vykonáva okamžitá chirurgická výplň resorpčného defektu [35, 37].

ZÁVER

Externé a interné resorpčné procesy predstavujú pre zubného lekára významnú diagnostickú a terapeutickú výzvu. Napriek ich relatívne nízkej prevalencii bol v posledných rokoch zaznamenaný rastúci záujem odbornej verejnosti o túto problematiku. Vo svetle súčasných poznatkov sa koreňová resorpcia nevníma ako náhodný fenomén, ale ako výsledok patologických dejov prebiehajúcich podľa presne determinovaných biologických a geneticky modulovaných mechanizmov. Resorpčné lézie sú podmienené multifaktoriálnou etiológiou, pričom správna a včasná diagnostika významne ovplyvňuje prognózu postihnutého zuba. Keďže tieto procesy prebiehajú často asymptomaticky, dochádza k ich zachyteniu v pokročilých štádiách, čo zásadne komplikuje terapeutický manažment. CBCT sa v tejto súvislosti etablovalo ako zobrazovacia modalita prvej voľby, keďže umožňuje presné trojrozmerné zobrazenie rozsahu, štruktúry a dynamiky resorpčných lézií. Terapeutické postupy zahŕňajú konzervačno-endodontické a chirurgické intervencie, pričom výber stratégie závisí od typu resorpcie, lokalizácie a rozsahu defektu, prítomnosti perforácie a celkovej prognózy zuba. Moderné bioaktívne materiály, ako MTA a Biodentín, umožňujú efektívne ošetrenie perforácií a nepravidelných resorpčných lézií, čím výrazne rozširujú terapeutické možnosti. Hermetická obturácia podbiehavých úsekov koreňového systému zostáva kľúčovým faktorom úspechu. Zuby postihnuté resorpciou by nemali byť automaticky indikované na extrakciu; pri správne zvolenej liečbe je možné vo viacerých prípadoch dosiahnuť stabilizáciu procesu a zachovanie funkcie zuba. Nevyhnutná je však dlhodobá dispenzarizácia zahŕňajúca pravidelné klinické vyšetrenia, rádiografické kontroly a podľa potreby opakované CBCT. Budúci výskum by sa mal zamerať na lepšie objasnenie genetických predispozícií a systémových súvislostí resorpčných procesov, ako aj na vývoj biomateriálov a zobrazovacích techník umožňujúcich ešte presnejšiu diagnostiku a prediktívne hodnotenie týchto patologických stavov.

Prehlásenie o strete záujmov

Autori prehlasujú, že nemajú žiadne stretы záujmov.

Prehlásenie o použití umelej inteligencie

Autori prehlasujú, že nástroje založené na umelej inteligencii boli využité jedine na jazykovú a štylistickú úpravu textu.

Podiel autorov na publikácii

Formulácia koncepcie: S. F. a M. T., literárna rešerš: S. F., vypracovanie prvotného rukopisu: S. F., revízia a formulácia finálneho rukopisu: M. T. a S. F., riadenie projektu: M. T.

Korešpondujúca autorka
MUDr. Margaréta Tamášová, Ph.D.
I. stomatologická klinika
Lekárska fakulta
Univerzita Pavla Jozefa Šafárika v Košiciach
Univerzitná nemocnica L. Pasteura
Trieda SNP 1
040 11 Košice
Slovenská republika
e-mail: margareta.tamasova@upjs.sk

proLékaře.cz | 28.11.2026

LITERATÚRA

1. Andreasen JO. Luxation of permanent teeth due to trauma. A clinical and radiographic follow-up study of 189 injured teeth. Scand J Dent Res. 1970; 78(3): 273–286. doi: 10.1111/j.16000722.1970.tb02074.x

2. Trope M. Root resorption of dental and traumatic origin: classification based on etiology. Pract Periodontics Aesthet Dent. 1998; 10(4): 515–522.

3. Sak M, Radecka M, Karpiński TM, Wędrychowicz-Welman A, Szkaradkiewicz AK. Tooth root resorption: etiopathogenesis and classification. MicroMedicine. 2016; 4(1): 21–31.

4. Howship J. Observations on the morbid structure of Bones, and an attempt at an arrangement of their Diseases. Med Chir Trans. 1817; 8:57-107, 596-3-596-5. doi: 10.1177/095952871700800104

5. Hammarstrom L, Lindskog S. General morphological aspects of resorption of teeth and alveolar bone. Int Endod J. 1985; 18(2): 93–108.

6. Silver IA, Murrills RJ, Etherington DJ. Microelectrode studies on the acid microenvironment beneath adherent macrophages and osteoclasts. Exp Cell Res. 1988; 175(2): 266–276. doi: 10.1016/0014-4827(88)90191-7

7. Trope M. Root resorption due to dental trauma. Endodontic Topics. 2002; 1(1): 79–100. doi: 10.1034/j.1601-1546.2002.10106

8. Patel S, Saberi N, Pimental T, Teng PH. Present status and future directions: Root resorption. Int Endod J. 2022; 55 (S4): 892–921. doi: 10.1111/iej.13715

9. Patel S, Saberi N. The ins and outs of root resorption. Br Dent J. 2018; 224(9): 691–699. doi: 10.1038/sj.bdj.2018.352

10. Patel S, Ricucci D, Durak C, Tay F. Internal root resorption: a review. J Endod. 2010; 36(7): 1107–1121. doi: 10.1016/j.joen.2010.03.014

11. Aidos H, Diogo P, Santos JM. Root resorption classifications: a narrative review and a clinical aid proposal for routine assessment. Eur Endod J. 2018; 3(3): 134–145. doi: 10.14744/eej.2018.33043

12. Scott BL, Pease DC. Electron microscopy of the epiphyseal apparatus. Anat Rec. 1956; 126(4): 465–495. doi: 10.1002/ar.1091260405

13. Tronstad L. Root resorption-etiology, terminology and clinical manifestations. Endod Dent Traumatol. 1988; 4(6): 241–252. doi: 10.1111/j.1600-9657.1988.tb00642.x

14. Yasuda H, Shima N, Nakagawa N, Yamaguchi K, Kinosaki M, Mochizuki S, et al. Osteoclast differentiation factor is a ligand for osteoprotegerin/osteoclastogenesis-inhibitory factor and is identical to TRANCE/RANKL. Proc Natl Acad Sci U S A. 1998; 95(7): 3597–3602. doi: 10.1073/pnas.95.7.3597

15. Mittal S, Kumar T, Mittal S, Sharma J. Internal root resorption: An endodontic challenge: A case series. J Conserv Dent. 2014; 17(6): 590–593. doi: 10.4103/0972-0707.144612

16. Boyle WJ, Simonet WS, Lacey DL. Osteoclast differentiation and activation. Nature. 2003; 423(6937): 337–342. doi: 10.1038/nature01658

17. Thomas D, Prasad BSK. Root resorption: A comprehensive review of etiology, classification, diagnosis, and management strategies. Int J Dent Med Sci Res. 2025; 7(4): 76–80. Dostupné z: https://ijdmsrjournal.com/issue_dcp/Root%20Resorption%20A%20Comprehensive%20Review%20of%20Etiology,%20Classification,%20Diagnosis,%20and%20Management%20Strategies.pdf

18. Patel S, Mavridou AM, Lambrechts P, Saberi N. External cervical resorption – part 1: Histopathology, distribution and presentation. Int Endod J. 2018; 51(11): 1205–1223. doi:10.1111/iej.12942

19. Heithersay GS. Invasive cervical resorption following trauma. Aust Endod J. 1999; 25(2): 79–85. doi: 10.1111/j.1747-4477.1999.tb00094.x

20. Maués CP, do Nascimento RR, Vilella Ode V. Severe root resorption resulting from orthodontic treatment: prevalence and risk factors. Dental Press J Orthod. 2015; 20(1): 52–58. doi: 10.1590/2176-9451.20.1.052-058.oar

21. Patel S, Kanagasingam S, Pitt Ford T. External cervical resorption: a review. J Endod. 2009; 35(5): 616– 625. doi: 10.1016/j.joen.2009.01.015

22. Minčík J, Urban D, Tamášová M, Kizek P, Schwartzová V. Externá resorpcia koreňov v klinickej praxi. Lekárske listy. Zubné lekárstvo: odborná príloha Zdravotníckych novín. Bratislava: Ecopress, 2016; 4: 16–18.

23. Urban D, Minčík J. Monozygotic twins with idiopathic internal root resorption: A case report. Australian Endodontic Journal [online]. 2010; 36(2): 79–82.

24. Patel S, Durack C, Abella F, Shemesh H, Roig M, Lemberg K. Cone beam computed tomography in endodontics – a review. Int Endod J. 2015; 48(1): 3–15. doi: 10.1111/iej.12270

25. Estrela C, Bueno MR, De Alencar AH, Mattar R, Valladares Neto J, Azevedo BC, De Araújo Estrela CR. Method to evaluate inflammatory root resorption by using cone beam computed tomography. J Endod. 2009; 35(11): 1491–1497. doi: 10.1016/j.joen.2009.08.009

26. Patel S, Dawood A, Wilson R, Horner K, Mannocci F. The detection and management of root resorption lesions using intraoral radiography and cone beam computed tomography – an in vivo investigation. Int Endod J. 2009; 42(9): 831–838. doi: 10.1111/j.1365-2591.2009.01592.x

27. Gulsahi A, Gulsahi K, Ungor M. Invasive cervical resorption: clinical and radiological diagnosis and treatment of 3 cases. Oral Surg Oral Med Oral Pathol Oral Radiol Endod. 2007; 103(3): e65–e72. doi: 10.1016/j.tripleo.2006.10.005

28. Ghafoor R, Tabassum S, Hameed MH. Management of extensive external apical root resorption leading to root perforation. BMJ Case Rep. 2017; 2017:bcr2017220234. doi: 10.1136/bcr-2017-220234

29. Sigala-Hernandez A, Nakagoshi MA, Hernandez-Elizondo J, Arreguin-Martinez G, Sanchez-Hinojosa M, Lozano AS, Cavazos JM, Solis-Soto JM. Root resorption: Etiology, diagnosis and treatment. Int J Appl Dent Sci. 2019; 5(3): 181–184.

30. Bardini G, Orrù C, Ideo F, Nagendrababu V, Dummer P, Cotti E. Clinical management of external cervical resorption: a systematic review. Aust Endod J. 2023; 49(3): 769–787. doi:10.1111/aej.12794

31. Cervino G, Laino L, D'Amico C, Russo D, Nucci L, Amoroso G, et al. Mineral trioxide aggregate applications in endodontics: A review. Eur J Dent. 2020; 14(4): 683–691. doi:10.1055/s-0040-1713073

32. Kaur M, Singh H, Dhillon JS, Batra M, Saini M. MTA versus Biodentine: Review of literature with a comparative analysis. J Clin Diagn Res. 2017; 11(8): ZG01–ZG05. doi:10.7860/JCDR/2017/25840.10374

33. Özer SY, Özkan HD, Oyucu İ. Evaluation of different root canal obturation techniques in internal root resorption of three-dimensional printed teeth manufactured using computer software. 3D Print Addit Manuf. 2022; 9(6): 503–510. doi: 10.1089/3dp.2021.0012

34. Schroder AG, Guariza Filho O, Guimarães LST, de Araujo CM, Tanaka OM. Root resorption associated with impacted canines: systematic review and meta-analysis. J Dent. 2018; 72: 1–13. doi:10.1016/j.jdent.2018.03.005

35. Becker A, Abramovitz I, Chaushu S. Failure of treatment of impacted canines associated with invasive cervical root resorption. Angle Orthod. 2013; 83(5): 870–876.

36. Elkhateeb T, Al-Zarea B, Al-Ghamdi S, et al. External root resorption and caries of mandibular second molar in association with third molar impaction status. J Dent Indones. 2019; 26(1): 1–6. doi:10.14693/jdi.v26i1.1234

37. Rotondi O, Waldon P, Kim SG. Invasive cervical resorption: a review of pathogenesis, diagnosis and treatment. Dent J (Basel). 2020;8(3):64. doi:10.3390/dj8030064