

MANAGEMENT OBSTRUKČNÍ SPÁNKOVÉ APNOE U DĚTÍ V ORTODONTICKÉ A STOMATOLOGICKÉ ORDINACI

Praktické sdělení

MANAGEMENT OF PEDIATRIC OBSTRUCTIVE SLEEP APNEA IN ORTHODONTIC AND DENTAL PRACTICES

Practical article

Marinčák Vranková Z.^{1, 2, 3, 4}, **Bořilová Linhartová P.**^{3, 4,*}

¹Medicínské centrum Arculum, privátní praxe, Brno

²Stomatologická klinika, Masarykova univerzita, Lékařská fakulta, a Fakultní nemocnice u sv. Anny v Brně

³Klinika ústní, čelistní a obličejové chirurgie, Masarykova univerzita, Lékařská fakulta, a Fakultní nemocnice Brno

⁴RECETOX, Masarykova univerzita, Přírodovědecká fakulta, Brno

*Korespondující autorka

SOUHRN

Úvod a cíl: Problematika obstrukční spánkové apnoe u dětí (Pediatric Obstructive Sleep Apnea, POSA) byla dosud poměrně přehlížena specialisty v oboru orální medicíny i přesto, že zubní lékaři, zejména ortodontisté, mohou významně přispět k identifikaci dětí s rizikem POSA a k managementu tohoto onemocnění. Toto praktické sdělení má za cíl prezentovat stručný, systematický a komplexní přehled diagnostických a terapeutických doporučení POSA, a to s ohledem na multifaktoriální charakter tohoto onemocnění a jeho závažné dopady na zdraví dítěte.

Metodika: Doporučení byla vytvořena na základě rozsáhlého průzkumu zahraniční literatury, aktuálních poznatků a mezinárodních doporučení pro diagnostiku a léčbu POSA, přičemž informace byly systematicky analyzovány a roztříděny s ohledem na jejich relevanci pro českou klinickou praxi.

Výsledky: Doporučení kladou důraz na včasný záchyt onemocnění, který je klíčový pro prevenci dlouhodobých komplikací. V první řadě je vhodné zaměřit se na identifikaci rizikových faktorů, jako jsou kraniofaciální anomálie, hypertrofie lymfatické tkáně, obezita a neuromuskulární poruchy, neboť tyto faktory významně přispívají ke kolapsu horních dýchacích cest během spánku a ke vzniku apnoických epizod.

Doporučení zdůrazňují potřebu multidisciplinárního přístupu při managementu POSA, který zahrnuje spolupráci pediatrů, ORL specialistů, neurologů, pneumologů, kardiologů, zubních lékařů, zejména ortodontistů a zubních lékařů zaměřených na péči o děti, a dalších. Tento týmový přístup je nezbytný pro komplexní hodnocení zdravotního stavu dítěte, včasný záchyt a efektivní terapii POSA. Důležitou roli hraje také zapojení cílené ortodontické léčby, zejména u dětí s kraniofaciálními dysmorfismy.

Kromě toho doporučení zohledňují individualizaci péče, která bere v úvahu věk pacienta, jeho růstovou fázi a spe-

cifické anatomické zvláštnosti zejména stomatognátního systému. Podtrhují význam využití moderních diagnostických metod (jako je polysomnografie či polygrafie) a možností konzervativní terapie (např. aplikace přístrojů pro ventilaci s pozitivním přetlakem nebo farmakologické léčby). Tento přístup má za cíl nejen zlepšit kvalitu života dětských pacientů, ale také vytvořit standardizované postupy pro včasnou a efektivní léčbu POSA.

Závěr: Prezentovaná doporučení zdůrazňují důležitost multidisciplinární spolupráce a individualizace péče. Včasný záchyt a efektivní terapie mohou významně zlepšit kvalitu života dětských pacientů a předejít dlouhodobým komplikacím tohoto onemocnění.

Klíčová slova: obstrukční spánková apnoe, dítě, ortodontie, rizikové znaky

SUMMARY

Introduction and aim: Although dentists, especially orthodontists, can significantly contribute to the identification and management of children at risk for pediatric obstructive sleep apnea (POSA) development, this issue has been to a large degree overlooked by oral medicine specialists so far. This practical article aims to present a concise, systematic, and comprehensive review of the diagnostic and therapeutic recommendations for POSA management, taking into account the multifactorial nature of this disease and its severe impact on the child's health.

Methods: The recommendations were written based on an extensive review of international literature, current findings, and international guidelines for the diagnosis and treatment of POSA, with the information systematically analyzed and categorized according to its relevance to Czech clinical practice.

Results: The recommendations emphasize the importance of early detection of the disease, which is crucial for the prevention of long-term complications. As a priority, attention should be paid to risk factors such as craniofacial anomalies, lymphoid hypertrophy, obesity, and neuromuscular disorders, as these factors contribute significantly to upper airway collapse during sleep and, thus, to the development of apneic episodes.

Existing recommendations also emphasize the need for a multidisciplinary approach in POSA management, calling for collaboration between pediatricians, ENT specialists, neurologists, pulmonologists, cardiologists, dentists (especially orthodontists and those focused on pediatric care), and other specialties. Such a team approach is essential for a comprehensive assessment of the child's health and for the effective treatment of POSA. Orthodontic treatment also plays an important role, especially in children with craniofacial dysmorphisms. Moreover, the recommendations call for the personalization

of care, which takes into account the patient's age, growth phase, and specific anatomical features. The importance of modern diagnostic methods (such as polysomnography or polygraphy) is also highlighted in the current recommendations, along with conservative treatment options (such as positive pressure ventilation devices or pharmacological treatment). This approach aims not only to improve the quality of life of pediatric patients but also to establish standardized procedures supporting early and effective treatment of POSA.

Conclusion: The presented recommendations underline the importance of multidisciplinary collaboration and personalized care. Early detection and effective therapy can significantly improve the quality of life of pediatric patients and prevent long-term complications associated with this disease.

Key words: obstructive sleep apnea, child, orthodontics, risk markers

Marinčák Vranková Z, Bořilová Linhartová P.

Management obstrukční spánkové apnoe u dětí v ortodontické a stomatologické ordinaci.

Čes. stomatol. Prakt. zub. lék. (Czech Dental Journal). 2025; 125(3): 53–61. doi: 10.51479/cspzl.2025.005

ÚVOD

Obstrukční spánková apnoe (OSA), patří do skupiny poruch dýchání během spánku, postihuje nejen dospělé, ale i děti (Pediatric Obstructive Sleep Apnea, POSA). Prevalence POSA se v zahraničních studiích nejčastěji pohybuje od 1 % do 5 %, avšak autoři nedávno publikovaného systematického článku uvádějí prevalenci POSA u běžné pediatrické populace 12,8–20,4 % [1, 2]. U specifických rizikových skupin, jako jsou děti s obezitou nebo s kraniofaciálními syndromy, je v literatuře uváděn výskyt POSA ještě výrazně vyšší a může narůst až na 87,6 % [3, 4].

Stručná patofyziologie POSA

POSA je multifaktoriální onemocnění s komplexní etiopatogenezí, při kterém během spánku dochází k opakovanému kolapsu horních dýchacích cest, což vede ke snížení průtoku vzduchu (hypopnoe) nebo k jeho úplnému zastavení (apnoe). Tyto epizody, trvající několik sekund, vedou následně k hypoxii a hyperkapnii. Organismus na ně reaguje aktivací sympatiky a stoupajícím inspiračním svalovým úsilím až do momentu, kdy se pacient zhluboka nadechne. Tím poklesne odpor v horních dýchacích cestách a pacient znovu usíná. Tyto stavy doprovází probouzecké reakce opakující se několikrát za noc, což negativně ovlivňuje jak kvalitu, tak kvantitu spánku [5].

Mezi hlavní rizikové faktory přispívající k obstrukci horních dýchacích cest a vzniku apnoe

u dětí patří hypertrofie lymfatické tkáně (např. adenoidní vegetace, hypertrofie patrových tonzil), vrozené vývojové vady horních dýchacích cest, obezita (zejména distribuce tuku v oblasti krku), geneticky podmíněné kraniofaciální dysmorfismy predisponující k zúžení horních dýchacích cest, asthma bronchiale, refluxní choroba jícnu nebo neuromuskulární poruchy [6–9]. Tyto faktory, často v různých kombinacích, přispívají k opakovanému kolapsu horních dýchacích cest během spánku a vedou k jeho fragmentaci.

Symptomy a následky

Symptomy POSA se nejčastěji dělí na noční a denní. Mezi noční příznaky patří chrápání, lapání po dechu, časté změny polohy během spánku, parasomnie a pomočování. Ráno se pacienti často probouzejí neodpočatí, s bolestmi hlavy a suchými rty, což je důsledkem preferovaného dýchání ústy. Denní příznaky mohou zahrnovat ospalost a únavu, ale u dětí se naopak často objevuje hyperaktivita, nesusředěnost a problémy s koncentrací [10]. Opakované přerušování spánku negativně ovlivňuje vývoj mozku a může vést k neurobehaviorálním problémům, jako je horší výkon ve škole nebo mylná diagnóza poruch pozornosti s hyperaktivitou [11, 12]. Neléčená POSA je často spojena s metabolickým syndromem, růstovými poruchami, kardiovaskulárními problémy a emoční labilitou [13, 14]. Dlouhodobá preference ústního dýchání u dětí

trpících POSA může mít za následek také vznik orální dysbiózy [15].

Diagnostika a terapie POSA

Zlatým standardem pro diagnostiku POSA je celosvětově, i v rámci České republiky, polysomnografie. Vzhledem k její omezené dostupnosti je však pro somnologa možné v kombinaci s důkladnou anamnézou využít na primární záchyt zvýšeného rizika POSA i méně přesné metody, jako jsou polygrafie, domácí screeningová zařízení nebo pulzní oxymetrie [16, 17]. V rámci vstupního vyšetření a odběru anamnézy je možné využít také spánkový dotazník určený pro děti, vytvořený a validovaný v České republice, SEN-CZ (**obr. 1, viz str. 58–59**) [18].

Léčba POSA zahrnuje konzervativní a chirurgické přístupy a měla by být založena na multidisciplinární spolupráci [19, 20]. Konzervativní léčba se doporučuje především u lehkých forem POSA (AHI < 5) a zahrnuje možnosti farmakologické terapie (intranazální kortikoidy, inhibitory leukotrienu), ortodontickou léčbu nebo přístup „watchful waiting“. Chirurgická léčba, zejména v rámci ORL oblasti, jako je adenotonzilektomie, je metodou první volby u středně těžkých a těžkých forem POSA [20–22]. V určitých hraničních případech středně těžké POSA je možné zvážit jako iniciální konzervativní přístup a až následně chirurgii. V případě, že jsou tyto metody neúspěšné nebo nejsou indikované, je u dětí také možné využít přetlakovou léčbu, a to ve formě kontinuální/dvouúrovňové ventilace s pozitivním přetlakem (CPAP, Continuous Positive Airway Pressure/BiPAP, Bilevel Positive Airway Pressure), které však vyžadují pravidelnou kontrolu a úpravu masky [23].

Cílem těchto klinických doporučení je shrnout základní informace o POSA se zaměřením se na roli zubních lékařů, zejména ortodontů, v rámci managementu tohoto onemocnění. Doporučení se soustředí na popis záchytu dětí se zvýšeným rizikem přítomnosti POSA a léčbu tohoto onemocnění.

METODIKA

Doporučení byla vytvořena na základě rozsáhlého průzkumu zahraniční literatury, aktuálních poznatků a doporučení renomovaných odborných společností. Klíčovými zdroji byly publikace vědeckých článků, jakož i mezinárodní doporučení pro diagnostiku a léčbu POSA. Informace byly systematicky roztríděny a analyzovány s ohledem na jejich relevanci pro praktickou aplikaci v české klinické praxi.

VÝSLEDKY A DISKUSE

U dětských pacientů trpících POSA se za klíčové považuje: včasná diagnostika, odhalení vyvolávajících faktorů a zacílení terapie na ně [20, 22]. V rámci managementu POSA by se na vyšetření a následné terapii měli společně podílet specialisté z vícero odborností, jako jsou pediatr, ORL lékař, neurolog, pneumolog, kardiolog, alergolog, zubní lékař, především ortodontista, a další. Včasný záchyt rizika POSA může zajistit také logoped, dětský psycholog nebo psychiatr. Zapojení zubních lékařů, především ortodontistů, do managementu POSA, je v zahraničí již často standardem [24, 25].

Rizikové znaky orofaciální oblasti asociované s POSA

Na rozvoji POSA se podílí několik různých faktorů, včetně morfologie kraniofaciální oblasti. Některé abnormality měkkých tkání a kostních struktur mohou přispívat ke zúžení a snadnějšímu kolapsu horních dýchacích cest a vést až ke vzniku hypopnoe nebo apnoe [8]. Mezi skeletální anomálie, které se pojí se zvýšeným rizikem vzniku POSA, patří zejména [7, 26–32]:

- **velikost čelistí:**
 - nedostatečný vývoj horní a/nebo dolní čelisti – mikrognacie/mikrogenie,
 - úzký nazomaxilární komplex,
 - hypoplazie střední obličejové etáže,
 - pseudoprogenie,
- **vzájemný vztah čelistí:**
 - retrognátní postavení dolní čelisti – často vedoucí ke II. skeletální třídě,
 - vertikální typ růstu – posteriorotace dolní čelisti.

Závažnost a kombinace těchto anomálií mohou vést k vysoké prevalenci POSA, jako je tomu u některých kraniofaciálních syndromů (Apertův syndrom, Praderův-Williho syndrom, Pierreho-Robinův syndrom, achondroplazie aj.) [3, 33, 34]. Charakteristiky orofaciální oblasti, které se častěji vyskytují u dětí s nálezem POSA a při jejichž záchytu by pacient měl být odeslán i na ortodontické vyšetření, znázorňuje **obr. 2** [7, 28–31].

Ortodontické vyšetření v kontextu POSA

Komplexní ortodontické vyšetření zahrnuje extraorální a intraorální vyšetření, zhotovení a analýzu fotodokumentace, rozbor modelů chrupu získaných skenem nebo otiskem zubních oblouků a alveolárních výběžků. Už pohledem na profil pacienta je možné odhalit některé výrazné skeletální odchylky. Nezbytná je také analýza dálkových bočních snímků

lebky a vyhodnocení další rtg dokumentace, včetně výsledků CBCT (Cone Beam Computed Tomography) vyšetření. U dítěte může dálkový boční snímek odhalit určité prediktory vzniku POSA, a to hlavně ve faryngeálních rozměrech [32].

Dále je důležitý záchyt ortodontických anomálií na skeletálním podkladu, které jsou rizikové pro zúžení horních dýchacích cest. Patří sem například jednostranně nebo oboustranně zkřížený skus, vertikálně otevřený skus, předkus, obrácený skus nebo mnohočetné ageneze zubů. Je vhodná kontrola konstrikce patra, prodloužení měkkého patra a opomíjeno by nemělo být ani vyšetření jazyka – jeho velikost, makroglosie, vzhled a rozsah pohybu, včetně kontroly sublinguálního frenula [31, 35–37]. U dětí trpících POSA mohou být na zubech přítomny eroze, které jsou důsledkem častěji přítomného refluxu kyselých šťáv z gastrointestinálního traktu [38]. Rovněž se může vyskytovat atrice, neboť u pacientů s POSA je častější i noční bruxismus [39].

Jak v rámci POSA, tak i u kraniofaciálních dysmorfismů hraje důležitou roli genetické pozadí jedince, proto by se v budoucnu jako další doplňkové vyšetření nabízel i genetický screening na rizikové kandidátní geny [33].

Možnosti ortodontické terapie v rámci managementu POSA pacientů

U dětí se specifickými anatomickými poměry může být ortodontická terapie vhodná jako iniciální nebo jako adjuvantní terapie a může pomoci k dlouhodobému vyléčení nebo k odstranění reziduálních symptomů POSA, které přetrvávají například po adenotonzilektomii [19, 40–42]. Správně indikovaná a vhodně načasovaná ortodontická terapie dokáže u rostoucích dětských pacientů ovlivnit fyziologický vývoj a růst orofaciální oblasti, čímž přispívá k dobré průchodnosti horních dýchacích cest a snižuje riziko jejich kolapsu. Ortodontickou terapii je potřeba vždy plánovat individuálně, s důrazem na chronologický, skeletální a dentální věk pacienta. Mezi ortodontické terapeutické postupy a doporučení, které jsou přínosné u dětí s kraniofaciálními dysmorfismy a současně s nálezem POSA, patří [19, 40, 43–47]:

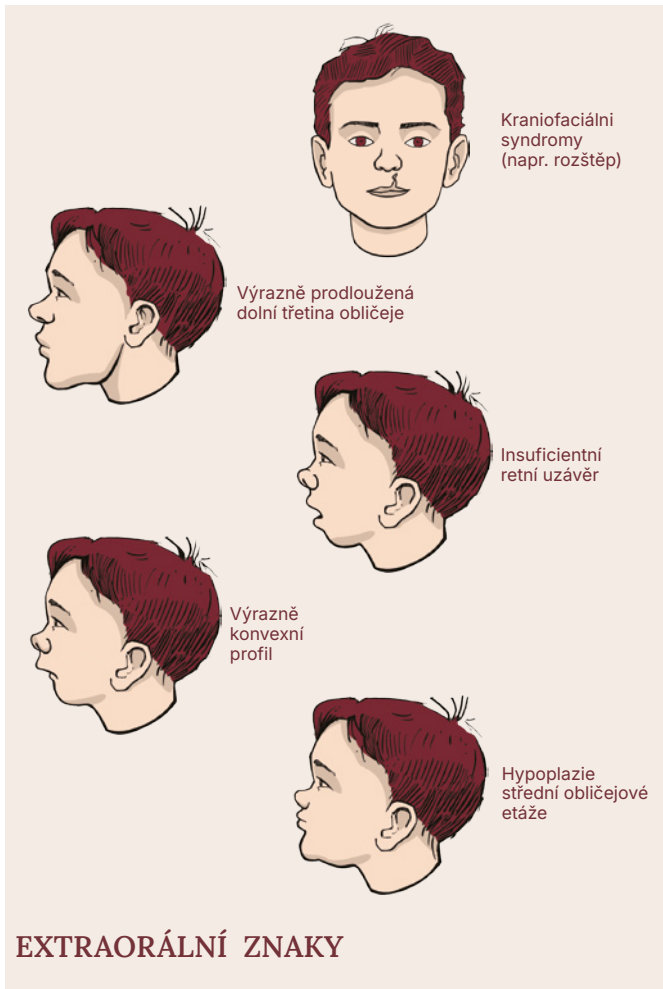
- eliminace zlovyků negativně ovlivňujících vývoj orofaciální oblasti, např. cumlání prstu/okusování tužek/nehtů/dolního rtu/vkládání jazyka mezi zuby apod.;
- eliminace habituálního ústního dýchání a obnovení nosního dýchání v raném věku – ve spojení s logopedií/myofunkčním cvičením;

- odstranění dentálních anomálií, které brání správnému růstu čelistí (např. převislý/obrácený skus);
- terapie zacílená na nazomaxilární komplex – u pacientů s konstrikcí horní čelisti. Maxilární expanzi přes patrový šev lze provádět způsobem rychlé nebo pomalé expanze a s využitím miniimplantátů jako dočasného skeletálního kotvení expanzního aparátu nebo bez jejich využití. Protokol upřesní ortodontista podle věku pacienta a stupně maturace patrové sutury;
- korekce střední obličejové etáže v transversální a sagitální rovině – kombinace maxilární expanze a obličejové masky nebo využití dlah typu Bollard, které umožňují směřovat sílu přímo skeletálně;
- předsun dolní čelisti – i když není potvrzeno, že by ortodontická terapie dokázala měnit absolutní rozsah růstu dolní čelisti, dokáže v období pubertálního růstového spurtu usměrnit růstový vzorec, a tím i příznivě ovlivnit růst mandibuly. Při předsunu dolní čelisti dochází k rozšíření horních dýchacích cest, redukuje se jejich kolapsibilita, stimulují se dilatátory a finálním efektem je zlepšení proudění vzduchu, což se pojí i s prevencí ústního dýchání a s předcházením dalšímu narušení vývoje kraniofaciální oblasti;
- aparáty se skeletálním kotvením – aparáty se širokou škálou indikací, využívající ke kotvení miniimplantáty;
- ortognátní operace – ortodonticko-chirurgická varianta terapie u pacientů se závažnými skeletálními ortodontickými anomáliemi.

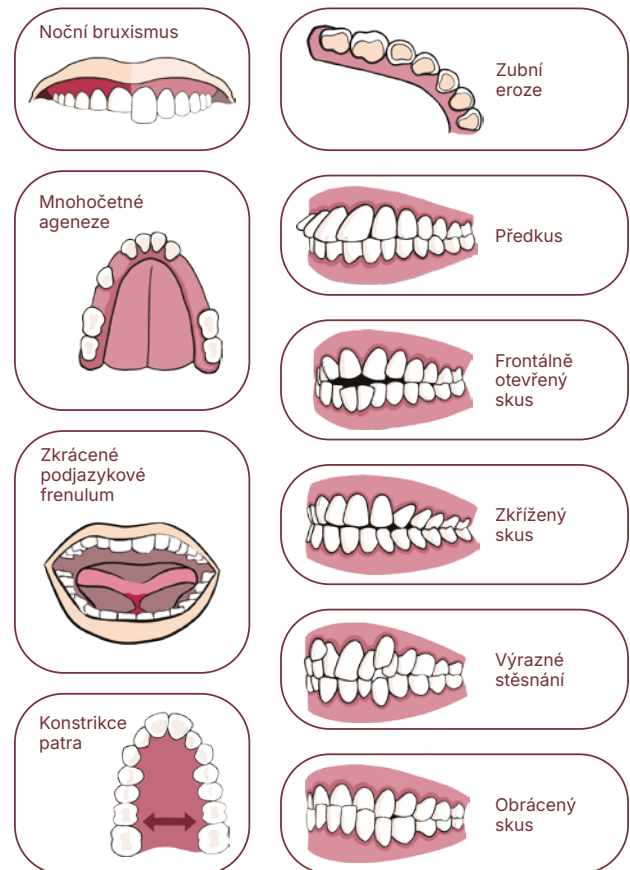
ZÁVĚR

POSA představuje komplexní zdravotní problém s významnými dopady na fyzický i psychický vývoj dítěte. Předkládaná práce poskytuje praktické podklady pro identifikaci rizikových skupin, optimalizaci diagnostických postupů a návrhy terapeutických intervencí s ohledem na individuální potřeby pacientů.

Zásadním výstupem je důraz na význam multidisciplinárního přístupu, který propojuje odbornosti od pediatrie až po ortodoncii. Ortodontická terapie, zejména u pacientů s rizikovými kraniofaciálními dysmorfismy, nabízí efektivní možnosti v rámci iniciální a/ nebo adjuvantní léčby POSA. Správně indikovaná a vhodně načasovaná ortodontická



EXTRAORÁLNÍ ZNAKY



INTRAORÁLNÍ ZNAKY

terapie je přínosná i z hlediska zlepšení průchodnosti horních dýchacích cest.

Pro klinickou praxi je klíčová včasná identifikace dětí s rizikovými faktory, vhodná individualizace léčebného plánu a zapojení konzervativních i chirurgických terapeutických přístupů. Tato doporučení mohou sloužit jako vodítko ke zlepšení kvality péče o děti s POSA a prevenci dlouhodobých komplikací spojených s tímto onemocněním.

Prohlášení o střetu zájmů

Obě autorky prohlašují, že nemají střet zájmů.

Podíl autorů na publikaci

ZMV i PBL se podílely na napsání prvotního rukopisu, jeho revizi a formulaci definitivního rukopisu.

Prohlášení o použití umělé inteligence

Na napsání tohoto článku nebyla využita umělá inteligence.

Poděkování

Tato práce vznikla ve spolupráci s výzkumnou infrastrukturou RECETOX (LM2023069), financována z MŠMT.

Korespondující autorka

doc. RNDr. Petra Bořilová
Linhartová, Ph.D., MBA

RECETOX

Masarykova Univerzita

Přírodovědecká fakulta

Kamenice 5

625 00 Brno

e-mail: petra.linhartova@recetox.muni.cz

Obr. 2

Kraniofaciální znaky spojené se zvýšeným rizikem rozvoje nebo již přítomnosti obstrukční spánkové apnoe u dětí (POSA).

Fig. 2

Craniofacial features associated with an increased risk of developing pediatric obstructive sleep apnea (POSA) or with its presence.

Obr. 1 (str. 58 –59)

Dotazník pro identifikaci dětí s rizikem obstrukční spánkové apnoe (SEN CZ). Převzato z [18], kde publikováno pod licencí CC-BY-NC-ND <https://creativecommons.org/licenses/by-nc-nd/4.0/>. Ke stažení na webu časopisu.

Fig. 1 (pp. 58 –59)

Questionnaire for identifying children at risk of obstructive sleep apnea (SEN CZ). Adapted from [18], where it was published under the CC-BY-NC-ND licence <https://creativecommons.org/licenses/by-nc-nd/4.0/>. Available on the journal's website.



Dotazník pro identifikaci dětí s rizikem obstrukční spánkové apnoe (SEN CZ)

Jméno dítěte:

Věk dítěte: let

Pohlaví dítěte: Dívka Chlapec

Výška dítěte: cm

Hmotnost dítěte: kg

V následující části dotazníku vyberte nejvhodnější odpověď. V dotazníku hodnotíte období, kdy Vaše dítě nemá akutní zdravotní potíže (např. nachlazení).

Spánek

1. Všimli jste si, že by Vaše dítě mělo ve spánku problém s dýcháním (např. se dusí, lapá po dechu)?

1	2	3	4	5
nikdy	zřídka	někdy	často	vždy

2. Dýchá Vaše dítě v noci „těžce“ nebo hlasitě?

1	2	3	4	5
nikdy	zřídka	někdy	často	vždy

3. Chrápe Vaše dítě během spánku?

1	2	3	4	5
nikdy	zřídka	někdy	často	vždy

Probuzení

4. Je těžké Vaše dítě ráno vzbudit?

1	2	3	4	5
nikdy	zřídka	někdy	často	vždy

5. Probouzí se Vaše dítě ráno s vyschlými ústy (např. má oschlé rty, udává po probuzení sucho v puse)?

1	2	3	4	5
nikdy	zřídka	někdy	často	vždy

6. Probouzí se Vaše dítě neodpočaté?

1	2	3	4	5
nikdy	zřídka	někdy	často	vždy

Denní projevy

7. Má Vaše dítě při běžných denních činnostech často otevřenou pusou (dýchá ústy)?

1	2	3	4	5
nikdy	zřídka	někdy	často	vždy

8. Zaznamenali jste, že by Vaše dítě bylo přes den ospalé?

1	2	3	4	5
nikdy	zřídka	někdy	často	vždy

9. Nevnímá Vaše dítě, když na něj přímo mluvíte?

1	2	3	4	5
nikdy	zřídka	někdy	často	vždy

10. Nechá se Vaše dítě snadno rozptýlit vnějším podnětem?

1	2	3	4	5
nikdy	zřídka	někdy	často	vždy

11. Má Vaše dítě potíže při organizování svých úkolů a činností (např. ve volném čase, ve škole, nedokončí často úkoly)?

1	2	3	4	5
nikdy	zřídka	někdy	často	vždy

12. Nedodržuje Vaše dítě pravidla a instrukce?

1	2	3	4	5
nikdy	zřídka	někdy	často	vždy

13. Přerušuje Vaše dítě ostatní (např. skočí jim do konverzace nebo hry)?

1	2	3	4	5
nikdy	zřídka	někdy	často	vždy

14. Je Vaše dítě neustále v pohybu, jako by bylo „poháněné motorem“?

1	2	3	4	5
nikdy	zřídka	někdy	často	vždy

15. Lze říci, že Vaše dítě v klidu neposedí?

1	2	3	4	5
nikdy	zřídka	někdy	často	vždy

16. Nedokáže Vaše dítě věnovat pozornost detailům, dělá chyby z nepozornosti ve škole nebo při jiných aktivitách?

1	2	3	4	5
nikdy	zřídka	někdy	často	vždy

17. Má Vaše dítě hyperaktivní chování?

1	2	3	4	5
nikdy	zřídka	někdy	často	vždy

Děkujeme Vám za spolupráci!

Prosím, sečtěte všechny zakroužkované hodnoty v dotazníku.

Výsledné skóre určí míru rizika dětské obstrukční spánkové apnoe (POSA) podle následujících kategorií: Celkové skóre 17–30: fyziologický nález (AHI < 1); Celkové skóre 31–54: riziko mírné POSA (AHI ≥ 1 až < 5); Celkové skóre 55 a více: riziko středně těžké až závažné POSA (AHI ≥ 5)

AHI (apnoe-hypopnoe index) je hodnota získaná z domácí spánkové polygrafie

LITERATURA

1. Lumeng JC, Chervin RD.

Epidemiology of pediatric obstructive sleep apnea. *Proc Am Thorac Soc.* 2008; 5(2): 242–252.

doi:10.1513/pats.200708-135MG

2. Magnusdottir S, Hill EA.

Prevalence of obstructive sleep apnea (OSA) among preschool aged children in the general population: A systematic review.

Sleep Med Rev. 2024; 73: 101871.

doi:10.1016/j.smrv.2023.101871

3. Inverso G, Brustowicz KA, Katz E, Padwa BL.

The prevalence of obstructive sleep apnea in symptomatic patients with syndromic craniosynostosis. *Int J Oral Maxillofac Surg.* 2016; 45(2): 167–169.

doi:10.1016/j.ijom.2015.10.003

4. Bin-Hasan S, Katz S, Nugent Z, Nehme J, Lu Z, Khayat A, et al.

Prevalence of obstructive sleep apnea among obese toddlers and preschool children.

Sleep Breath. 2018; 22(2): 511–515.

doi:10.1007/s11325-017-1576-4v

5. Lv R, Liu X, Zhang Y, et al.

Pathophysiological mechanisms and therapeutic approaches in obstructive sleep apnea syndrome. *Signal Transduct Target Ther.* 2023; 8(1): 218.

doi:10.1038/s41392-023-01496-3

6. Xu Z, Wu Y, Tai J, et al.

Risk factors of obstructive sleep apnea syndrome in children. *J Otolaryngol Head Neck Surg.* 2020; 49(1): 11.

doi:10.1186/s40463-020-0404-1

7. Lee YH, Huang YS, Chen IC, Lin PY, Chuang LC.

Craniofacial, dental arch morphology, and characteristics in preschool children with mild obstructive sleep apnea. *J Dent Sci.* 2020; 15(2): 193–199.

doi:10.1016/j.jds.2019.09.005

8. Guillemainault C, Huang YS.

From oral facial dysfunction to dysmorphism and the onset of pediatric OSA. *Sleep Med Rev.* 2018; 40: 203–214. doi:10.1016/j.smrv.2017.06.008

9. Gulotta G, Iannella G, Vicini C, et al.

Risk factors for obstructive sleep apnea syndrome in children: state of the art.

Int J Environ Res Public Health. 2019; 16(18): 3235. 4.

doi:10.3390/ijerph16183235

10. Blechner M, Williamson AA.

Consequences of obstructive sleep apnea in children. *Curr Probl Pediatr Adolesc Health Care.* 2016; 46(1): 19–26.

doi:10.1016/j.cppeds.2015.10.007

11. Urbano GL, Tablizo BJ, Moufarrej Y, Tablizo MA, Chen ML, Witmans M.

The link between Pediatric Obstructive Sleep Apnea (OSA) and Attention Deficit Hyperactivity Disorder (ADHD).

Children (Basel). 2021; 8(9): 824.

doi:10.3390/children8090824

12. Gozal D.

Obstructive sleep apnea in children: implications for the developing central nervous system. *Semin Pediatr Neurol.* 2008; 15(2): 100–106.

doi:10.1016/j.spen.2008.03.006

13. Coughlin SR, Mawdsley L, Mugarza JA, Calverley PM, Wilding JP.

Obstructive sleep apnoea is independently associated with an increased prevalence of metabolic syndrome.

Eur Heart J. 2004; 25(9): 735–741.

doi:10.1016/j.ehj.2004.02.021

14. Shamsuzzaman AS, Gersh BJ, Somers VK.

Obstructive sleep apnea: implications for cardiac and vascular disease. *JAMA.* 2003; 290(14): 1906–1914.

doi:10.1001/jama.290.14.1906

15. Marincak Vrankova Z, Brenerova P, Bodokyova L, Bohm J, Ruzicka F, Borilova Linhartova P.

Tongue microbiota in relation to the breathing preference in children undergoing orthodontic treatment. *BMC Oral Health.* 2024; 24(1): 1259.

doi:10.1186/s12903-024-05062-3

16. Chiner E, Cánovas C, Molina V, et al.

Home respiratory polygraphy is useful in the diagnosis of childhood obstructive sleep apnea syndrome. *J Clin Med.* 2020; 9(7): 2067.

doi:10.3390/jcm9072067

17. Gozal D, Kheirandish-Gozal L, Kaditis AG.

Home sleep testing for the diagnosis of pediatric obstructive sleep apnea: the times they are a changing...! *Curr Opin Pulm Med.* 2015; 21(6): 563–568.

doi:10.1097/MCP.0000000000000205

18. Marincak Vrankova Z, Kratochvil T, Villa MP, Borilova Linhartova P.

Testing of the Czech questionnaire for identifying children at risk of obstructive sleep apnea. *Sci Rep.* 2024; 14(1): 18927.

doi:10.1038/s41598-024-69958-4

19. Yoon A, Gozal D, Kushida C, et al.

A roadmap of craniofacial growth modification for children with sleep-disordered breathing: a multidisciplinary proposal. *Sleep.* 2023; 46(8): zsad095.

doi:10.1093/sleep/zsad095

20. Lin SY, Su YX, Wu YC, Chang JZ, Tu YK.

Management of paediatric obstructive sleep apnoea: A systematic review and network meta-analysis. *Int J Paediatr Dent.* 2020; 30(2): 156–170. doi:10.1111/ipd.12593

21. Šujanská A, Ďurdík P, Rabasco J, Vitelli O, Pietropaoli N, Villa MP.

Surgical and non-surgical therapy of obstructive sleep apnea syndrome in children. *Acta Medica (Hradec Kralove).* 2014; 57(4): 135–141.

doi:10.14712/18059694.2015.78

22. Huang YS, Guillemainault C.

A review of treatment options in paediatric sleep-disordered breathing.

Pediatric Respiratory and Critical Care Medicine. 2017; 1(3): 54.

23. Sawunyavisuth B, Ngamjarus C, Sawanyavisuth K.

Any effective intervention to improve CPAP adherence in children with obstructive sleep apnea: A systematic review. *Glob Pediatr Health.* 2021; 8: 2333794X211019884.

doi:10.1177/2333794X211019884

24. Behrents RG, Shelgikar AV, Conley RS, et al.

Obstructive sleep apnea and orthodontics: An American Association of Orthodontists White Paper. *Am J Orthod Dentofacial Orthop.* 2019; 156(1): 13–28.e1.

doi:10.1016/j.ajodo.2019.04.009

- 25. Luzzi V, Ierardo G, Di Carlo G, Saccucci M, Polimeni A.** Obstructive sleep apnea syndrome in the pediatric age: the role of the dentist. *Eur Rev Med Pharmacol Sci.* 2019; 23(1 Suppl): 9–14. doi:10.26355/eurrev_201903_17341
- 26. Canepa I, Elshebiny T, Valiathan M.** OSA prevalence in a general pediatric craniofacial population. *J Dent Sleep Med.* 2019; 6(3). <http://dx.doi.org/10.15331/jdsm.7084>
- 27. Kim JH, Guilleminault C.** The nasomaxillary complex, the mandible, and sleep-disordered breathing. *Sleep Breath.* 2011; 15(2): 185–193. doi:10.1007/s11325-011-0504-2
- 28. Hansen C, Markström A, Sonnesen L.** Specific dento-craniofacial characteristics in non-syndromic children can predispose to sleep-disordered breathing. *Acta Paediatr.* 2022; 111(3): 473–477. doi:10.1111/apa.16202
- 29. Fagundes NCF, Gianoni-Capenakas S, Heo G, Flores-Mir C.** Craniofacial features in children with obstructive sleep apnea: a systematic review and meta-analysis. *J Clin Sleep Med.* 2022; 18(7): 1865–1875. doi:10.5664/jcsm.9904
- 30. Katyal V, Pamula Y, Martin AJ, Daynes CN, Kennedy JD, Sampson WJ.** Craniofacial and upper airway morphology in pediatric sleep-disordered breathing: Systematic review and meta-analysis. *Am J Orthod Dentofacial Orthop.* 2013; 143(1): 20–30.e3. doi:10.1016/j.ajodo.2012.08.021
- 31. Flores-Mir C, Korayem M, Heo G, Witmans M, Major MP, Major PW.** Craniofacial morphological characteristics in children with obstructive sleep apnea syndrome: a systematic review and meta-analysis. *J Am Dent Assoc.* 2013; 144(3): 269–277. doi:10.14219/jada.archive.2013.0113
- 32. Pirilä-Parkkinen K, Löppönen H, Nieminen P, Tolonen U, Pirttiniemi P.** Cephalometric evaluation of children with nocturnal sleep-disordered breathing. *Eur J Orthod.* 2010; 32(6): 662–671. doi:10.1093/ejo/cjp162
- 33. Marincak Vrankova Z, Krivanek J, Danek Z, Zelinka J, Brysova A, Izakovicova Holla L, et al.** Candidate genes for obstructive sleep apnea in non-syndromic children with craniofacial dysmorphisms – a narrative review. *Front Pediatr.* 2023; 11: 1117493. doi:10.3389/fped.2023.1117493
- 34. Zaffanello M, Antoniazzi F, Tenero L, Nosetti L, Piazza M, Piacentini G.** Sleep-disordered breathing in paediatric setting: existing and upcoming of the genetic disorders. *Ann Transl Med.* 2018; 6(17): 343. doi:10.21037/atm.2018.07.13
- 35. Huang YS, Guilleminault C.** Pediatric obstructive sleep apnea and the critical role of oral-facial growth: evidences. *Front Neurol.* 2013; 3: 184. doi:10.3389/fneur.2012.00184
- 36. Villa MP, Evangelisti M, Barreto M, Cecili M, Kaditis A.** Short lingual frenulum as a risk factor for sleep-disordered breathing in school-age children. *Sleep Med.* 2020; 66: 119–122. doi:10.1016/j.sleep.2019.09.019
- 37. Guilleminault C, Abad VC, Chiu HY, Peters B, Quo S.** Missing teeth and pediatric obstructive sleep apnea. *Sleep Breath.* 2016; 20(2): 561–568. doi:10.1007/s11325-015-1238-3
- 38. Wasilewska J, Semeniuk J, Cudowska B, Klukowski M, Dębkowska K, Kaczmarek M.** Respiratory response to proton pump inhibitor treatment in children with obstructive sleep apnea syndrome and gastroesophageal reflux disease. *Sleep Med.* 2012; 13(7): 824–830. doi:10.1016/j.sleep.2012.04.016
- 39. Casazza E, Giraudeau A, Payet A, Orthlieb JD, Camoin A.** Management of idiopathic sleep bruxism in children and adolescents: A systematic review of the literature. *Arch Pediatr.* 2022; 29(1): 12–20. doi:10.1016/j.arcped.2021.11.014
- 40. Bucci R, Rongo R, Zunino B, Michelotti A, Bucci P, Alessandri-Bonetti G, et al.** Effect of orthopedic and functional orthodontic treatment in children with obstructive sleep apnea: A systematic review and meta-analysis. *Sleep Med Rev.* 2023; 67: 101730. doi:10.1016/j.smrv.2022.101730
- 41. Xie B, Zhang L, Lu Y.** The role of rapid maxillary expansion in pediatric obstructive sleep apnea: Efficacy, mechanism and multidisciplinary collaboration. *Sleep Med Rev.* 2023; 67: 101733. doi:10.1016/j.smrv.2022.101733
- 42. Vranková Z, Turčáni P, Horník P, Bryšová A, Izakovičová Hollá L, Černochová P, Bořilová Linhartová P.** Obstrukční spánková apnoe ve vztahu k ortodontické léčbě u dětských pacientů. *Čes. stomatol. Prakt. zub. lék. (Czech Dental Journal).* 2020; 120(1): 13–25.
- 43. Yanyan M, Min Y, Xuemei G.** Mandibular advancement appliances for the treatment of obstructive sleep apnea in children: a systematic review and meta-analysis. *Sleep Med.* 2019; 60: 145–151. doi:10.1016/j.sleep.2018.12.022
- 44. Buccheri A, Chiné F, Fratto G, Manzon L.** Rapid maxillary expansion in obstructive sleep apnea in young patients: cardio-respiratory monitoring. *J Clin Pediatr Dent.* 2017; 41(4): 312–316. doi:10.17796/1053-4628-41.4.312
- 45. Steegman RM, Klein Meulekamp AF, Dieters A, Jansma J, van der Meer WJ, Ren Y.** Skeletal changes in growing cleft patients with class iii malocclusion treated with bone anchored maxillary protraction – a 3.5-year follow-up. *J Clin Med.* 2021; 10(4): 750. doi:10.3390/jcm10040750
- 46. Adel SM, Abbas BA, Marzouk WW, Zaher AR.** Airway dimensional changes following bone anchored maxillary protraction: a systematic review. *BMC Oral Health.* 2023; 23(1): 260.
- 47. Villa MP, Rizzoli A, Miano S, Malagola C.** Efficacy of rapid maxillary expansion in children with obstructive sleep apnea syndrome: 36 months of follow-up. *Sleep Breath.* 2011; 15(2): 179–184. doi:10.1007/s11325-011-0505-1