

# PACIENTEM HLÁŠENÉ VÝSLEDKY A ROZDÍLY V POSTUPECH PŘI POUŽITÍ ZUBNÍCH IMPLANTÁTŮ A AUTOTRANSPLANTACÍ ZUBŮ

## Kazuistika

## PATIENT-REPORTED OUTCOMES AND PROCEDURAL DIFFERENCES BETWEEN DENTAL IMPLANTS AND TOOTH AUTOTRANSPLANTATION

### Case report

Marton J.<sup>1,2\*</sup>, Kovalský T.<sup>1,2</sup>, Pokorný Z.<sup>1,2</sup>

<sup>1</sup>Klinika zubního lékařství, Lékařská fakulta Univerzity Palackého v Olomouci

<sup>2</sup>Klinika zubního lékařství, Fakultní nemocnice Olomouc

\*Korespondující autor

### SOUHRN

**Úvod a cíl:** V případě ztráty zubu u dospělého pacienta lze volit mezi dentálním implantátem a autotransplantací zubu s ukončeným vývojem kořene. Cílem této kazuistiky je prezentovat osobní zkušenosti pacienta, který podstoupil náhradu dvou zubů – jednoho pomocí dentálního implantátu a druhého autotransplantací třetího moláru.

**Popis případu:** Pacient ve věku 49 let byl odeslán na specializované pracoviště k posouzení náhrady zubů 15 a 17. Hlavním problémem pacienta byla ztráta mastikační funkce po extrakci čtyř zubů na pravé straně. Vyšetření odhalilo, že zub 38 je indikován k extrakci, a proto byla pacientovi nabídnuta možnost nahradit zub 17 autotransplantací zubu 28, která byla provedena. Zub 15 byl nahrazen implantátem. Transplantovaný zub vyžadoval ošetření kořenových kanálků a následně byla doporučena protetická úprava jeho korunky. Výsledky hlášené pacientem, které byly zaznamenány prostřednictvím dotazníku, ukázaly, že byl spokojen s výsledky v obou případech. Autotransplantát poskytl rychlejší funkční rehabilitaci, ale byl spojen s vyšším počtem návštěv kvůli nutnosti ošetření kořenových kanálků.

**Závěr:** Při plánování individualizovaného léčebného plánu je nezbytné zohlednit očekávání a hlavní obtíže pacienta. Autotransplantace zubu je možností náhrady při zohlednění všech nutných kroků, pokud je k dispozici vhodný donor. Dentální implantát je preferovanou volbou v případech dostatečné nabídky kosti.

**Klíčová slova:** dentální implantát, autotransplantace zubu, výsledky hlášené pacientem, náhrada zubu

### SUMMARY

**Introduction and aim:** For tooth loss in adult patients, treatment options include dental implants and autotransplantation of a tooth with complete root formation. This case report presents a patient's experience undergoing both treatments – one tooth replaced with a dental implant and another with an autotransplanted third molar.

**Case description:** A 49-year-old patient, concerned about masticatory function loss after the extraction of four teeth on the right side, was referred for evaluation. Examination indicated that tooth 38 required extraction, offering the opportunity to replace tooth 17 with an autotransplanted tooth 28. Tooth 15 was replaced with a dental implant. The transplanted tooth required root canal treatment (RCT) and prosthetic crown modification. Patient-reported outcomes, acquired through a questionnaire, showed satisfaction with both procedures. The autotransplant allowed for a quicker functional recovery but involved more visits due to the necessity of RCT.

**Conclusion:** Individualized treatment planning must consider patient expectations and primary concerns. Autotransplantation is viable when a suitable donor tooth is available, but one must consider all steps including RCT and potential prosthodontic reconstruction. Dental implants are preferred when bone availability is sufficient.

**Key words:** dental implant, tooth autotransplantation, patient-reported outcomes, tooth replacement

Marton J, Kovalský T, Pokorný Z.

Pacientem hlášené výsledky a rozdíly v postupech při použití zubních implantátů a autotransplantací zubů.

Čes. stomatol. Prakt. zub. lék. (Czech Dental Journal). 2024; 124(4): 97–104. doi 10.51479/cspzl.2024.005

## ÚVOD

V případě ztráty zubu u dospělého pacienta je možné volit mezi dvěma populárními metodami náhrady: dentálním implantátem [1] a autotransplantací zubu s ukončeným vývojem kořene [2]. Obě metody mají své výhody a nevýhody, které se liší v náročnosti zákroku a počtu potřebných návštěv. Tato kazuistika se zaměřuje na pacientem hlášené výsledky (patient-reported outcomes, PRO) [3, 4], tedy subjektivní hodnocení pacientem, který podstoupil oba tyto postupy náhrady v případě dvou samostatně stojících chybějících zubů. Cílem je prezentovat subjektivní zkušenosti pacienta, včetně hodnocení bolesti, doby hojení, finančních nákladů a celkové spokojenosti se dvěma metodami náhrady zubů – pomocí dentálního implantátu a autotransplantací třetího moláru. Tato studie by měla poskytnout užitečné informace pro porovnání těchto léčebných možností z pohledu pacienta a může přispět k lepšímu pochopení jejich praktických aspektů.

## METODIKA

Tato kazuistika je popsána v souladu s CARE checklistem z roku 2013. Pro srovnání obou metod z pohledu pacienta byl vypracován dotazník. Pacient podepsal informovaný souhlas s výkonem i s publikací jeho názorů.

### Výchozí situace a plánování léčby

Na začátku ledna 2023 byl 49letý pacient odeslán na Parodontologické oddělení Kliniky zubního lékařství LF UP a FN v Olomouci k posouzení možnosti náhrady zubů 15 (stálý druhý premolár vpravo nahoře), případně i 17

(stálý druhý molár vpravo nahoře), které byly extrahovány v předchozím roce kvůli destrukci způsobené kazem s diagnózou chronické periodontitidy (K04.5). Stav zubů byl zdokumentován na dříve pořízeném panoramatickém rentgenovém snímku (**obrázek 1a**), kde jsou přítomny i zuby 18 (třetí molár vpravo nahoře) a 48 (třetí molár vpravo dole), které byly extrahovány spolu se zuby 15 a 17 v roce 2022. Pacient byl celkově zdravý, bez trvalé medikace a bez známých alergií. Primárním problémem pacienta byla ztráta mastikační funkce na pravé straně po extrakci zubů.

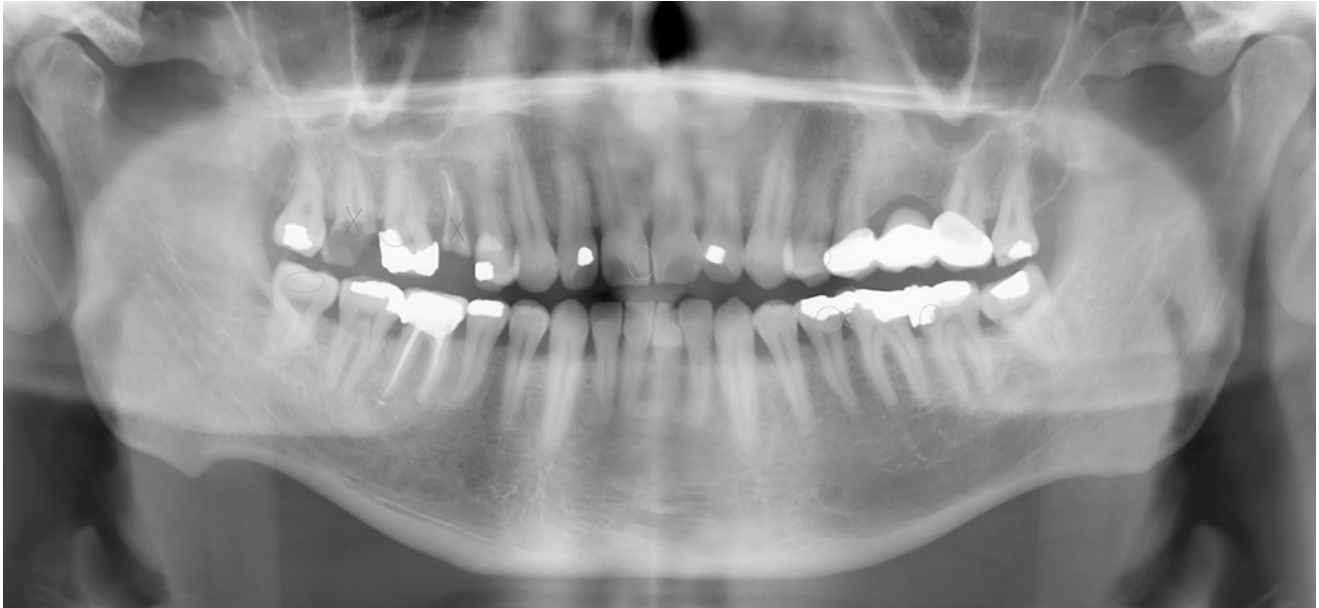
**Klinické a radiologické vyšetření:** V oblasti chybějících zubů byl dostatek prostoru pro následnou protetickou rekonstrukci jak v mezo-distálním směru, tak i vertikálně, a z hlediska měkkých tkání byl přítomen dostatek keratinizované tkáně. Klinické vyšetření také odhalilo kaz na zubu 38 (třetí molár vlevo dole) a již dříve extrahované třetí moláry na pravé straně.

**Plánování léčby:** Na základě vyšetření Cone Beam Computed Tomografií (CBCT) chirurg zhodnotil, že v oblasti zubů 17 a 15 je dostatek kosti. Lékař naplánoval polohu implantátu v místě zubu 15. Vzhledem k nedostatkům v ústní hygieně byla pacientovi doporučena návštěva u dentální hygienistky před zahájením chirurgické léčby a kvůli kariézní lézi byla navržena extrakce zubu 38. Vzhledem k následné absenci antagonisty byla pacientovi nabídnuta možnost nahradit zub 17 autotransplantací zubu 28 (třetí molár vlevo nahoře). Pacient s navrhovaným postupem souhlasil. Chronologický přehled průběhu léčby je uveden v **tabulce 1**.

**Tab. 1** Časová osa léčby.

**Tab. 1** The treatment timeline.

Datum	Provedený výkon
4. 1. 2023	První návštěva, konzultace náhrady zubu 15 (případně i 17), CBCT, sestavení léčebného plánu a odsouhlasení pacientem
12. 1. 2023	Extrakce zubu 38, autotransplantace zubu 28 do místa zubu 17
19. 1. 2023	Odstranění stehů, fixace pomocí drátu a flow kompozita
3. 2. 2023	Odstranění fixace
28. 3. 2023	Ošetření kořenových kanálků autotransplantovaného zubu
6. 4. 2023	Implantace do místa po zubu 15 – první operační fáze
12. 4. 2023	Odstranění stehů
9. 8. 2023	Druhá operační fáze implantace
14. 8. 2023	Akutní návštěva – uvolnění vhojovací váleček, fixace vhojovacího válečku jiného tvaru
20. 11. 2023	Otisky – scan
4. 12. 2023	Zkouška, předání protetické práce na implantát
22. 12. 2023	Kontrolní vyšetření – doporučení úpravy aproximálních kontaktů autotransplantátu
29. 1. 2024	Broušení autotransplantátu na korunku
12. 2. 2024	Předání korunky na autotransplantát, krčková výplň zubu 14
12. 7. 2024	Kontrolní vyšetření



**Obr. 1a**  
Panoramatický rentgenový snímek z roku 2022.

**Fig. 1a**  
Panoramic X-ray from 2022.

### Autotransplantace zuby

Následující týden se pacient dostavil na Parodontologické oddělení Kliniky zubního lékařství v Olomouci k extrakci zuby 38 a autotransplantaci zuby 28 do místa zuby 17. Extrakce zuby 38 byla provedena ve svodné mandibulární anestezii s použitím 2 ml 4% artikainu s adrenalinem v koncentraci 1 : 200 000 (Supracain, Zentiva, Praha). Vzhledem k obtížné extrakci byl odklopen mukoperiostální lalok a provedena minimální preparace kosti v oblasti interradiální septa za účelem vybavení apexů. Po odstranění zuby byly měkké tkáně reponovány do původní polohy a fixovány nevstřebatelným stehem (Mopylen 5/0, Resorba Medical GmbH, Norimberk, Německo).

**Příprava příjmové oblasti pro zub 28:** V místě zuby 17 byl po aplikaci retromaxilární anestezie 1 ml 4% artikainu s adrenalinem v koncentraci 1 : 200 000 (Supracain, Zentiva, Praha) odklopen mukoperiostální lalok. Preparace příjmového lůžka byla provedena pomocí implantačních vrtáků Densah (Versah, Jackson, USA) a tvrdokovového egalizačního vrtáku (Meisinger, Neuss, Německo). Správnost tvaru připravovaného lůžka a vhodnost budoucí pozice zuby byly ověřeny za použití 3D tištěného analogu (Objet30 Dental Prime, Stratasys, Minnesota, USA) zhotoveného na základě dat z CBCT.

**Autotransplantace zuby 28:** Extrakce donorového zuby byla provedena po aplikaci retromaxilární anestezie 1 ml 4% artikainu s adrenalinem v koncentraci 1 : 200 000 (Supracain, Zentiva, Praha). Po provedení sulkulární incize byl zub atraumaticky vybaven

za pomoci extrakčních kleští. Pravděpodobně kvůli drobné diskrepanci mezi analogem a donorovým zubem byl zub po umístění do lůžka v lehkém kontaktu s antagonistou. Pro důsledné vyřazení zuby z okluze během hojení periodontálních vláken byl proto proveden minimální zábrus ve sklovině. Fixace zuby v příjmové oblasti byla zajištěna nevstřebatelným stehem (Mopylen 5/0, Resorba Medical GmbH, Norimberk, Německo). Extraorální čas zuby činil jednu minutu a deset sekund.

**Postoperační péče:** Pacientovi byl předepsán amoxicilin s kyselinou klavulanovou (Amoksiklav, Sandoz, Švýcarsko) jeden gram každých osm hodin po dobu sedmi dnů. Bylo doporučeno nečistit zuby v operované oblasti po dobu dvou týdnů a od třetího dne po zákroku vyplachovat ústní dutinu třikrát denně ústní vodou s obsahem chlorhexidinu po dobu 30 sekund.

**Kontrolní návštěvy:** První kontrola proběhla týden po zákroku a bylo při ní zjištěno primární hojení tkání kolem autotransplantátu. Zub vykazoval zvýšenou pohyblivost, proto byl dodatečně fixován k sousednímu zubu pomocí drátu a flow kompozitu. Při kontrole ve třetím týdnu byla dlaha odstraněna a zub byl stabilní.

**Ošetření kořenových kanálků:** Z kapacitních důvodů nebylo možné zahájit ošetření kořenových kanálků u praktického zubního lékaře do 14 dnů po operaci. Ošetření kořenových kanálků proto proběhlo v březnu 2023 na Konzervačním oddělení Kliniky zubního lékařství v Olomouci a bylo provedeno v jedné návštěvě. Po aplikaci infiltrační anestezie 2 ml 4% artikainu s adrenalinem v koncentraci 1 : 200 000 (Supracain,

Zentiva, Praha) a nasazení kofferdamu byla odstraněna výplň, exkavován kaz a provedena trepanace. V cavum pulpae byla přítomna čistá bělavá fibrózní tkáň bez zápachu či krvácení. Po nasondování dvou kanálků bylo provedeno strojové opracování pomocí systému ProTaper Gold (Dentsply Sirona, Charlotte, North Carolina, USA) na pracovní délky podle apexlokátoru – palatinální F4/13,5 mm a bukální F3/13,5 mm. Po výplachu se sonickou aktivací (NaClO – EDTA – NaClO) bylo provedeno definitivní plnění technikou vertikální kondenzací gutaperči se sealerem Ad-Seal (Meta Biomed, Cheongju, Jižní Korea). Po pískování  $Al_2O_3$  byla provedena adhezivní příprava pomocí SingleBond Universal a dostavba materiály Filtek BulkFill Flowable (3M, Saint Paul, Minnesota, USA) a Ceram X SphereTEC one Syringe A2 (Dentsply Sirona, Charlotte, North Carolina, USA).

### Implantace

**První operační fáze:** Začátkem dubna 2023 se pacient dostavil na Parodontologické oddělení Kliniky zubního lékařství v Olomouci k implantaci do oblasti zubu 15. Před zahájením zákroku byly pacientovi podány dva gramy amoxicilinu s kyselinou klavulanovou (Amoksiklav, Sandoz, Švýcarsko). Po aplikaci infiltrační anestezie (1,7 ml, 4% artikain s adrenalinem 1 : 200 000, Septanest S, Septodont, Saint-Maur-des-Fossés, Francie) byl odklopen mukoperiostální lalok, provedena preparace a následně zaveden implantát Astra Tech EV (Dentsply Sirona, Charlotte, North Carolina, Spojené státy) o rozměrech 4,2 × 9 mm. Tloušťka měkkých tkání byla 3 mm, proto nebylo nutné implantát zanořit. Implantát byl uzavřen krycím šroubkem a lalok byl reponován do původní polohy pomocí nevstřebatelného stehu.

**Postoperační péče:** Pacientovi bylo doporučeno vyplachovat ústní dutinu třikrát denně ústní vodou s obsahem chlorhexidinu po dobu 30 sekund.

**Kontrolní návštěvy:** Odstranění stehů bylo provedeno týden po zákroku. Hojení proběhlo bez komplikací a druhá operační fáze byla naplánována za čtyři měsíce.

Vyšetření, autotransplantaci a první operační fázi implantace dokumentují obrázky **1a-g**.

**Druhá operační fáze:** V srpnu 2023 se pacient dostavil na druhou operační fázi. Po aplikaci infiltrační anestezie (1 ml, 4% artikain s adrenalinem 1 : 200 000, Septanest S, Septodont, Saint-Maur-des-Fossés, Francie) byl odklopen mukoperiostální lalok, odstraněn krycí šroubek a zaveden vhojovací váleček.

Váleček se však pacientovi uvolnil během prvního týdne a byl nahrazen válečkem jiného tvaru. Protetické ošetření bylo provedeno ve stejném měsíci na Protetickém oddělení Kliniky zubního lékařství v Olomouci. Druhá chirurgická fáze implantace a protetická rehabilitace jsou zachyceny na obrázcích **2a-g**.

### VÝSLEDKY

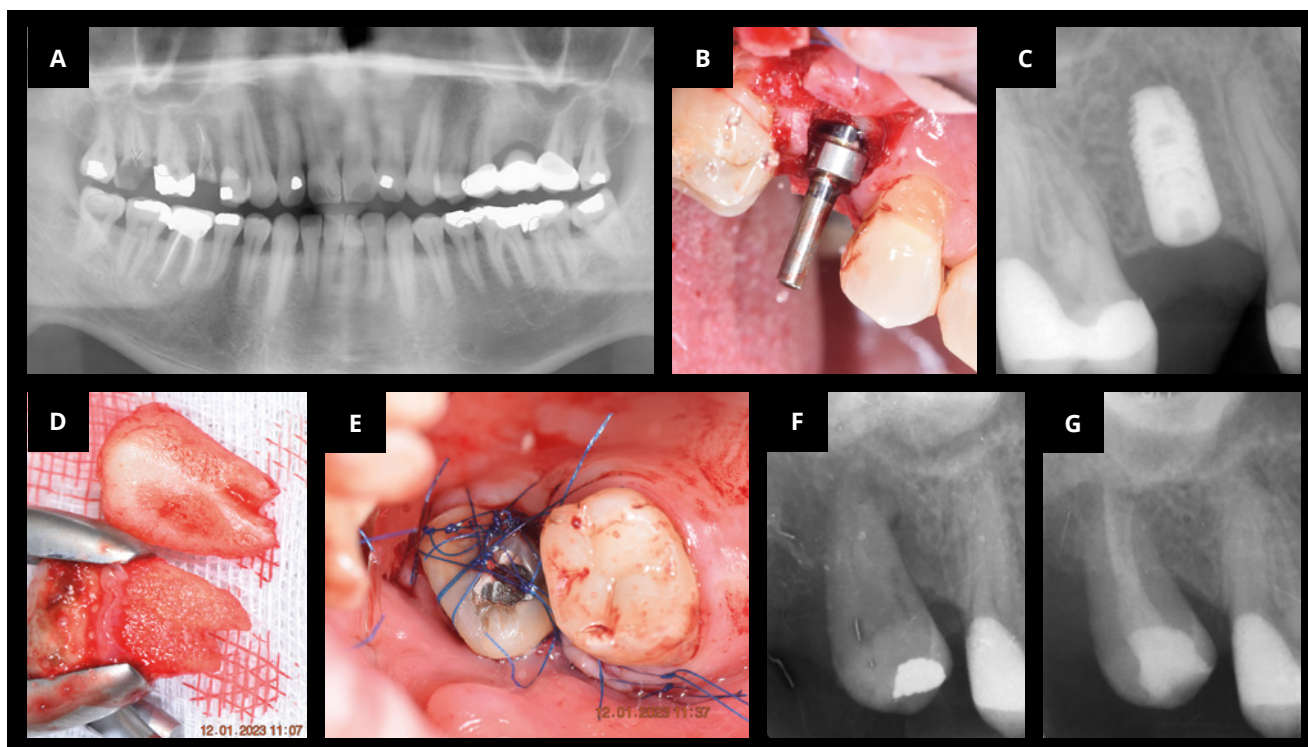
#### Objektivní zhodnocení výsledků

Kontrolní návštěvy proběhly u pacienta po půlroce a roce od provedení chirurgických zákroků. Při návštěvě v prosinci 2023 byl pacient spokojen s výsledkem. Autotransplantovaný zub i implantát byly ve funkci. Implantát byl opatřen podmíněně snímatelnou šroubovanou korunkou. Autotransplantovaný zub i implantát měly sondáž do 2 mm bez krvácení. Pohyblivost zubu byla objektivně změřena přístrojem PerioTest M (Medizintechnik Gulden, Modautal, Německo) s výslednou hodnotou PTV -2,43. Podle názoru lékaře byla mezera mezi zuby 17/28 a 16 hůře přístupná pro čištění vzhledem k absenci bodu kontaktu, a byla proto doporučena protetická úprava korunky zubu. Následující rok bylo provedeno další kontrolní vyšetření. Implantát měl sondáž do 2 mm, bez krvácení po sondáži, a povrch korunky byl bez povlaku. Meziální stěna byla podle pacienta hůře přístupná pro čištění. Autotransplantát měl sondáž do 2 mm, bez krvácení po sondáži, pohyblivost měřená periotestem měla hodnotu PTV +5,40. Kompletní časová osa ošetření od konzultace až po poslední návštěvu je uvedena v **tabulce 1**.

#### Pacientem hlášené výsledky

**Výchozí stav:** Před zahájením ošetření byl s pacientem zhodnocen výchozí stav. Pacient nebyl spokojen s estetikou mezery v oblasti zubu 15 a pociťoval omezení mastikační funkce, jelikož po extrakci čtyř zubů na pravé straně v roce 2022 byl nucen žvýkat výhradně na levé straně.

**Průběh zákroků:** Pacient sám připustil určitou míru bias při hodnocení průběhu autotransplantace, vzhledem k tomu, že současně byla provedena i komplikovaná extrakce zubu 38. Přesto nepociťoval výrazný rozdíl v bolesti při preparaci příjmového lůžka pro autotransplantát a při preparaci lůžka pro implantát. Subjektivně vnímal časový rozdíl při preparaci příjmového místa jako delší u autotransplantace, avšak nikoli významně. Objektivně byla poloha autotransplantovaného zubu kontrolována dvakrát. Extrakce donorového zubu proběhla bez komplikací a byla pacientem vnímána jako mnohem



**Obr. 1**

Vyšetření, autotransplantace a první operační fáze implantace.

Panoramatický rentgenový snímek z roku 2022 (a). Paralelita implantátu byla kontrolována během implantace (b) a potvrzena rentgenovým snímkem po operaci (c). Pro preparaci příjmového lůžka pro autotransplantát byl využit 3D tištěný model (d). Pozice donorového zubu byla fixována stehem (e) a zkontrolována rentgenovým snímkem po operaci (f). Ošetření kořenových kanálků bylo provedeno dva měsíce po autotransplantaci (g).

**Fig. 1**

Examination, autotransplantation and first surgical phase of an implant placement. Panoramic X-ray from 2022 (a).

Parallelism of the dental implant was monitored during implantation (b) and confirmed by a postoperative X-ray (c). A 3D-printed model was used for the preparation of the recipient site for the autotransplant (d). The donor tooth position was secured with a suture (e) and verified by a postoperative X-ray (f). Root canal treatment was performed two months after the autotransplantation (g).

méně náročná než extrakce antagonálního třetího moláru.

**Postoperační zhodnocení:** Pacient neuveld výraznější rozdíl v délce hojení mezi oblastmi implantace a autotransplantace. Největší rozdíl však zaznamenal ve vnímání bolesti a omezení mastikační funkce. Odběrová oblast autotransplantátu byla bolestivá a komplikovala příjem potravy. Autotransplantovaný zub byl funkční dříve, vyžadoval však další návštěvy kvůli dodatečnému dlahování, ošetření kořenových kanálků a protetickému ošetření. Oblast, kam byl zaveden implantát, zůstala po delší dobu prázdná, až do druhé operační fáze. Pacient byl s výsledkem autotransplantace velmi spokojen a neměl potřebu další protetické rekonstrukce zubu, přesto nakonec souhlasil s úpravou korunky zubu, což zlepšilo čistitelnost. Zaznamenal však horší čistitelnost meziálního aproximálního prostoru u implantátu v místě zubu 15.

**Výsledky v čase:** Obě varianty zůstaly po dobu sledování jednoho a půl roku stabilní a bez komplikací. Pacientovi byla doporučena profesionální dentální hygiena každých šest měsíců a sledování lékařem jednou za rok.

**Finanční aspekty:** Konečné ceny ošetření implantátem a autotransplantací jsou uvedeny v **tabulce 2**. Pokud by byla cena autotransplantace snížena o náklady na protetickou úpravu korunky, konečná částka by se pohybovala přibližně v polovině ceny implantátu.

**Pacientovy preference:** Pacient byl výrazně spokojen s výsledkem obou ošetření. Autotransplantovaný zub vnímal při žvýkání a čištění jako vlastní, implantát vnímal jako cizí. Pacient by doporučil obě metody, pro sebe by preferoval opakovaně autotransplantaci, a to i přes subjektivně vnímaný větší počet návštěv.

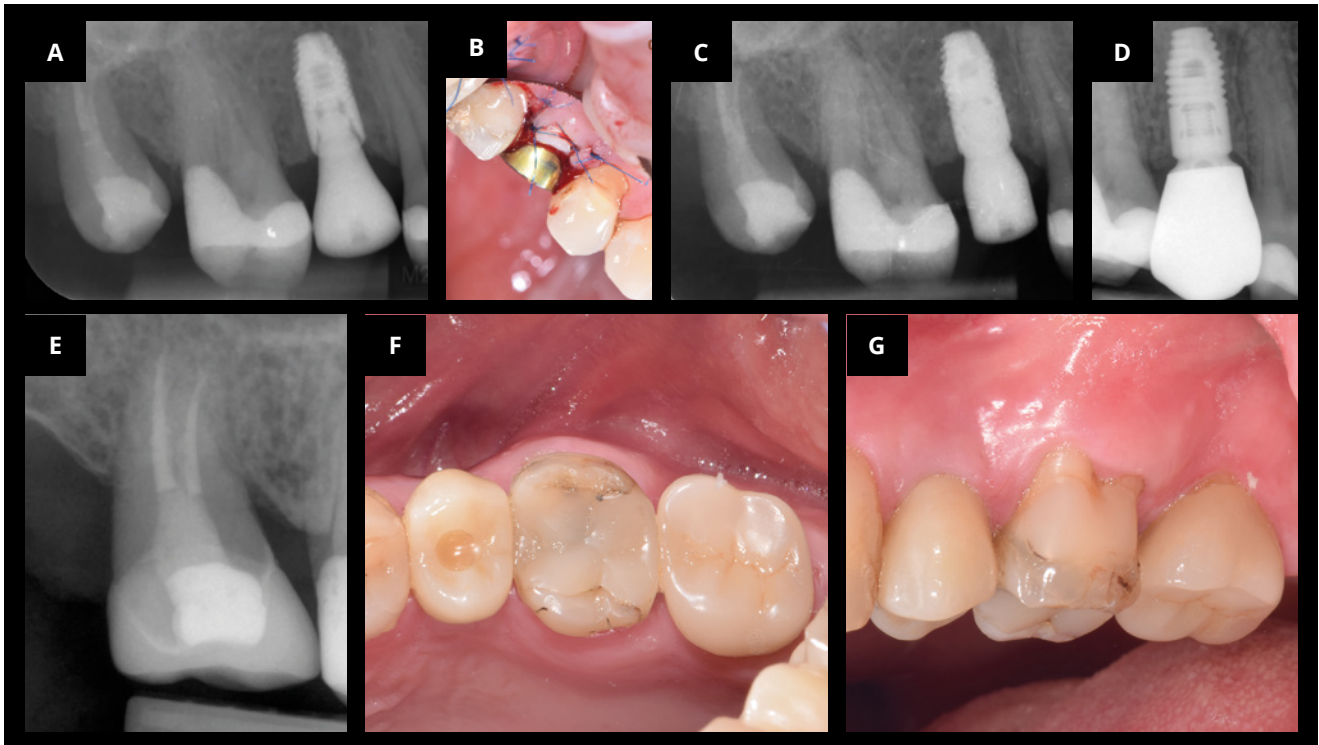
Odpovědi pacienta získané prostřednictvím dotazníku jsou shrnuty v **tabulce 2**.

## DISKUSE

Při plánování léčby náhrady zubů může vzniknout diskrepance mezi názorem lékaře a požadavky pacienta. Tento rozdíl může být způsoben různými faktory, jako jsou odlišné estetické preference, očekávání ohledně funkce náhrady zubu a finanční možnosti pacienta. Zatímco lékař se zaměřuje převážně na klinické aspekty, jako je dlouhodobá prognóza a možné riziko komplikací, pacient může klást důraz na menší invazivitu zákroku, kratší trvání léčby nebo nižší finanční náklady spojené s léčbou [4].

## Pacientem hlášené výsledky

Pro lepší pochopení pacientova pohledu na průběh léčby byl zaveden koncept PRO (pacientem hlášené výsledky) [3], který pomáhá lékaři lépe porozumět očekáváním pacienta a jeho primárnímu problému. Pacienti často výrazně reagují na akutní změny, které nastávají rychle. V tomto konkrétním



**Obr. 2**

Druhá chirurgická fáze implantace a protetická rehabilitace. Týden po nasazení vhojovacího válečku (a, b) se pacient akutně dostavil a vhojovací váleček byl nahrazen jiným s vhodnějším tvarem (c). Poslední kontrola proběhla v červenci 2024. Výsledek léčby lze vidět na rentgenových snímcích (d, e) a klinických fotografiích (f, g).

**Fig. 2**

Second surgical phase of an implant placement and prosthetic rehabilitation. A week after the healing abutment was placed (a, b), the patient presented with acute concerns, and the healing abutment was replaced with one of a more suitable shape (c). The final follow-up took place in July 2024. The treatment outcome can be seen in the radiographic images (d, e) and clinical photographs (f, g).

případě byla hlavním problémem pacienta poměrně rychlá ztráta čtyř zubů na pravé straně v předchozím roce, což výrazně ovlivnilo kvalitu jeho života související s ústním zdravím (Oral Health-Related Quality of Life, OHRQoL) [5]. S ohledem na tento problém bylo nutné nahradit oba zuby. Je však důležité přistupovat k pacientovi komplexně, a proto bylo provedeno podrobné vyšetření celé dutiny ústní a doporučena extrakce kariézního zubu 38. Díky příznivé anatomii byla následně pacientovi nabídnuta autotransplantace antagonistního zubu moudrosti, s čímž pacient souhlasil.

Pacient subjektivně vnímal, že celkový počet návštěv při autotransplantaci byl vyšší než při implantaci, přestože ve skutečnosti byl počet návštěv u obou ošetření téměř stejný [4]. Tento rozdíl lze racionálně vysvětlit několika faktory, jako jsou délka a náročnost jednotlivých zákroků [6], nepohodlí spojené s ošetřením a nutnost důkladnějšího sledování. Některé návštěvy při autotransplantaci mohou být časově náročnější a komplikovanější, například zhotovení dlahy v případě pohyblivosti zubu při odstranění stehů [7], ošetření kořenových kanálků nebo preparace na protetickou náhradu.

**Tab. 2** Odpovědi pacienta získané prostřednictvím dotazníku pacientem hlášených výsledků (PRO).

**Tab. 2** The patient's responses acquired via the Patient-Reported Outcomes (PRO) questionnaire.

Kritérium	Autotransplantace zubu	Dentální implantát
Bolest během zákroku (1–10)	7	4
Bolest po zákroku (1–10)	5	2
Doba trvání otoku (dny)	2	0
Doba do funkčního zotavení (týdny)	4	1
Masticační funkce (1–10)	10	10
Spokojenost s estetickým výsledkem (1–10)	10	10
Počet návštěv u lékaře	4 (6)*	5
Celkový čas léčby do náhrady zubu (měsíce)	1 (13)*	8
Náklady (Kč)	12 tisíc (20 tisíc)*	28 tisíc
Preference do budoucna	ANO	
Pravděpodobnost doporučení (1–10)	10	9

\*data uvedená v závorkách u autotransplantovaného zubu zahrnují protetickou úpravu korunky

### Indikace, protokol a dlouhodobá stabilita výsledku

Dentální implantát je moderní, dlouhodobě stabilní řešení pro náhradu chybějícího zubu. Pro stabilitu výsledku hraje důležitou roli kvalita měkkých tkání, jako je jejich tloušťka a přítomnost keratinizované tkáně, stejně jako tvar a čistitelnost výsledné protetické práce [8]. Omezení spočívá v nabídce kosti, kterou je možné doplnit za použití augmentačních technik, což však může prodloužit celkovou léčbu až na devět měsíců. V prezentovaném případě byl použit dvoufázový protokol, což znamenalo delší dobu léčby.

Autotransplantace zubu může být pro pacienta atraktivnější z důvodu rychlejší funkční rehabilitace a potenciálně nižších nákladů [9]. Tato metoda je však možná pouze v případě, že je k dispozici vhodný donorový zub a je možné zajistit jeho optimální umístění v příjmové oblasti. V tomto případě byl použit třetí molár, který vzhledem k celkovému léčebnému plánu nebyl nadále funkční, ale měl příznivou anatomii pro atraumatickou extrakci. Vzhledem k ukončenému vývoji kořene bylo však nutné provést ošetření kořenových kanálků [10], což nejen prodloužilo, ale i prodražilo léčbu.

Načasování zákroků hraje důležitou roli při plánování. Imediátní implantace je možná pouze v případě, že lze zajistit dostatečnou primární stabilitu implantátu [11]. Naopak při autotransplantaci zubu do chirurgicky vytvořeného lůžka by měl lékař brát v úvahu, že preparace na transplantát je rozsáhlejší v porovnání s dentálním implantátem [12]. Rozsáhlé preparační trauma může vést ke komplikovanému hojení a potenciálně ohrozit citlivé anatomické struktury. V případě selhání autotransplantace po extenzivní preparaci může být omezená nabídka kosti pro možnou implantaci.

### Role 3D zobrazovacích technik

Využití technik, jako je CBCT, hraje dnes klíčovou roli při plánování jak dentálních implantátů, tak autotransplantace zubů. CBCT umožňuje přesný pohled na nabídku kosti a lékař umožňuje dopředu informovat pacienta o nutnosti augmentace a je také schopen přesněji odhadnout délku trvání léčby i celkovou cenu ošetření [13].

V případě autotransplantace zubů umožňuje CBCT vidět přesnou anatomii zubu, včetně systému kořenových kanálků, a zhodnotit předpokládanou úspěšnost léčby včetně možných komplikací. Využití 3D tištěných modelů zubů zhotovených na základě dat z CBCT umožňuje výrazně redukovat extraorální čas donorového zubu a potenciální poškození povrchu kořene

[14], které by mohly vést k pooperačním komplikacím nebo selhání transplantátu.

### Finanční náklady spojené s léčbou

V České republice je náhrada zubu implantátem nebo autotransplantátem považována za nadstandardní péči a není hrazena zdravotními pojišťovnami. Celková cena rekonstrukce zubu pomocí implantátu se pohybuje v rozmezí 25–40 tisíc korun. V komplikovaných případech, kdy je nutná kostní augmentace, se cena může výrazně zvýšit. Autotransplantace zubů se může zpočátku jevit jako levnější varianta vzhledem k absenci spotřebního materiálu. U dospělých pacientů je však spojena s nutností ošetření kořenových kanálků, protože je nepravděpodobné, že by u zubu s ukončeným vývojem kořene došlo k revaskularizaci pulpy. Případná protetická úprava tvaru zubu může celkovou cenu ošetření přiblížit k ceně náhrady zubu dentálním implantátem.

### Podobné publikace, silné a slabé stránky

Autotransplantace zubů je často ve vědeckých publikacích označována jako biologická alternativa dentálního implantátu pro náhradu chybějícího zubu [15]. Nejčastěji se publikace věnují případům, kdy byla zvolena autotransplantace zubu místo původně plánovaného dentálního implantátu, a rozdílům v postupech [16, 17]. Objektívni výsledky obou technik jsou často srovnávány a vykazují podobnou míru přežití [18]. Vědecké publikace ukazují, že pětiletá míra přežití dentálních implantátů dosahuje 96,9 % [19] a autotransplantovaných zubů s ukončeným vývojem kořene 90,5 % [2]. Subjektívni spokojenost pacientů byla porovnávána v sérii případů publikované v letošním roce. Pacienti byli ošetřeni jednou z možností a jejich spokojenost s ošetřením v obou případech dosahovala devíti bodů na škále od 1 do 10 [20].

V prezentovaném případě jsme se mimo objektívni výsledky zaměřili na subjektívni vnímání zákroků z pohledu pacienta. Vzhledem k tomu, že pacient absolvoval náhradu zubů oběma technikami ve velmi krátkém časovém odstupu, měl možnost dobře porovnat obě techniky z hlediska bolesti, nákladů a délky ošetření. Naše výsledky odpovídaly zjištěním ve výše zmíněné sérii případů. Lze poznamenat, že pacient měl omezené možnosti hodnocení estetických aspektů, protože nahrazované zuby byly v laterálním úseku. Přesto však bylo zajímavé sledovat pacientovo vnímání funkčních aspektů autotransplantovaného zubu ve srovnání s dentálním implantátem.

## ZÁVĚR

Při použití obou technik – dentálního implantátu i autotransplantace zubu – lze dosáhnout vysoké spokojenosti pacienta. Přestože dentální implantát často vyžaduje méně návštěv, je finančně nákladnější. Pokud je k dispozici vhodný donorový zub, lze využít autotransplantaci, která však často vyžaduje více návštěv, zvláště pokud je nutné ošetření kořenových kanálků a protetická úprava korunky. Při plánování náhrady zubů je nutné myslet na celkový léčebný plán, který bere v úvahu pacientovy individuální potřeby, očekávání a celkový stav ústního zdraví.

**Poděkování:** Autoři by chtěli poděkovat MDDr. Lindě Kučerové za vytvoření koláží z fotek a rentgenových snímků.

**Zdroje financování:** Tento výzkum neobdržel žádné externí financování.

**Prohlášení o střetu zájmů:** Autoři prohlašují, že nemají žádné střety zájmů.

**Podíl autorů na publikaci:** Formulace koncepce J. M., literární rešerše J. M., metodika J. M., validace J. M. a T. K., napsání prvotního rukopisu J. M., revize a formulace definitivního rukopisu T. K., řízení projektu Z. P.

**Prohlášení o použití umělé inteligence:** Umělá inteligence (model GPT-3,5, OpenAI, San Francisco, CA, USA) byla použita výhradně na korekturu českého jazyka.

**Dostupnost dat:** Data jsou dostupná na vyžádání u hlavního autora.

**MDDr. Juraj Marton**

Klinika zubního lékařství  
Lékařská fakulta Univerzity Palackého  
v Olomouci  
Fakultní nemocnice Olomouc  
Palackého 12  
779 00 Olomouc  
e-mail: juraj.martom@upol.cz

## LITERATURA

**1. Howe MS., Keys W., Richards D.**

Long-term (10-year) dental implant survival: A systematic review and sensitivity meta-analysis. *J Dent.* 2019; 84: 9–21. doi: 10.1016/j.jdent.2019.03.008

**2. Chung WC., Tu YK., Lin YH., Lu HK.**

Outcomes of autotransplanted teeth with complete root formation: a systematic review and meta-analysis. *J Clin Periodontol.* 2014; 41: 412–423. doi: 10.1111/jcpe.12228

**3. Hua F.** Dental patient-reported outcomes update 2021. *J Evid Based Dent Pract.* 2022; 22: 101663. doi: 10.1016/j.jebdp.2021.101663

**4. Chanthavisouk P., Pattanaik S., Warren CE., Brickle C., Self K.**

Dental therapy and dental patient-reported outcomes (dPROs). *J Evid Based Dent Pract.* 2022; 22: 101660. doi: 10.1016/j.jebdp.2021.101660

**5. Sischo L., Broder HL.**

Oral health-related quality of life: what, why, how, and future implications. *J Dent Res.* 2011; 90:1264–1270. doi: 10.1177/0022034511399918

**6. Lin CT., Albertson GA., Schilling LM., Cyran EM., Anderson SN., Ware L., Anderson RJ.**

Is patients' perception of time spent with the physician a determinant of ambulatory patient satisfaction? *Arch Intern Med.* 2001; 161: 1437–1442. doi: 10.1001/archinte.161.11.1437

**7. Tsukiboshi M., Tsukiboshi C., Levin L.**

A step-by step guide for autotransplantation of teeth. *Dent Traumatol.* 2023; 39 Suppl 1: 70–80. doi: 10.1111/edt.12819

**8. Rokaya D., Srimaneepong V., Wisitrasameewon W., Humagain M., Thunyakitpisal P.**

Peri-implantitis update: Risk indicators,

diagnosis, and treatment. *Eur J Dent.* 2020; 14: 672–682. doi: 10.1055/s-0040-1715779

**9. Cernochova P.**

Transplantace zubu. *Čes. stomatol. Prakt. zub. lék. (Czech Dental Journal).* 2009; 109: 4–10.

**10. Andreasen JO., Paulsen HU., Yu Z., Bayer T., Schwartz O.**

A long-term study of 370 autotransplanted premolars. Part II. Tooth survival and pulp healing subsequent to transplantation. *Eur J Orthod.* 1990; 12: 14–24. doi: 10.1093/ejo/12.1.14

**11. Ebenezar V., Balakrishnan K., Asir RV., Sragunar B.**

Immediate placement of endosseous implants into the extraction sockets. *J Pharm Bioallied Sci.* 2015; 7: S234–237. doi: 10.4103/0975-7406.155926

**12. Yu H. J., Jia P., Lv Z., Qiu LX.**

Autotransplantation of third molars with completely formed roots into surgically created sockets and fresh extraction sockets: a 10-year comparative study. *Int J Oral Maxillofac Surg.* 2017; 46: 531–538. doi: 10.1016/j.ijom.2016.12.007

**13. Gupta J., Ali SP.**

Cone beam computed tomography in oral implants. *Natl J Maxillofac Surg.* 2013; 4(1): 2–6. doi: 10.4103/0975-5950.117811

**14. Abella F., Ribas F., Roig M., González Sánchez JA., Durán-Sindreu F.**

Outcome of autotransplantation of mature third molars using 3-dimensional-printed guiding templates and donor tooth replicas. *J Endod.* 2018; 44: 1567–1574. doi: 10.1016/j.joen.2018.07.007

**15. Ashurko I., Vlasova I., Yaremchuk P., Bystrova O.**

Autotransplantation of teeth as an alternative to dental implantation. *BMJ Case Rep.* 2020; 13(6): e234889. doi: 10.1136/bcr-2020-234889

Autotransplantation of teeth as an alternative to dental implantation. *BMJ Case Rep.* 2020; 13(6): e234889. doi: 10.1136/bcr-2020-234889

**16. Tagliatesta L., Guerri F., Moscone S., Jones JM.**

Autotransplantation of a mature mandibular third molar as alternative to dental implant placement: Case report. *Natl J Maxillofac Surg.* 2021; 12: 93–95. doi: 10.4103/njms.NJMS\_192\_20

**17. Kobayashi T., Blatz MB.**

Autotransplantation: An alternative to dental implants – case report with 4-year follow-up. *Compend Contin Educ Dent.* 2018; 39: 374–381.

**18. Terheyden H., Wusthoff F.**

Occlusal rehabilitation in patients with congenitally missing teeth-dental implants, conventional prosthetics, tooth autotransplants, and preservation of deciduous teeth-a systematic review. *Int J Implant Dent.* 2015; 1: 30. doi: 10.1186/s40729-015-0025-z

**19. Zembic A., Kim S., Zwahlen M., Kelly JR.**

Systematic review of the survival rate and incidence of biologic, technical, and esthetic complications of single implant abutments supporting fixed prostheses. *Int J Oral Maxillofac Implants.* 2014; 29 Suppl: 99–116. doi: 10.11607/jomi.2014suppl.g2.2

**20. Esteve-Pardo G., Lozano-Montoya A., Esteve-Colomina L.**

Dental autotransplantation or immediate single implant for the replacement of a hopeless molar: A comparative case series study. *Int J Periodontics Restorative Dent.* 2024; 0: 1–27. doi: 10.11607/prd.5078