

PROLIFERATIVNÍ VERUKÓZNÍ LEUKOPLAKIE: RETROSPEKTIVNÍ STUDIE

Původní práce

PROLIFERATIVE VERRUCOUS LEUKOPLAKIA: RETROSPECTIVE STUDY

Original article

Molnářová N.^{1,2}, Liška J.^{1,2}, Lišková V.^{1,2}

¹Stomatologická klinika, Fakultní nemocnice Plzeň

²Stomatologická klinika, Lékařská fakulta v Plzni, Univerzita Karlova

SOUHRN

Úvod a cíl: Retrospektivní studie se zaměřila na klinicko-biopsicky verifikované případy proliferativní verukózní leukoplakie (PVL). Cílem práce je poukázat na nutnost korelace orálních projevů PVL s klinickým, ale i rentgenologickým vyšetřením parodontu.

Metodika: Studie hodnotila průběh onemocnění PVL u 53 pacientů sledovaných v letech 1994 až 2024 na Oddělení orální medicíny Stomatologické kliniky FN Plzeň. Mimo anamnesticko-patologické korelace byly posuzovány rovněž aspekty koincidence s dalšími lézemi ústní sliznice, tvorba dysplazie v průběhu tohoto agresivního onemocnění a četnost maligní transformace. Slizniční projev onemocnění byl pravidelně porovnáván s klinickým i rentgenologicky ověřeným stavem parodontu.

Výsledky: Za dispenzarizace došlo k recidivě v 56 % případů (n = 30/53) a ke zvratu v orální dlaždicobuněčný karcinom (OSCC) u 38 % pacientů (n = 20/53). Onkologická recidiva nastala v pěti případech (9 %). Většinu pacientů s maligní transformací tvořily ženy, a to 70 % (n = 14/20).

Závěr: Na rozdíl od ostatních onemocnění ústní sliznice je v rámci dispenzarizace PVL zhotovení snímků OPG nebo CBCT diagnosticky přínosnější. U mnoha pacientů s lézemi v oblasti alveolární sliznice a gingivy dochází v odpovídajících lokalitách k výrazné resorpci až usuraci alveolární kosti v případě probíhající maligní transformace. Maligní transformace PVL je skutečně častá, v naší skupině až v 38 %. Pro riziko diagnostické záměny orálního lichen planus a chronické hyperplastické kandidózy s počínající PVL je nutno zpřísnit dispenzární pravidla i u těchto případů.

Klíčová slova: proliferativní verukózní leukoplakie, orální potenciálně maligní poruchy, maligní transformace, orální dlaždicobuněčný karcinom

SUMMARY

Introduction and aim: Retrospective study focused on clinically and biopsy-proven cases of proliferative verrucous leukoplakia (PVL). The aim of the work is to point out the necessity of correlation of oral manifestations of PVL with clinical and radiological examination of the periodontium.

Methods: The study evaluated the process of PVL disease in 53 patients followed between 1994 and 2024 at the Oral Medicine Department, Dentistry Clinic, University hospital in Pilsen. Apart from anamnestic-pathological correlations, also the aspects of coincidence with other lesions of the oral mucosa, the formation of dysplasia during this aggressive disease and the frequency of malignant transformation were assessed. The mucosal manifestation of the disease was regularly compared to the clinical and radiological state of the periodontium.

Results: During dispensary, recurrence occurred in 56% of cases (n = 30/53) and transformation into oral squamous cell carcinoma (OSCC) in 38% of patients (n = 20/53). Oncological recurrence was in five cases (9%). The majority of patients with malignant transformation were women with 70% (n = 14/20).

Conclusion: In contrary to other diseases of the oral mucosa, taking OPG or CBCT images is diagnostically more beneficial within the PVL dispensary. In several patients with lesions in the area of the alveolar mucosa and gingiva, there is significant resorption of the alveolar bone in the corresponding locations in the case of an ongoing malignant transformation. Malignant transformation of PVL is indeed high, up to 38% in our group. Due to the risk of diagnostic confusion of oral lichen planus and chronic hyperplastic candidiasis with incipient PVL, it is necessary to tighten the dispensary rules for these cases as well.

Key words: proliferative verrucous leukoplakia, oral potentially malignant disorders, malignant transformation, oral squamous cell carcinoma

Molnářová N., Liška J., Lišková V.

Proliferativní verukózní leukoplakie: retrospektivní studie.

Čes. stomatol. Prakt. zub. lék. (Czech Dental Journal). 2024; 124(3): 59–68. doi 10.51479/cspzl.2024.003

ÚVOD

Patologické změny sliznice dutiny ústní jsou časté a mohou být potenciálně závažné. Existuje mnoho orálních slizničních onemocnění, která musí být zdravotnický personál schopen diagnostikovat a léčit [1]. Pozornost je třeba věnovat zejména rizikovým chronickým lézím ústní sliznice. Jedním z nejčastějších nálezů tohoto typu v klinické praxi stomatologů je leukoplakie, kterou poprvé popsal v roce 1877 Schwimmer [2]. Termín je užíván exkluzivním způsobem k pojmenování bílých nestíratelných lézí ústní sliznice s etiopatogenezi bez jasně definovaného působitele, vyjma nikotinismu a ethylismu [3, 4–6].

Světová zdravotnická organizace (WHO) označila leukoplakii jako „prekancerózní lézi“. V roce 2007 bylo navrženo nahradit výrazy „premaligní“ a „prekancerózní“ termínem „orální potenciálně maligní poruchy“ (OPMD) [3, 4–7]. Tento novější termín byl doporučen k nahrazení termínu prekancerózy, protože vystihuje, že ne všechny poruchy popsané tímto pojmem se musí přeměnit na karcinom [3–6]. OPMD zahrnují skupinu stavů, které postihují sliznici dutiny ústní se zvýšeným rizikem vzniku malignity. V průběhu jejich vývoje mohou být během orálního vyšetření nalezeny změny v barvě nebo tloušťce ústní sliznice [3, 4, 8]. Spektrum klinických projevů je různé a jejich patogeneze není zcela objasněna [3]. Včasná detekce, prevence a léčba OPMD jsou potřebné k zabránění jejich maligní transformace (MT) v orální dlaždicobuněčný karcinom (OSCC) [4–7, 9]. Je snahou používat pokročilé diagnostické techniky k predikci jejich progresu a posouzení rizika MT, nicméně zlatým standardem zůstává diagnostická biopsie [9]. Bioptickým korelátem OPMD jsou např. hyperplazie, hyperkeratóza a orální epiteliální dysplazie (OED) [10]. OED je charakterizována souborem změn odrážejících ztrátu normálního zrání a stratifikačního vzoru povrchového epitelu [10, 11].

Kritéria používaná pro diagnostiku dysplazie zahrnují architektonické změny (změny stratifikace epitelu) a cytologické změny (individuální buněčné změny/cytologické atypie). Patologové tradičně používají třístupňové hodnocení orální dysplazie epitelu podle WHO, ve kterém je OED klasifikována jako mírná, střední a těžká [10]. Klasifikace WHO z roku 2005 rozeznává pět histopatologických stadií u lézí epiteliálních prekursorů: skvamózní hyperplazie, mírná dysplazie, středně těžká dysplazie, těžká dysplazie a karcinom in situ (CIS) [10, 11]. Určujícím faktorem je postižení vrstev epitelu v rámci jeho dělení do třetin počítaných od bazální membrány směrem k povrchu sliznice [10]. V rámci binárního systému hodnocení OED se léze rozdělují na vysoce rizikové (high grade) a nízké rizikové (low grade). Určujícím faktorem je četnost přítomných dysplastických kritérií v histologickém obraze [4, 7]. V publikovaném klasifikačním systému WHO z roku 2017 byly z kritérií OED vypuštěny „skvamózní hyperplazie“ (akantóza a hyperplazie bazálních buněk) a „karcinom in situ (CIS)“, přítomné v klasifikaci WHO z roku 2005. Soubor kritérií orálních epiteliálních dysplazií je shrnut v **tabulce 1**.

V rámci klinického vývoje zůstává většina konvenčních leukoplakií konstantní a pouze malá část (asi 6 %) progreduje do invazivního karcinomu. Proliferativní verukózní leukoplakie (PVL) představuje unikátní progresivní variantu [12]. Klinickým projevem je velmi agresivní, je charakteristická přítomností nehomogenních a často také vícečetných bradavičnatých ložisek na sliznici dutiny ústní [13–16]. Popsána byla již v roce 1985 Hansenem a kol. [12, 17]. Typicky se setkáváme s progresivním vývojem, často rychlým růstem od homogenních unifokálních ložisek k nehomogenním multifokálním lézím a vysokou tendencí k malignímu

Tab. 1 WHO klasifikační kritéria pro orální epiteliální dysplazie (2017).

Tab. 1 WHO classification criteria for oral epithelial dysplasia (2017).

Architektonické změny	Buněčné změny
Nepravidelná epiteliální stratifikace	Abnormální změny velikosti jádra (anizonukleóza)
Ztráta polaritý bazálních buněk	Abnormální změny tvaru jádra (jaderný pleomorfismus)
Kapkovité rete ridges	Abnormální změny velikosti buněk (anizocytóza)
Zvýšený počet mitotických figur	Abnormální změny ve tvaru buněk (buněčný pleomorfismus)
Abnormální povrchové mitózy	Zvýšený jaderně-cytoplazmatický poměr
Předčasná keratinizace v jednotlivých buňkách (dyskeratóza)	Atypické mitotické figury
Keratinové perly uvnitř rete ridges	Zvýšený počet a velikost jaderek
Ztráta soudržnosti epiteliálních buněk	Hyperchromazie

bychom měli myslet i na orální lichen planus (OLP), traumatickou hyperkeratózu a chronickou hyperplastickou kandidózu [14, 15]. Podle studií je průměrný věk pacientů s PVL 66,8 let s dominantnějším zastoupením ženského pohlaví [13]. Etiologie tohoto onemocnění stále není jasná [13, 15]. Dnes, na základě četných studií, víme, že prvotně úzké spojování s kuřáctvím (podle Hansena) bylo mylné. PVL je totiž velice častá i u nekuřáků [13, 15, 17]. Lidské papilomaviry byly také řazeny k suspektním induktorům, nicméně nebyly tak často verifikovány v bioptických vzorcích [13]. Některé studie popisují i vyšší incidence přítomnosti kandidových hyf v biopsích, ale zde nelze vyloučit jen sekundární kontaminaci [13]. V jednotlivých případech verifikace PVL jde o klinicko-histopatologickou korelaci za využití specifických kritérií. Kolektiv profesorky Cerero-Lapiedra roku 2010 sestavil kritéria rozdělená na pět hlavních a čtyři vedlejší [13, 15, 17, 19]. Abychom léze mohli označovat jako PVL, musí splňovat přítomnost tří hlavních nebo dvou hlavních a dvou vedlejších kritérií [19]. V následném období další autoři kritéria zjednodušovali [13, 16]. Kritéria podle Cerero-Lapiedra pro PVL jsou shrnuta v **tabulce 2**.

Transformaci PVL v OSCC rozdělil Hansen a kol. do deseti stadií [17]. I tato stadia byla následujícími autory redukována, v tomto případě na čtyři [13, 17]. Průměrná doba transformace PVL v OSCC je šest let [13]. Celkově míra malignizace převyšuje 50 % [13, 14–24]. U prostých leukoplakií dochází k maligní transformaci pouze u 0,13 až 17,5 % [20]. PVL se spolu s leukoplakií, erytroplakií, orální epiteliální dysplazií, HPV asociovanou OED a submukózní fibrózou řadí mezi orální potenciálně maligní poruchy uznané WHO v 5. vydání klasifikace OPMD z roku 2022 [4, 13, 18, 23, 25–34]. PVL je součástí WHO klasifikace pro OPMD od třetího do pátého vydání [34]. Příslušnost lézí epitelu dutiny ústní do souboru OPMD v průběhu minulých let shrnuje **tabulka 3**.

V rámci OPMD má PVL nejvyšší míru maligních zvrátů [7, 30]. Nejčastěji k těmto zvrátům dochází u lézí lokalizovaných na gingivě nebo na patře [4]. Pokročilý věk pacientů i častá DNA aneuploidie, přítomná v biopsiích PVL, je kofaktorem maligní transformace [33].

Bylo již několik pokusů o stanovení guideline terapie, ale zatím bez dlouhodobého úspěchu [13, 14]. Chirurgické výkony byly často kombinovány s laserovými ablacemi [13, 17, 18], ale pro kvalitnější bioptický materiál byla vždy preferována excize skalpelem [13].

Terapie lasery na sliznici dutiny ústní využívá fenoménu indukované redoxní regulace, která v tkáni iritované chronickým zánětem s jeho acidózou a hypoxií umožní tkáňové hojení a regeneraci [36–38]. Hojení probíhá zvýšením proliferace, diferenciací a migrací fibroblastů a stimulací epiteliálních buněk. Pomocí ablace lze léčit i léze nereagující na předchozí medikamentózní terapii (například antimykotiky u *Candida* pozitivních biopsií) [36–38]. Laser indukuje zvýšenou produkci β -endorfinů a enkefalinů, redukuje úroveň bradykininu a histaminu a snižuje kondukcii bolestivých stimulů. Vytváří se analgetický efekt a úleva od bolesti. Laserová imunomodulace funkcí žírných buněk ovlivní průběh zánětu sliznice skrze vcestování leukocytů do tkání. Antimikrobiálním efektem dále tlumí zánětlivé procesy včetně bolesti. Léčbu laserem lze kombinovat s fotodynamickou terapií s kyselinou 5-aminolevulovou, pokud je proces refrakterní k léčbě klasické [39–41]. Fotodynamická terapie může být úspěšnější v léčbě klinických lézí, ale nemůže zabránit vzniku nových patologických plošek [13]. Hansen a kol. využívali i radioterapii a chemoterapii bez stabilního zlepšení [13, 17]. Rozsáhlé chirurgické resekce jsou omezeny pouze na případy maligní transformace [13]. Případy HPV pozitivní PVL měly méně recidiv po kombinaci chirurgického zákroku a užívání methisoprinolu (Isoprinosine) [14].

Tab. 2 Hlavní a vedlejší kritéria podle Cerero-Lapiedra [19].

Tab. 2 Major and minor criteria by Cerero-Lapiedra [19].

Hlavní kritéria	Vedlejší kritéria
Leukoplakická léze s více než dvěma různými místy na orální sliznici, která se nejčastěji nachází na gingivě, alveolárních výběžcích a na patře.	Léze orální leukoplakie, která zabírá alespoň 3 cm při zohlednění všech postižených oblastí.
Existence verukózní oblasti.	Ženský pacient.
Léze, které se šíří během vývoje onemocnění.	Pacient nekuřák.
V již dříve ošetřené oblasti došlo k recidivě.	Více než 5 let vývoje.
Histopatologicky se může vyskytovat od jednoduché epiteliální hyperkeratózy až po spinocelulární karcinom ústní dutiny, ať už in situ, nebo infiltrující.	

Tab. 3 WHO 3., 4. a 5. edice klasifikace OPMD.**Tab. 3** WHO 3rd, 4th, and 5th edition for OPMD.

3. edice OPMD 2005	4. edice OPMD 2017	5. EDICE OPMD 2022
Epidermolysis bullosa dystrophicans	Leukoplakie	Leukoplakie
Proliferativní verukózní leukoplakie	Proliferativní verukózní leukoplakie	Proliferativní verukózní leukoplakie
Xeroderma pigmentosum	Erytroplakie	Erytroplakie
Syfilitická glossitis	Erytroleukoplakie	Orální epitelální dysplazie
Orální submukózní fibróza	Orální submukózní fibróza	Orální submukózní fibróza
Orální lichen planus	Orální lichen planus	HPV-asociovaná orální epitelální dysplazie
Diskoidní lupus erythematosus	Diskoidní lupus erythematosus	
Plummer-Vinson syndrom	Chronická hyperplastická kandidóza	
	Plummer-Vinson syndrom	
	Patrové léze reverzního nikotinismu	
	Aktinická cheilitis	
	Keratózy bezdýmného tabáku	
	Syfilitická glossitis	
	Dyskeratosis congenita	
	Epidermolysis bullosa dystrophicans	

V případech agresivních projevů je nutno plánovat časté kontroly, včetně re-biopsií kvůli klinické progresi a rekurenci lézí [13, 14]. I pacienti bez recidivy by měli být dispenzarizováni alespoň dvakrát ročně [13]. V rámci dispenzarizace epitelálních lézí dutiny ústní se rentgenologické vyšetření provádí sporadicky. Specificky u PVL je RTG diagnostika přínosná pro brzké zachycení průběhu maligní transformace alveolárních lézí, kdy i při klinicky stabilním nálezu může právě přítomnost rozsáhlého resorptivního ložiska poukázat na riziko zvratu v OSCC.

Cílem práce je zdůraznit nutnost korelace orálních projevů PVL s klinickým, ale i rentgenologickým vyšetřením parodontu a nezbytnou diferenciaci od méně rizikových OPMD v průběhu dispenzarizace.

MATERIÁLY A METODIKA

Ve zdravotnické dokumentaci pacientů Stomatologické kliniky v Plzni byla se souhlasem institucionální etické komise vyhledána data pacientů s PVL diagnostikovanou a léčenou v letech 1994 až 2024.

Kritéria pro zařazení: případy PVL ověřené klinicky a biopticky podle kritérií Cerero-Lapedra. Tato kritéria rozdělená na hlavní a vedlejší byla zachována ve všech případech PVL, kdy minimální skóre ke splnění podmínek jsou 3 z 5 hlavních kritérií (průměr splněných hlavních kritérií 3,98) nebo 2 z hlavních + 2 ze 3 vedlejších kritérií (průměr splněných vedlejších kritérií 2,45).

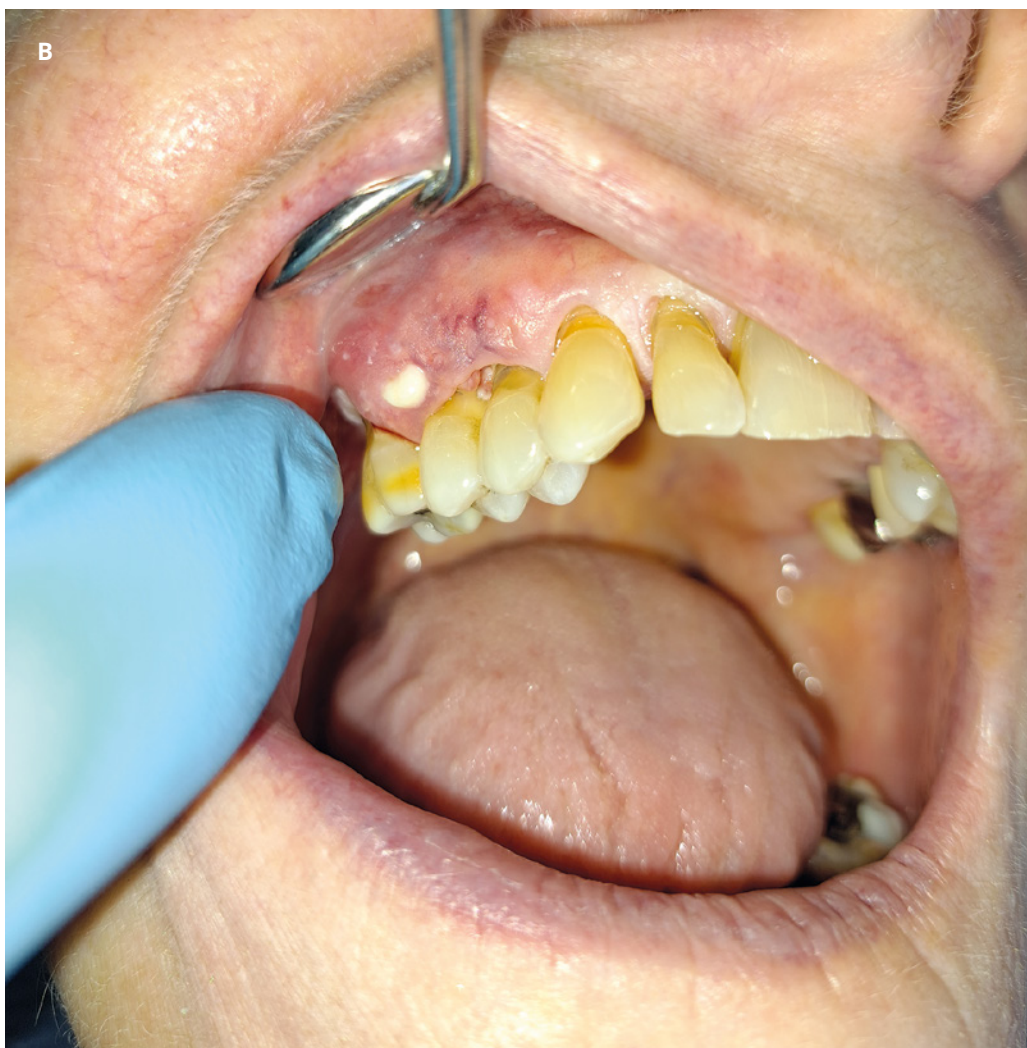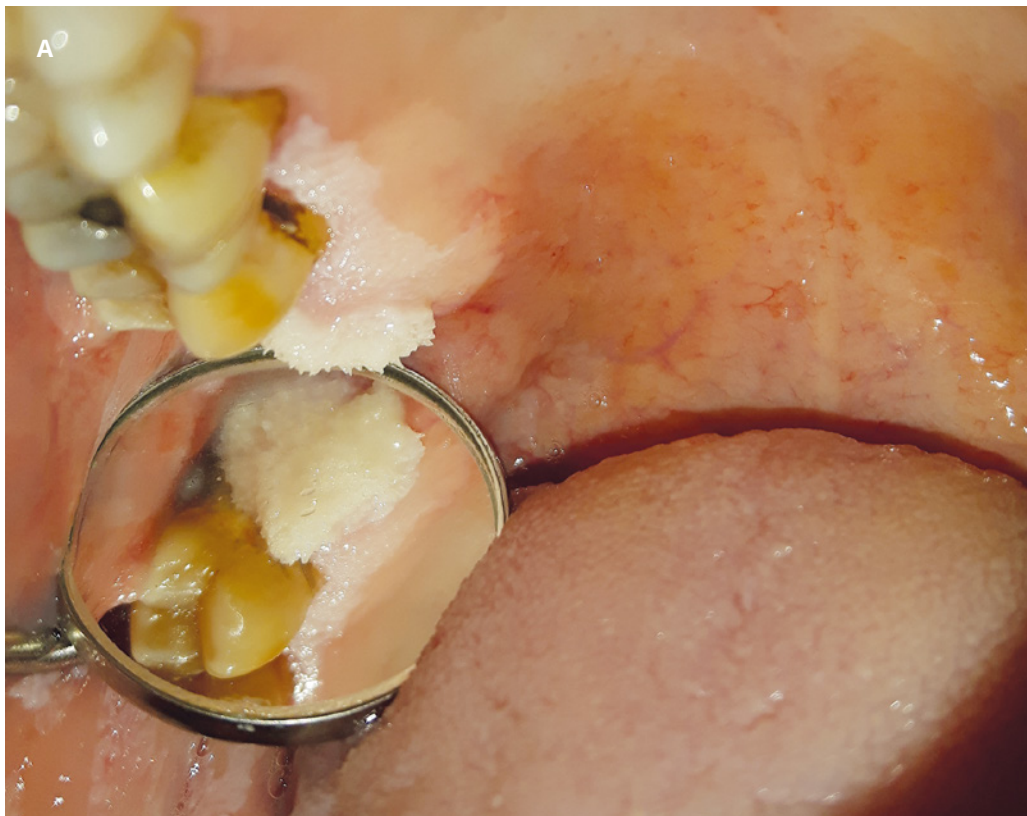Kritéria vyloučení: případy napodobující PVL, ale nesplňující kritéria Cerero-Lapedra.

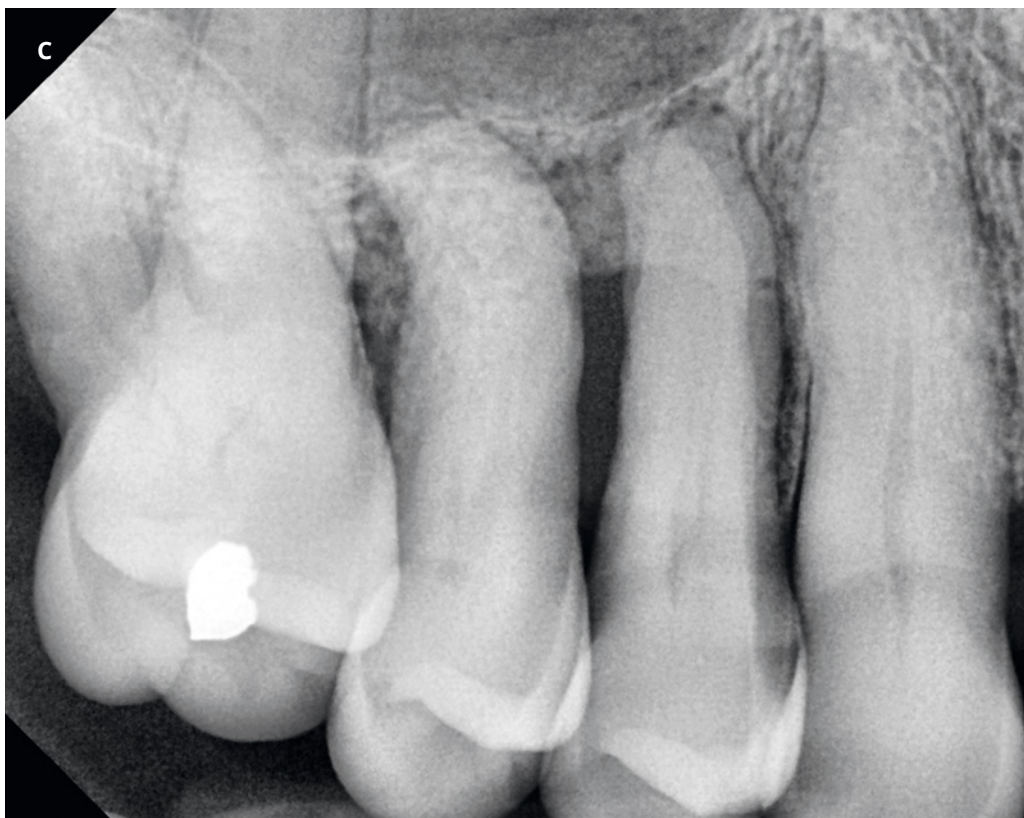
U všech pacientů se v čase diagnózy PVL vyhodnotily snímky OPG. V případě lokalizace lézí na alveolární sliznici se volila zobrazovací metoda CBCT. Za dispenzarizace se pak prováděla RTG vyšetření při klinické progresi lézí na gingivě nebo při zhoršení stavu parodontu postižené oblasti. Parodont se vyšetřoval při každé klinické kontrole detekcí parodontálních chobotů pomocí WHO parodontální sondy a palpačně k vyloučení viklavosti zubů. Standardní frekvence dispenzárnických kontrol pacientů s PVL na našem pracovišti je každé tři měsíce. Součástí kontrol bylo vedení fotodokumentace.

Mapována byla frekvence maligní transformace PVL ve verukózní karcinom až spinocelulární karcinom v závislosti na lokalizaci.

VÝSLEDKY

Do retrospektivní studie bylo zařazeno celkem 53 pacientů s diagnózou PVL s průměrnou délkou dispenzarizace 80,5 měsíce (6,7 roku). Ženy tvořily 59 % (n = 31) a muži 41 % (n = 22). Průměrný věk pacientů na počátku jejich dispenzarizace byl 60,4 let (rozmezí 25–82 let). PVL byly nejčastěji lokalizovány na alveolárním výběžku, kde postihují gingivu nebo alveolární sliznici, a to ve 33 % (n = 29), následovaly léze na jazyku ve 24 % (n = 21) a bukální sliznici se zastoupením 22 % (n = 19). Spodina dutiny ústní byla postižena vzácněji, a to v 9 % (n = 8), oblast labiální sliznice v 7 % (n = 6) a patra ve 4,6 %. Těžkých nikotínků (20 cigaret/den) bylo ve studii 36 %, slabých nikotínků (do 10 cigaret/den) 13 % a nekuřáci tvořili 51 % pacientů s PVL.





Obr. 2
Korelace slizničních změn charakteru PVL s intraorálním RTG snímkem a PET/CT. PVL na alveolu a gingivě loco 17, 16, 15, 14 u pacientky ve věku 73 let.
A. První návštěva pacientky v roce 2020, charakteristický bradavičnatý povrch verukózní leukoplakie.
B. Kontrola v roce 2024, stav již po několika excizích, distálně za zubem 16 solitární ložisko PVL a ventrálně bílý exsudát z píštěle, v čase zhotovení fotografie již přítomen OSCC.
C. Intra-orální snímek s pokročilou resorpcí alveolární kosti v místech slizničních projevů, jak je vidět na obrázcích A a B.
D. Snímek PET/CT v čase diagnózy OSCC v oblasti alveolu horní čelisti vpravo; u pacientky byla provedena radikální resekce pravé poloviny horní čelisti, pacientka pokračuje v dispenzarizaci (foto A a B – archiv MUDr. Jana Lišky, Ph.D.; snímky C a D – archiv Kliniky zobrazovacích metod FN v Plzni).

Fig. 2 Correlation of mucosal changes in PVL with intraoral X-ray and PET/CT. PVL on alveolar mucosa and gingiva loco 17, 16, 15, 14 in a 73years old female patient.

A. The patient's first visit in 2020, the characteristic warty surface of verrucous leukoplakia.

B. Check up in 2024, already after several excisions, distally behind tooth 16 a solitary PVL deposit and ventrally white exudate from the fistula, OSCC was already present at the time the photo was taken.

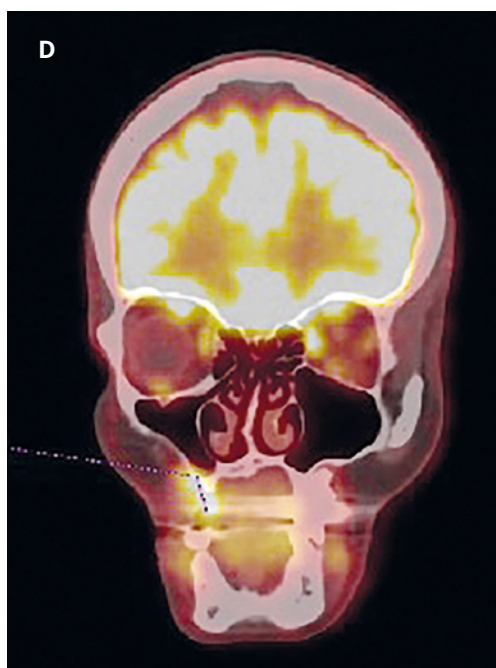
C. Intraoral X-ray image with advanced resorption of alveolar bone in places of mucosal manifestations, as seen in images A and B.

D. PET/CT image at the time of diagnosis of OSCC in the area of the alveolar ridge of the upper jaw on the right side; radical resection of right half of maxilla was performed, patient now continues in dispensary (photo A and B – archive of MUDr. Jan Liška, Ph.D.; images C and D – archive of Department of Imaging Methods, University hospital in Pilsen).

Během sledování pacientů po dobu 30 let se projevila recidiva PVL v 56 % (n = 30) a k vývoji karcinomu v terénu PVL došlo u 38 % pacientů (n = 20/53). Recidiva malignity nastala v pěti případech (9,4 %). HPV byly pozitivní ve 13 % biopsií PVL. Přítomnost kvasinek v excidátu z PVL byla potvrzena barvením na *Candida albicans* (angl. Periodic acid Schiff-PAS) ve 23 %. Tyto případy byly v incipientní fázi dispenzarizovány jako chronická hyperplastická kandidóza a až s rozvinutím kritérií dle Cereiro-Lapiedra se diagnostikovala PVL. Podobná záměna v pěti případech proběhla i v případě diagnózy OLP. U 19 % případů byl protein p53 pozitivní v bazální vrstvě epitelálních buněk v dlouhé nepřerušované řadě. V důsledku malignity pro maligní transformaci PVL zemřelo v průběhu retrospektivní studie 6 % pacientů (n = 3). Nejčastější umístění pro OSCC byl alveolární výběžek se 45 % (n = 9) následovaný 23 % na bukální sliznici (n = 5), 18 % na jazyku (n = 4), 14 % na rtu (n = 3) a 4,5 % na spodině dutiny ústní (n = 1). K časnému zachytu maligní transformace alveolárních lézí výrazně pomohla i pravidelná parodontální a RTG vyšetření. Jeden z těchto případů je znázorněn na **obrázku 2**. K maligní transformaci došlo častěji u žen, a to ve 45,2 % (n = 14/31), zatímco u mužů ve 27,3 % případů (n = 6/22). Celých 45 % onkologických procesů nastalo u nekuřáků (n = 9/20).

DISKUSE

PVL se řadí mezi orální potenciálně maligní poruchy a je stále považována za vzácnou lézi [18, 21, 24, 28]. Léze jsou obvykle idiopatické, typicky multifokální, s agresivním klinickým chováním, vysokou mírou recidiv a maligních zvrátů [1, 3, 12, 28]. Onemocnění vyžaduje obezřetnost ošetřujících lékařů, kdy přítomnost zánětlivé infiltrace v biopsii může



způsobit špatnou interpretaci výsledků. Pro klinický vzhled prosté leukoplakie v časných lézích a přítomnost zmíněného lichenoidního infiltrátu může být chybně diagnostikována jako forma orálního lichen planus [28].

Z počátku se PVL spojovala s kuřáctvím a alkoholismem, ale četné studie toto tvrzení vyvrátily. Tento stav je častější u nekuřáků a role alkoholu v patogenezi lézí není signifikantní [1, 3, 8, 9, 11, 12, 16]. V naší studii bylo méně kuřáků (49 %) a žádný pacient nebyl hodnocen jako přímý konzument alkoholu. Podle dostupných publikací je nejčastější lokalizací nálezů alveolární hřeben, který je postižen až v 87 % [3, 14], u našich pacientů bylo rozložení složitější, s případy alveolárních lézí ve 33 %, následovaných bukalní sliznicí a jazykem. Klinický vývoj obvykle začíná na gingivě u jednoho zubu, pak se postupem času rozšiřuje na povrchu dásní k sousedním zubům, na perialveolární bukalní sliznici a lingvální sliznici [8]. HPV asociace s PVL byla zvažována, ale nikdy nebyl potvrzen její vliv [1, 3, 14, 16]. Pouze 13 % našich případů mělo HPV pozitivitu ověřenou PCR vyšetřením. Přítomnost kandidových hyf v bioptických vzorcích se pokládá jen za sekundární kontaminaci, v našem souboru bylo 23 % biopsií pozitivních v barvení na *Candida albicans*.

PVL jsme schopni rozlišovat dle Cerero-Lapiedra kritérií rozdělených na hlavní a vedlejší [1, 3, 12, 19, 20]. Podle našeho názoru je jakékoliv zjednodušení tohoto systému při hodnocení lézí riskantní. Vedlejší kritéria, jako ženské pohlaví a nekuřáctví, mohou poukazovat na rizikové skupiny a stavy s vysokým procentem maligní transformace v případech bez jakýchkoli jiných známých primárních patogenetických faktorů. Hodnocení suspektních stavů podle kritérií Cerero-Lapiedra je také užitečné při odhalování raných případů s šancí vyhnout se tak možnému podcenění situace [3]. Pokud je průměrná doba maligní transformace šest let, nelze rizikovost situace vnímat vážně až po pěti letech sledování [13]. Ošetřování a dispenzarizace PVL by měly náležet vysoce zkušeným klinickým lékařům, protože míra progresu v OSCC je nebezpečně vysoká. Terapii PVL zatím chybí guideline vedoucí k dlouhodobé stabilitě a terapeutickému úspěchu [1, 3, 14]. Zkoušela se chirurgie, laser ablace, fotodynamická terapie, methisoprinol, dokonce i radiochemoterapie [9, 14]. V naší studii zůstává primárním řešením skalpel, s následným doplněním laserových ablací, případně s individuální antibakteriální a lokální antimykotickou medikací. Rozsáhlé a radikální resek-

ce byly omezeny pouze na případy maligní transformace.

V případě naší studie došlo k recidivě nálezu PVL v 56 % (n = 30/53), zatímco u studií s více než 30 účastníky je hlášena v 71,2–100 % [3, 25]. Nižší procento recidiv v naší studii může být způsobeno agresivním přístupem při chirurgické intervenci na našem pracovišti. Tím je míněn vysoký počet re-biopsií při recidivách namísto pouhého sledování vývoje a provedení extrakcí zubů v ploše klinické progresu alveolárního PVL. Míra maligní transformace PVL přesahuje v literatuře 50 % [2, 3, 13, 15–17, 22], zatímco v naší studii došlo k MT u 38 % pacientů (n = 20/53). Tato hodnota je mnohem vyšší než MT u konvenční leukoplakie s četností 0,13–17,5 % [3, 14, 20]. PVL měla v roce 2020 podle WHO nejvyšší míru MT ze všech orálních potenciálně maligních poruch [21]. Roční míra MT u PVL při 10 % [2] je také výrazně vyšší než 1–5 % u prosté leukoplakie [3, 16]. Dostupná literatura udává, že nejběžnější lokalitou pro maligní zvrát u PVL jsou gingivální nebo palatinální léze [24], naše data podporují tento výsledek částečně, s většinou MT přítomných na alveolárním hřebenu (45 %, n = 9/20), ale bez maligní transformace v oblasti patra. Celková mortalita na spinocelulární karcinom ústní sliznice, který se vyvinul z PVL, je podle metaanalýzy až 21,3 % [13, 24]. V naší kohortě zemřeli tři pacienti v souvislosti s PVL-OSCC, což činí 6 % (n = 3/53). Průměrná délka sledování PVL ve studiích je podle přehledu 7,8 let (rozmezí 3,7–11,6) [14], průměrná doba naší dispenzarizace pacientů s PVL byla 6,7 let.

ZÁVĚR

Na rozdíl od ostatních onemocnění ústní sliznice je v rámci dispenzarizace PVL zhotovení snímků OPG nebo CBCT diagnosticky přínosnější. U pacientů s lézemi v oblasti alveolární sliznice a gingivy dochází často v odpovídajících lokalitách k výrazné resorpci až usuraci alveolární kosti v případě probíhající maligní transformace. Četnost maligní transformace je u PVL skutečně vysoká, v naší skupině je to 38 %. Pro riziko diagnostické záměny orálního lichen planus a chronické hyperplastické kandidózy s počínající PVL je nutno zpřísnit dispenzární pravidla i u těchto případů.

MDDr. Nikola Molnárová

Stomatologická klinika
Lékařská fakulta v Plzni, UK
Fakultní nemocnice Plzeň
alej Svobody 80
323 00 Plzeň
e-mail: molnarovan@fnplzen.cz

LITERATURA

1. Silk H.

Diseases of the mouth. *Prim Care*. 2014; 41(1):75–90. doi: 10.1016/j.pop.2013.10.011

2. Abidullah M, Kiran G, Gaddikeri K, Raghoji S, Ravishankar TS.

Leuloplakia – review of a potentially malignant disorder. *J Clin Diagn Res*. 2014;8(8): ZE01–4. doi: 10.7860/JCDR/2014/10214.4677

3. Warnakulasuriya S.

Oral potentially malignant disorders: A comprehensive review on clinical aspects and management. *Oral Oncol*. 2020; 102: 104550. doi: 10.1016/j.oraloncology.2019.104550

4. Speight PM, Khurram SA, Kujan O.

Oral potentially malignant disorders: risk of progression to malignancy. *Oral Surg Oral Med Oral Pathol Oral Radiol*. 2018; 125(6): 612–627. doi: 10.1016/j.oooo.2017.12.011

5. Yang EC, Tan MT, Schwarz RA, Richards-Kortum RR, Gillenwater AM, Vigneswaran N.

Noninvasive diagnostic adjuncts for the evaluation of potentially premalignant oral epithelial lesions: current limitations and future directions. *Oral Surg Oral Med Oral Pathol Oral Radiol*. 2018; 125(6): 670–681. doi: 10.1016/j.oooo.2018.02.020

6. Yang X, Chen F, Shen X, Zhang C, Liu W.

Profiling risk factors of micro-invasive carcinoma within oral potentially malignant disorders: a cross-sectional study. *Clin Oral Investig*. 2020; 24(10): 3715–3720. doi: 10.1007/s00784-020-03568-y

7. Warnakulasuriya S, Kujan O, Aguirre-Urizar JM, Bagan JV, González-Moles MÁ, Kerr AR, Lodi G, Mello FW, Monteiro L, Ogden GR, Sloan P, Johnson NW.

Oral potentially malignant disorders: A consensus report from an international seminar on nomenclature and classification, convened by the WHO Collaborating Centre for Oral Cancer. *Oral Dis*. 2021; 27(8): 1862–1880. doi: 10.1111/odi.13704

8. Warnakulasuriya S, Johnson NW, van der Waal I.

Nomenclature and classification of potentially malignant disorders of the oral mucosa. *J Oral Pathol Med*. 2007; 36(10): 575–580. doi: 10.1111/j.1600-0714.2007.00582.x

9. Kumari P, Debta P, Dixit A.

Oral potentially malignant disorders: etiology, pathogenesis, and transformation into oral cancer. *Front Pharmacol*. 2022; 13: 825266. doi: 10.3389/fphar.2022.825266

10. Ranganathan K, Kavitha L.

Oral epithelial dysplasia: Classifications and clinical relevance in risk assessment of oral potentially malignant disorders. *J Oral Maxillofac Pathol*. 2019; 23(1): 19–27. doi: 10.4103/jomfp.JOMFP_13_19

11. Melrose RJ.

Premalignant oral mucosal diseases. *J Calif Dent Assoc*. 2001; 29(8): 593–600. PMID: 11577670.

12. Campisi G, Giovannelli L, Ammatuna P, Capra G, Colella G, Di Liberto C, Gandolfo S, Pentenero M, Carrozzo M, Serpico R, D'Angelo M.

Proliferative verrucous vs conventional leukoplakia: no significantly increased risk of HPV infection. *Oral Oncol*. 2004; 40(8): 835–840. doi: 10.1016/j.oraloncology.2004.02.007.

13. Capella DL, Gonçalves JM,

Abrantes AAA, Grando LJ, Daniel FI.

Proliferative verrucous leukoplakia: diagnosis, management and current advances. *Braz J Otorhinolaryngol*. 2017; 83(5): 585–593. doi: 10.1016/j.bjorl.2016.12.005

14. Thompson LDR, Fitzpatrick SG, Müller S, Eisenberg E, Upadhyaya JD, Lingen MW, et al.

Proliferative Verrucous Leukoplakia: An Expert Consensus Guideline for Standardized Assessment and Reporting. *Head Neck Pathol*. 2021; 15(2):572–587. doi: 10.1007/s12105-020-01262-9

15. Munde A, Karle R.

Proliferative verrucous leukoplakia: An update. *J Cancer Res Ther*. 2016; 12(2): 469–473. doi: 10.4103/0973-1482.151443

16. Palaia G, Bellisario A, Pampena R, Pippi R, Romeo U.

Oral proliferative verrucous leukoplakia: progression to malignancy and clinical implications. systematic review and meta-analysis. *Cancers (Basel)*. 2021; 13(16): 4085. doi: 10.3390/cancers13164085

17. Hansen LS, Olson JA, Silverman S Jr.

Proliferative verrucous leukoplakia. A long-term study of thirty patients. *Oral Surg Oral Med Oral Pathol*. 1985; 60(3): 285–298. doi: 10.1016/0030-4220(85)90313-5

18. Silverman S Jr, Gorsky M.

Proliferative verrucous leukoplakia: a follow-up study of 54 cases. *Oral Surg Oral Med Oral Pathol Oral Radiol Endod*. 1997; 84(2): 154–157. doi: 10.1016/s1079-2104(97)90062-7

19. Cerero-Lapiedra R, Baladé-Martínez D, Moreno-López LA, Esparza-Gómez G, Bagán JV.

Proliferative verrucous leukoplakia: a proposal for diagnostic criteria. *Med Oral Patol Oral Cir Bucal*. 2010; 15(6): e839–e845. PMID: 20173704.

20. González-Moles MÁ,

Warnakulasuriya S, Ramos-García P.

Prognosis parameters of oral carcinomas developed in proliferative verrucous leukoplakia: a systematic review and meta-analysis. *Cancers (Basel)*. 2021; 13(19): 4843. doi: 10.3390/cancers13194843

21. Cabay RJ, Morton TH Jr, Epstein JB.

Proliferative verrucous leukoplakia and its progression to oral carcinoma: a review of the literature. *J Oral Pathol Med*. 2007; 36(5): 255–261. doi: 10.1111/j.1600-0714.2007.00506.x

22. Alabdulaaly L, Villa A, Chen T, Kerr A, Ross N, Abreu Alves F, Guollo A, Woo SB.

Characterization of initial/early histologic features of proliferative leukoplakia and correlation with malignant transformation: a multicenter study. *Mod Pathol*. 2022; 35(8): 1034–1044. doi: 10.1038/s41379-022-01021-x

23. Müller S.

Oral epithelial dysplasia, atypical verrucous lesions and oral potentially malignant disorders: focus on histopathology. *Oral Surg Oral Med Oral Pathol Oral Radiol*. 2018; 125(6): 591–602. doi: 10.1016/j.oooo.2018.02.012

24. Li CC, Almazroo S, Carvo I, Salcines A, Woo SB.

Architectural alterations in oral epithelial dysplasia are similar in unifocal and oroliferative leukoplakia. *Head Neck Pathol*. 2021; 15(2): 443–460. doi: 10.1007/s12105-020-01216-1

25. Warnakulasuriya S, Johnson NW,

van der Waal I.

Nomenclature and classification of potentially malignant disorders of the oral mucosa. *J Oral Pathol Med*. 2007; 36(10): 575–580. doi: 10.1111/j.1600-0714.2007.00582.x

26. Warnakulasuriya S.

Clinical features and presentation of oral potentially malignant disorders. *Oral Surg Oral Med Oral Pathol Oral Radiol*. 2018; 125(6): 582–590. doi: 10.1016/j.oooo.2018.03.011

27. Warnakulasuriya S.

Oral potentially malignant disorders: A comprehensive review on clinical aspects and management. *Oral Oncol*. 2020; 102: 104550. doi: 10.1016/j.oraloncology.2019.104550

28. Irani S.

Pre-cancerous lesions in the oral and maxillofacial region: a literature review with special focus on etiopathogenesis. *Iran J Pathol*. 2016; 11(4): 303–322. PMID: 28855922; PMCID: PMC5563928.

29. Ghosh S, Pal S, Ghatak S, Saha S, Biswas S, Srivastava P.

A clinicopathologic and epidemiologic study of chronic white lesions in the oral mucosa. *Ear Nose Throat J*. 2017; 96(8): E13–E17. doi: 10.1177/014556131709600804

30. Awadallah M, Idle M, Patel K, Kademani D.

Management update of potentially premalignant oral epithelial lesions. *Oral Surg Oral Med Oral Pathol Oral Radiol*. 2018; 125(6): 628–636. doi: 10.1016/j.oooo.2018.03.010

31. van der Waal I.

Historical perspective and nomenclature of potentially malignant or potentially premalignant oral epithelial lesions with emphasis on leukoplakia-some suggestions for modifications. *Oral Surg Oral Med Oral Pathol Oral Radiol*. 2018; 125(6): 577–581. doi: 10.1016/j.oooo.2017.11.023

32. Villa A, Celentano A, Glurich I, Borgnakke WS, Jensen SB, Peterson DE, Delli K, Ojeda D, Vissink A, Farah CS.

World Workshop on Oral Medicine VII: Prognostic biomarkers in oral leukoplakia: A systematic review of longitudinal studies. *Oral Dis.* 2019; 25(Suppl 1): 64-78. doi: 10.1111/odi.13087

33. Ranganathan K, Kavitha L.

Oral epithelial dysplasia: Classifications and clinical relevance in risk assessment of oral potentially malignant disorders. *J Oral Maxillofac Pathol.* 2019; 23(1): 19-27. doi: 10.4103/jomfp.JOMFP_13_19

34. Bates T, Richards A, Pring, M.

Oral potentially malignant disorders: a practical review for the diagnostic pathologist. *Diagnostic Histopathol.* 2003; 29(4): 208-224. Dostupné z: <https://doi.org/10.1016/j.mpdhp.2023.01.004>

35. Porter S, Gueiros LA, Leão JC, Fedele S.

Risk factors and etiopathogenesis of potentially premalignant oral epithelial

lesions. *Oral Surg Oral Med Oral Pathol Oral Radiol.* 2018; 125(6): 603-611. doi: 10.1016/j.oooo.2018.03.008

36. Maver-Biscanin M, Mravak-Stipetic M, Jerolimov V, Biscanin A.

Fungicidal effect of diode laser irradiation in patients with denture stomatitis. *Lasers Surg Med.* 2004; 35(4): 259-262. doi: 10.1002/lsm.20075

37. Ozkan L, Cetiner S, Sanlidag T.

Effect of Er,Cr:YSGG laser irradiation with radial firing tips on *Candida albicans* in experimentally infected root canals. *Biomed Res Int* 2014; 2014: 938245. doi: 10.1155/2014/938245

38. Matulić N, Bago I, Sušić M, Gjorgjevska E, Kotarac Knežević A, Gabrić D.

Comparison of Er:YAG and Er,Cr:YSGG laser in the treatment of oral leukoplakia lesions refractory to the local retinoid therapy. *Photobiomodul Photomed Laser Surg.* 2019; 37(6): 362-368. doi: 10.1089/photob.2018.4560

39. Li B, Fang X, Hu X, Hua H, Wei P.

Successful treatment of chronic hyperplastic candidiasis with 5-aminolevulinic acid photodynamic therapy: A case report. *Photodiagnosis Photodyn Ther.* 2022; 37: 102633. doi: 10.1016/j.pdpdt.2021.102633

40. Zhang W, Wu S, Wang X, Wei P, Yan Z.

Combination treatment with photodynamic therapy and laser therapy in chronic hyperplastic candidiasis: A case report. *Photodiagnosis Photodyn Ther.* 2022; 38: 102819. doi: 10.1016/j.pdpdt.2022.102819

41. AlGhamdi AS, Qamar Z, AlSheikh R, Al Hinai MTA, Abdul NS, Aljoghaiman EA, Ali S.

Clinical efficacy of 5-aminolevulinic acid-mediated photodynamic therapy versus topical antifungal agent and surgical excision for the treatment of hyperplastic candidiasis. *Photodiagnosis Photodyn Ther.* 2023; 41: 103258. doi: 10.1016/j.pdpdt.2022.103258

ČASOPIS ČESKÁ STOMATOLOGIE A PRAKTICKÉ ZUBNÍ LÉKAŘSTVÍ CZECH DENTAL JOURNAL

Web cspzl.dent.cz

Online verzi časopisu ČSPZL můžete sledovat na nové webové stránce cspzl.dent.cz, která je volně přístupná všem uživatelům v režimu open access. Vedle článků z aktuálně vydaných čísel jsou zde zveřejněny informace o časopisu a archiv článků od roku 1998. Webová stránka je v českém a anglickém jazyce.

Redakční systém

Součástí webu cspzl.dent.cz je redakční systém, který umožňuje kompletní vedení recenzního řízení rukopisů od vložení autory až po přijetí článku a přípravu k sazbě. Veškerá tato agenda je zaznamenávána a archivována pro případné budoucí potřeby.

Články pro časopis ČSPZL je tedy nyní možné nabídnout redakci výhradně formou vložení rukopisu do redakčního systému na webu cspzl.dent.cz (na horní modré liště složka „Vložit rukopis“).

Podmínky pro publikaci

Nové Podmínky pro publikaci v časopisu Česká stomatologie a praktické zubní lékařství (ČSPZL) / Czech Dental Journal **platné od 1. 1. 2024** byly zveřejněny v ČSPZL č. 4/2023 a jsou ve formátu PDF k dispozici na cspzl.dent.cz (**Pro autory a recenzenty**). Obsahují licenční ujednání mezi autorem a vydavatelem, pravidla a pokyny pro autory, kterými je nezbytné se řídit.