

# MOŽNOSTI IMPLANTACE V SUBANTRÁLNÍM ÚSEKU MAXILLY

## Praktické sdělení

## DENTAL IMPLANT TREATMENT IN THE POSTERIOR MAXILLA

### Professional article

Bublík J.<sup>1,2</sup>, Michl P.<sup>2</sup>

<sup>1</sup>Restorative Driven Implants Institute, Wausau, Wisconsin, USA

<sup>2</sup>Klinika ústní, čelistní a obličejové chirurgie, Lékařská fakulta Univerzity Palackého v Olomouci, a Fakultní nemocnice Olomouc

### SOUHRN

**Úvod a cíl práce:** Implantace v postranním úseku horní čelisti je často komplikována nedostatečným zhojením alveolárního výběžku a přítomností různě pneumatizovaného maxilárního sinu. Autoři se zabývají Kolínskou klasifikací defektů alveolárního hřebene (CCARD) v oblasti maxilárního sinu a poukazují na hlavní faktory ovlivňující výběh vhodného ošetření. Cílem tohoto praktického sdělení je pomocí kazuistik demonstrovat čtyři možnosti ošetření.

**Metody:** Autoři uvádějí tři kazuistiky z praxe. První kazuistika detailně popisuje techniku transalveolárního sinus liftu a použití augmentátu. Další dvě kazuistiky pak demonstrují ošetření implantátem bez augmentátu a ošetření krátkým implantátem.

**Výsledky a závěr:** V distální části maxilly má implantolog čtyři možnosti ošetření. Soudobá literatura neudává přesný návod, kterou z metod použít. Transalveolární sinus lift má dobrý klinický výsledek nezávisle na použití augmentátu. Krátké implantáty s dlouhou klinickou korunou jsou vhodnou alternativou ošetření v situaci, kdy není vhodné manipulovat se Schneiderovou membránou.

**Klíčová slova:** zadní maxilla, krátké implantáty, sinus lift, transalveolární přístup, CCARD

### SUMMARY

**Introduction and aim:** Dental implant treatment in the posterior maxilla is often complicated by the poor healing of the alveolar process and by the pneumatization of the maxillary sinus. The authors are explaining the Cologne Classification of the Alveolar Ridge Defects (CCARD) with special emphasis on the maxillary sinus area and listing the main factors influencing process of selection of dental implant treatment. The aim of this article is to demonstrate, using case reports, four types of treatment.

**Results and conclusions:** There are four types of treatment implant surgeon must choose from while considering treatment in posterior maxilla. Current literature does not give a guidance as to which treatment method to use. Transalveolar sinus lift has a good clinical outcome regardless of presence or absence of grafting material. Short implants with a long clinical crown are good alternative to treatment at times where Schneiderian membrane manipulation is not advised.

**Key words:** posterior maxilla, short implants, sinus lift, transalveolar sinus lift, CCARD

Bublík J, Michl P.

Možnosti implantace v subantrálním úseku maxilly.

Čes stomatol Prakt zubní lék. 2022; 122(4): 105–112. doi 10.51479/cspzl.2022.011

### ÚVOD

Zubní implantáty v postranním úseku horní čelisti jsou prověřenou náhradou za ztracený molár či premolár. Anatomická omezení však mohou činit práci v této oblasti komplikovanou. Různě vyvinutý recessus alveolaris čelistní dutiny je mnohdy příčinou nedostatečné výšky kosti alveolárního výběžku. Příčinou bývá jak postextrakční resorpce, tak i významnější pneumatizace čelistní dutiny.

Oblast kaudálně od čelistní dutiny, tzv. subantrální oblast, je také častěji postiže-

na parodontitidou či defektem endodontického původu, například po dlouhotrvajícím zánětlivém procesu. Není tedy divu, že z dlouhodobého hlediska má ošetření zubními implantáty v postranním úseku maxilly menší procento úspěšnosti [1, 2].

### KLASIFIKACE

Původní klasifikace rozměrů alveolárního výběžku navržená Mischem (1986) byla založena na rozměrech tzv. klasického implantátu – 4,0 mm × 12 mm, který byl ideálně zaveden krestálně a v subantrální oblasti

bikortikálně. Tato klasifikace však již dnešním moderním implantátům a implantačním technikám nevyhovuje, proto byla v roce 2013 konsenzuálně nahrazena Kolínskou klasifikací defektů alveolárního výběžku (Cologne Classification of Alveolar Ridge Defects – CCARD) [3].

### CCARD

Klasifikace CCARD byla přijata Evropskou asociací dentálních implantologů v roce 2013. Popisuje vzniklý defekt tříznakovým kódem, založeným nikoli na absolutních rozměrech dostupných implantátů, ale s ohledem na potřebu augmentace k umožnění implantace.

První písmeno kódu popisuje lokalizaci orientace defektu: H – horizontální defekt, V – vertikální defekt, C – kombinovaný defekt a S – defekt v maxilárním sinu.

Druhá číslice kódu se vyjadřuje k potřebám augmentace: malá (1) – potřeba augmentace je menší než 4 mm, střední (2) – mezi 4 a 8 mm a vysoká (3) – více než 8 mm.

Třetí písmeno kódu se vyjadřuje ke vztahu augmentované oblasti k okolním tvrdým alveolárním strukturám, tedy k orientaci defektu vzhledem ke kontuře alveolárního výběžku; vnitřní – (i) a vnější – (e).

CCARD se také vyjadřuje k augmentaci v oblasti maxilárního sinu jako zvláštnímu typu vnitřních defektů. Máme-li například alveolární výběžek, který není postižen resorpcí, není nutné použít augmentát na orální části, ale musíme provést sinus lift 3 mm vysoký – tento defekt by se popsal jako S.1; zde není třeba vnitřní a vnější popis, neboť jde o maxilární sinus.

Ošetřujeme-li ale defekt, kde je třeba augmentovat alveolární výběžek jak na výšku, tak i na šířku a zároveň plánujeme augmentaci maxilárního sinu, takový defekt by se označil jako C.1.e.S.1. Tuto zkratku přeložíme jako kombinovaný defekt (C), do 4 mm (1), za kterým se alveolární výběžek již nedostane zpět do normální kontury (e) a navíc je nutno provést augmentaci maxilárního sinu (S), ne více než 3 mm (1).

### DENZITA ALVEOLÁRNÍ KOSTI

Mish [4] klasifikoval denzitu alveolárního výběžku na 4 stupně, od D1 (kortikální) do D4 (jemné trabekulární) kosti. V postranním úseku maxilly se většinou setkáváme s denzitou alveolárního výběžku D3–D4, což nejen dále omezuje stabilitu při primární implantaci, tzv. Insertional Torque Value (ITV), ale také snižuje kontakt kosti s implantátem (BIC – Bo-

ne to Implant Contact). V současné době se setkáváme s novým pojmem „denzifikace“. Denzifikace vychází z předpokladu, že denzní alveolární výběžek je „lepší“ jak pro primární stabilitu implantátu, tak i z hlediska jeho životnosti. Kost je živá tkáň, ve které neustále dochází k resorpci a apozici. Denzita kostní tkáně je tak dána poměrem osteoblastické a osteoklastické aktivity, a nikoliv zhuštěním tkáně při implantaci. Denzita kostní tkáně není přímo úměrná dlouhodobé stabilitě implantátů, vysoké ITV tedy neznamená dlouhodobý úspěch implantátu [5].

### ANATOMICKÉ ROZMĚRY

Výška alveolárního výběžku je komplikována postextrakční pneumatizací maxilárního sinu. Vývoj krátkých (8 mm a méně) implantátů a horizontálních augmentačních technik umožňují implantace i v případech, kdy jsou rozměry zhojeného alveolárního výběžku limitovány [6, 7]. Někdy je pro pacienta jednodušší nahradit chybějící zuby vyšší korunkou a abutmentem, než se snažit o vertikální augmentaci v postranním úseku horní čelisti jen kvůli tomu, abychom zavedli o 2–3 mm delší implantát. Biomechanický princip propagovaný Mishem [8] v posledním desetiletí minulého století, kdy implantát byl přirovnán k zubnímu kořenu a suprakonstrukce brána jako klinická korunka, byl překonán v prvních dvou dekádách tohoto století. Z posledních vědeckých prací [9, 10] vyplývá, že implantát může být dlouhodobě funkční, i když jeho protetická náhrada je 2–3× vyšší než samotná délka implantátu. Z hlediska životnosti implantátu je poměr délky suprakonstrukce a délky implantátu pouze jedním z faktorů ovlivňujících jeho dlouhodobou stabilitu [11].

### VÝBĚR PACIENTA

Limitujícím faktorem může být rozsah otevření úst a dostupné instrumentarium k zavedení protetické části náhrady. S tím se setkáváme zvláště u krátkých implantátů s vysokou korunkou, kdy šroubkem ukotvená suprakonstrukce měří mnohdy 15 mm a více. Prsty ošetřujícího lékaře se také musí do úst pacienta vejít. Co je jednoduché na modelu v laboratoři, nemusí být jednoduché v ústech pacienta. Rozdíl mezi standardním stomatologickým ošetřením a protetickou částí při ošetření implantátem je, že ve druhém případě se korunka musí držet prsty jedné ruky, zatímco dominantní ruka upevňuje protetický šroubek a dotahuje jej momentovým klíčem. Ošetřující lékař musí vzít v úvahu

pacientův dáivý reflex a posoudit svou schopnost pracovat bez přímé vizuální kontroly.

## BIOLOGICKÉ PŘEDPOKLADY

Zdravotní stav pacienta je důležitým předpokladem úspěšného přihojení implantátů. Jak augmentát, tak implantát jsou pro pacienta cizími tělesy. Aby se augmentát stal součástí pacientova alveolárního výběžku, tkáň musí mít dobré krevní zásobení. Jizevnatá, chronicky zanícená [12] či akutně traumatizovaná tkáň nemá dobrou šanci na přihojení implantátu [13]. Chronické zánětlivé procesy čelistní dutiny mají za následek zjizvení Schneiderovy membrány, a tudíž krevní zásobení augmentátu po sinus liftu může být nedostatečné [14].

Cílem tohoto praktického sdělení je pomocí tří kazuistik demonstrovat možnosti ošetření. Ve všech je výsledkem práce funkční korunka upevněná na implantátu. Kazuistiky 1 a 2 se liší použitím augmentátu, ve třetím případě jsme použili krátký implantát s vysokou korunkou bez sinus liftu.

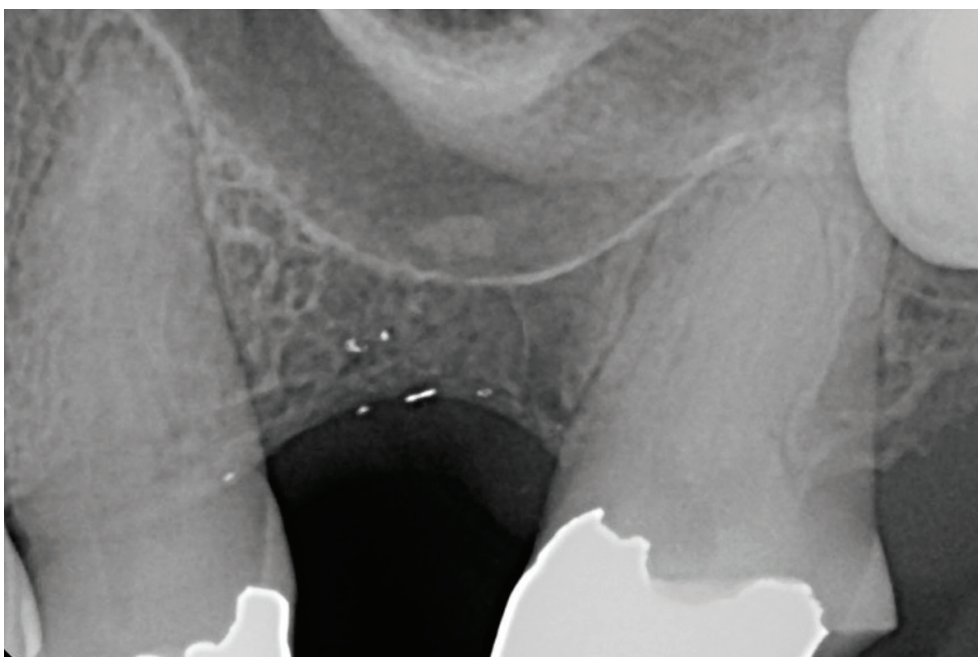
## VLASTNÍ POZOROVÁNÍ

### Kazuistika 1

Provedli jsme implantaci v místě horního levého prvního moláru. Zub 26 byl extrahován před 12 měsíci a alveolární výběžek se zhojil bez augmentace. Na intraorálním rentgenovém snímku (**obr. 1**) je patrné konkávní svažování čelistní dutiny do oblasti

plánované implantace. Výška kosti je 6 mm a byla změřena na předoperační cone-beam computer tomography (CBCT). Naplánovali jsme zavedení subkrestálního implantátu o rozměrech 4 × 9 mm (Argon K3 Pro – Biegen, Germany) a vertikální augmentaci 4 mm (klasifikace S.2 – CCARD). Pro anestezii používáme 4% Septocaine + 1:100 000 epinefrin (Septodont USA, Lancaster, PA), dvě karpule (2 × 1,7 ml). Hodinu před operací má pacient následující premedikaci: amoxicilin 875 mg, dexametazon 12 mg, ibuprofen 600 mg.

Krestální řez jsme vedli středem alveolárního výběžku, plnou tloušťkou mukoperiostálního laloku, dále gingiválním sulkem sousedních zubů tak, že po bukálním a palatálním odklopení laloků jsme je mohli adaptovat ke vhojovacímu válečku. Naplánovali jsme jednofázovou implantaci s okamžitým použitím vhojovacího válečku a provedení krestálního (vnitřního) sinus liftu s mineralizovaným kortiko-kancelózním alografterem. Pilotní vrták měl průměr 2,0 mm a ve velmi pomalých otáčkách (100 ot/min) jsme jej zanořili do hloubky 5 mm. Vztah štolý a dna čelistní dutiny jsme zjistili kontrolním intraorálním RTG snímkem s vrtákem v osteotomii. Dno štolý bylo na kraniální straně kortexu recessus alveolaris, proto jsme mohli rozšířit osteotomii do konečné šířky 4,0 mm. Poté jsme začali pracovat v reverzním, tedy levotočivém režimu s vrtákem Versah (Versah, LLC Jackson, MI, USA) rychlostí 300 otáček za minutu. Osteotomie se nesmí rozšířit a stěny osteotomie musí být zároveň pečlivě



**Obr. 1**  
RTG snímek oblasti chybějícího levého horního prvního moláru před implantací ukazuje konkávní tvar alveolárního recesu čelistní dutiny

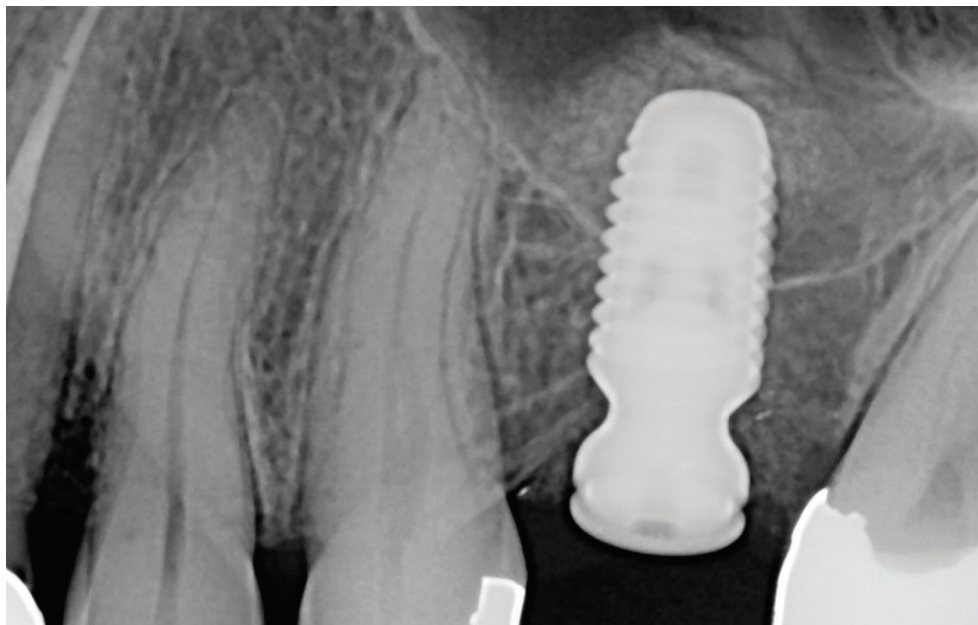
**Fig. 1**  
Radiographic image of the area of the missing left maxillary first molar prior to the implant insertion showing a concave shape of the alveolar recess of the maxillary sinus

**Obr. 2**

RTG snímek ihned po implantaci ukazuje přesně ohraničený radioopakní alograft a implantát zasahující do alveolárního recessu; augmentát má pravidelný tvar kolem apexu implantátu, tudíž můžeme říct, že Schneiderova membrána je intaktní

**Fig. 2**

*Radiographic image immediately post implantation showing the sharply demarcated radioopaque allograft as well as the implant in the alveolar recess; the regular shape of the augmented material around the apex of the implant is a good indication that the Schneiderian membrane is intact*



chlazeny fyziologickým roztokem. Vrták jsme pumpujícím valčkovým pohybem zanořili do osteotomie o 1–2 mm hlouběji. Kontakt vrtáku se stěnami štoly netrval více než sekundu, po které jsme vrták vysunuli, stěny ochladili fyziologickým roztokem a vrták opět v levotočivém směru zanořili do štoly o další jeden milimetr hlouběji. Pokud bychom se nedostali hlouběji, aplikovali bychom větší apikální tlak a tento postup opakovali až do proniknutí přes kortikalis dna čelistní dutiny. Vizualně jsme zkontrolovali celistvost Schneiderovy membrány. Do štoly jsme vložili kortiko-kancelózní alograft Straumann

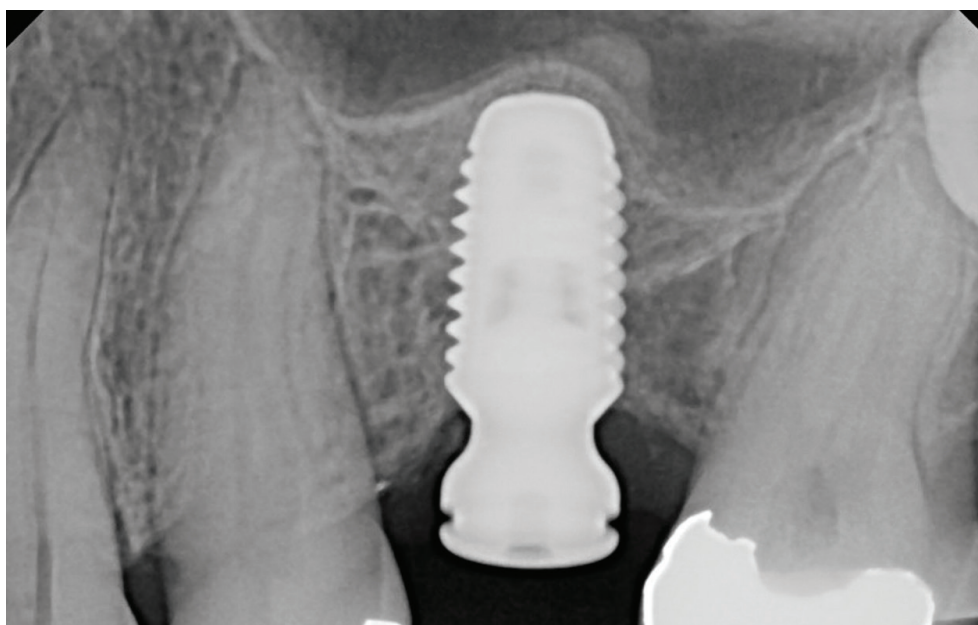
allograft (Institut Straumann AG – Andover, MA-USA) a jemným pumpujícím pohybem vrtáku, opět v obrácených pomalých otáčkách (150 ot/min), jsme materiál sunuli pod membránu. Jakmile byly v osteotomii 2 mm alograftu na výšku, postupovali jsme opět obrácenými otáčkami za neustálého chlazení a stejným postupem prohloubili osteotomii o další 2 mm. Tímto způsobem došlo k nadzvednutí Schneiderovy membrány společně s alograftem. Konečná hloubka štoly před implantací byla 10 mm. Celistvost membrány a alograftu jsme prověřili vizualně i taktálně. Implantát jsme zavedli v pomalých

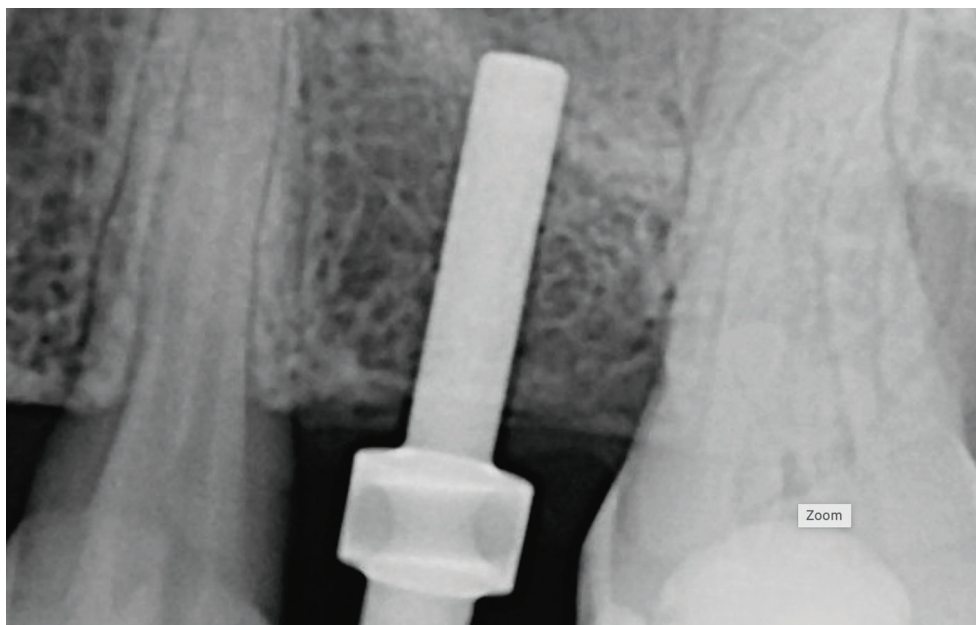
**Obr. 3**

RTG snímek zhojeného implantátu tři měsíce po implantaci vykazující kortikaci kraniální části augmentátu po transalveolárním sinus liftu

**Fig. 3**

*Radiographic image of the healed implant three months post implantation, showing cortication of the cranial portion of the augmented area after the transalveolar sinus lift*



**Obr. 4**

RTG snímek svažujícího dna alveolárního recesu před zavedením implantátu a provedením sinus liftu bez alograftu

**Fig. 4**

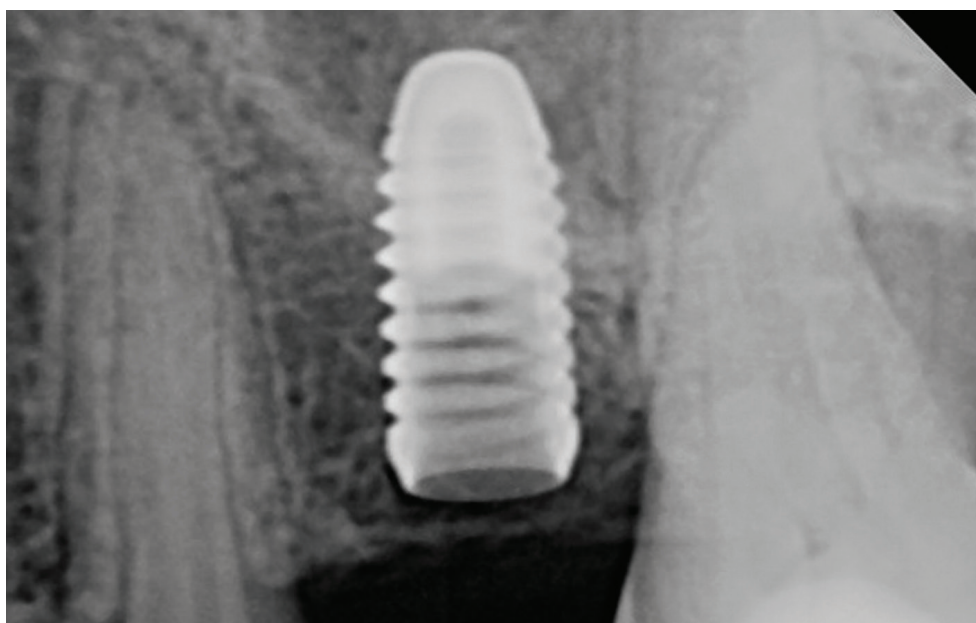
Radiographic image of the slanted alveolar recess of the maxillary sinus prior to sinus lift without allograft

otáčkách (30 ot/min) bez chlazení, a to pouze do maximálního povoleného točivého momentu, který je stanoven výrobcem implantátu na 45 Ncm. Následovala rentgenová verifikace pozice implantátu (**obr. 2**), rezonanční frekvenční analýza (RFA) stability implantátu, která naměřila hodnotu implant stability quotient (ISQ) 75, upevnění vhojovacího válečku a sutura teflonovým vláknem (Monotex 4-0 PTFE, Henry Schein inc., Melville, NY, USA).

Vzhledem k tomu, že používáme mineralizovaný alograft, můžeme prověřit celistvost membrány nepřímo pomocí CBCT. Na CBCT

skenu vidíme, že alograft je soustředěn pouze v bezprostředním okolí implantátu, a nikoli roztroušen po dnu čelistní dutiny. Pacient odchází domů s medikací: amoxicilin 875 mg po 12 hodinách na sedm dnů, dále perorální glukokortikoid Decadron (dexamethasone) 8 mg následující den a 4 mg za 48 hodin od operace a ibuprofen 600 mg po šesti hodinách na tři dny a dále podle potřeby při bolesti. Stehy jsme odstranili 14. den od výkonu a vhojovací váleček zkontrolovali za tři měsíce.

Během kontroly jsme provedli RFA, která potvrdila ISQ hodnotu 84. Implantát jsme

**Obr. 5**

RTG verifikace pozice implantátu ihned po implantaci bez přidání alograftu. Schneiderova membrána je nadzdvížena oblým hrotem implantátu

**Fig. 5**

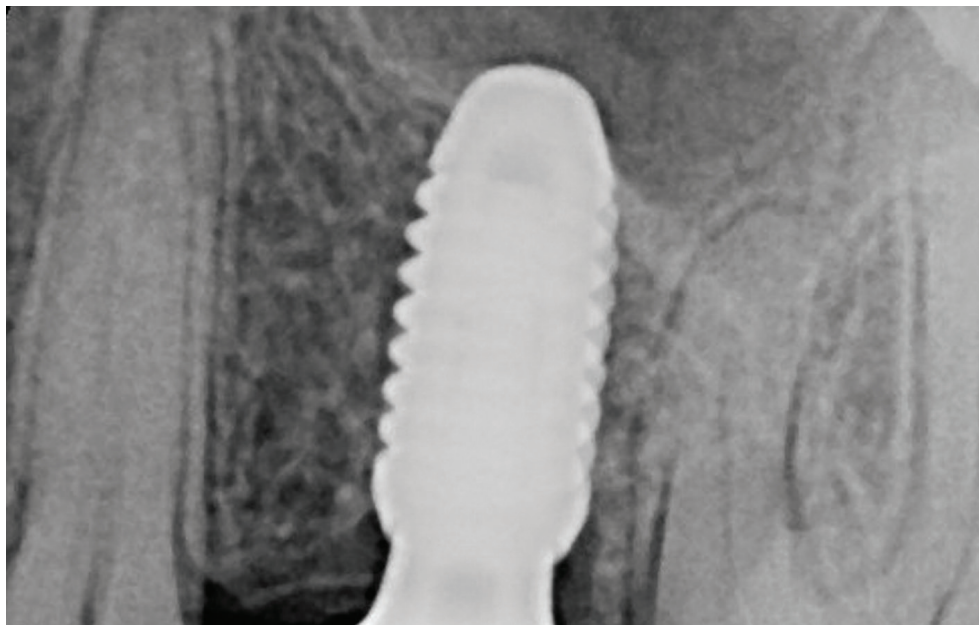
Radiographic verification of the implant position without adding of the allograft material. The Schneiderian membrane is lifted by the blunt apex of the implant

**Obr. 6**

Kontrolní RTG snímek po třech letech od implantace ukazuje apex implantátu a kortikaci recessus alveolaris

**Fig. 6**

Three-years post-op radiograph showing tip of the implant embedded through cortex of alveolar recess



také zkontrolovali radiograficky (**obr. 3**). Zde je patrné uspokojivé hojení kaudální i koronální části alveolárního výběžku, což svědčí o dobré regeneraci kostní tkáně a integraci alograftu okolo implantátu.

**Kazuistika 2**

V druhém případě (zub 25) jsme provedli transkrestální sinus lift podle stejného protokolu, jen bez použití alograftu. Nadzvednutí Schneiderovy membrány bylo provedeno apexem vlastního implantátu. Celistvost membrány před implantací byla prověřena vizuálně. Na intraorálních RTG snímcích

(**obr. 4, 5**) si můžeme všimnout, že kortikalis v koronální oblasti alveolárního výběžku a v okolí apexu implantátu chybí. Lze jen spekulovat, zda byla membrána intaktní, pokrývala povrch implantátu, či byla perforována a apex implantátu byl obnažen v čelistní dutině (**obr. 6**). V běžné praxi nelze klinicky odlišit, zda apex implantátu nadzvedl Schneiderovu membránu, nebo tuto membránu perforoval.

**Kazuistika 3**

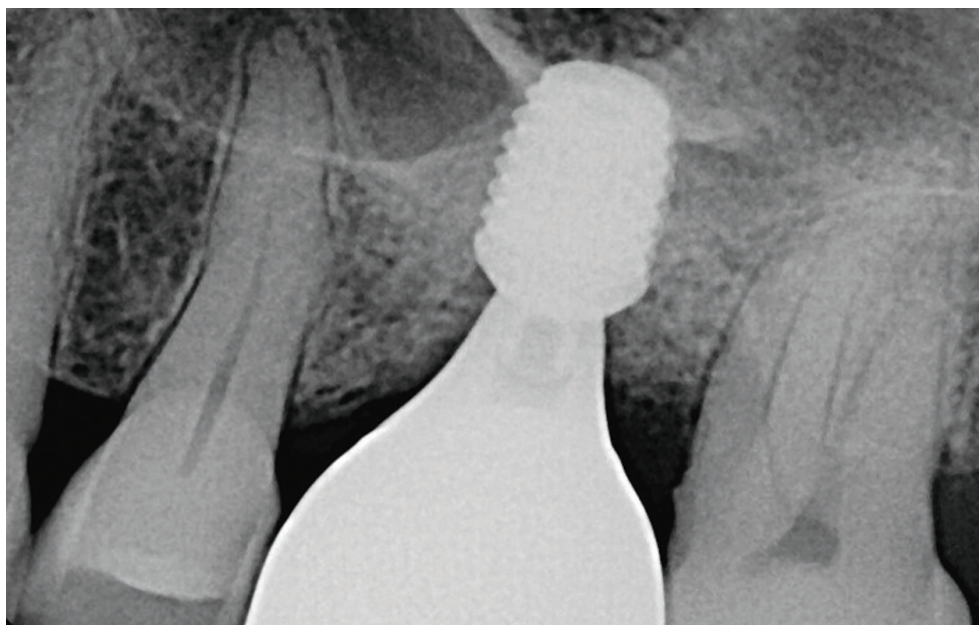
Při ošetření třetího pacienta jsme se rozhodli zavést implantát klasickou metodou –

**Obr. 7**

Kontrolní RTG snímek tři roky po implantaci krátkého implantátu nevykazuje žádné změny alveolárního výběžku v těsné blízkosti krátkého implantátu

**Fig. 7**

Three-years post-op radiograph showing no changes of the alveolar process in the close proximity to the short implant



bez provedení sinus liftu. Zavedli jsme krátký implantát Argon K3 Pro Short (Argon AG, Biegen, Germany) 5,5 mm × 4 mm inzertovaný 1 mm subkrestálně. Po třech měsících jsme zhotovili korunku fixovanou šroubkem. Z intraorálního RTG snímku je patrné, že poměr korunky k implantátu je přibližně 2,5:1. Kontrolní snímek zhotovený tři roky po ošetření (**obr. 7**) prokazuje zhojený alveolární výběžek v bezprostředním okolí implantátu.

## DISKUSE

Problematika implantace v subantrálním úseku je jak chirurgická, tak protetická. Anatomická situace, různě vyvinutá čelistní dutina, ale také pacientův dávkový reflex a schopnost otevřít ústa jsou faktory ovlivňující provedení implantace.

Při implantaci v subantrální oblasti literatura nenabízí návod, kterou z dostupných metod implantace a augmentace použít. Pokud nemůžeme použít standardní implantát kvůli nedostatečným rozměrům alveolárního výběžku, musí si implantolog vybrat ze čtyř možností:

1. Laterální přístup k sinus liftu, kde po osteotomii bukální části alveolárního výběžku maxilly pronikneme do recessus alveolaris, nadzvedneme výstelku maxilární dutiny a do tohoto nově vzniklého prostoru uložíme augmentát. Po 4–8měsíční době hojení zavedeme implantát.
2. Krestální sinus lift, kde zavedeme implantát po nepřímém nadzvednutí Schneiderovy membrány augmentátem či implantátem.
3. Implantace „krátkého“ implantátu, (4,5–8 mm) bez alterace sliznice čelistní dutiny.
4. Horizontální, vertikální či kombinovaná augmentace alveolárního výběžku.

I když je augmentace recessus maxillaris laterálním přístupem velmi spolehlivě ošetřena, je její použití na ústupu kvůli technické náročnosti a morbiditě výkonu. Krestální sinus lift získává na popularitě díky vyšší dostupnosti 3D zobrazovacích metod. Krátké implantáty lze použít v situacích, kde je dostatečně široký alveolární výběžek, a odpadá tak nutnost augmentace, či v situacích, kde je sliznice čelistní dutiny postižena chronickým patologickým procesem. S horizontální augmentací alveolárního výběžku se v postranním úseku maxilly příliš nesetkáváme, což ale neznamená, že tento výkon nemá v repertoáru chirurga místo.

K transalveolárnímu sinus liftu se tradičně používají osteotomy s kladívkem. U nově propagovaných vrtáků Versah používaných v levotočivém směru odpadá nutnost práce s kladívkem, což je z hlediska komfortu pro pacienta přínosem. Na zvážení je použití tohoto vrtáku ve dvou indikacích. První je nadzvednutí výstelky maxilárního sinu, jak jsme viděli v prvních dvou kazuistikách a druhou je tzv. denzifikace štolky před zavedením implantátu.

Pokud jde o první úkon, provedené studie dokazují, že vrtáky Versah se dají úspěšně použít k provedení uzavřeného sinus liftu během implantace u alveolárních výběžků, kde potřeba augmentace k dosažení implantace v recessus alveolaris je 1–3 mm (CCARD klasifikace S.1). Tím mohou nahradit transkrestální lift s použitím osteotomů a kladívka.

U denzifikace je problematika poněkud složitější. To, že lokálně a dočasně denzitu změníme mechanickou cestou, neznamená, že změna je trvalá. Dostupné studie podporující osseodenzifikaci jsou ve velké většině provedeny na zvířecích modelech a mají sklon ke generalizaci výsledků pro klinickou praxi [15]. Pro eventuální doporučení osseodenzifikace jako metody, která by pozitivně ovlivnila životnost implantátu, by byly třeba příznivé výsledky dlouhodobých klinických studií, které v současné době chybí.

## ZÁVĚR

Problematika implantace v zadní části maxilly je komplikována postextrakční extenzí maxilárního sinu. Ztracená výška alveolárního výběžku se dá nahradit zvětšením výšky suprakonstrukce. Během implantace je možno použít adjunktních chirurgických metod, jako je krestální sinus lift. Přítomnost augmentátu není z hlediska dlouhodobé životnosti implantátu rozhodující. Pokud nemáme dostatečně vysoký alveolární výběžek pro standardní implantát, je možno použít implantáty o délce menší než 8 mm, tzv. krátké implantáty, bez nutnosti alterace Schneiderovy membrány. Ze současné literatury vyplývá, že žádná ze zmíněných metod ošetření nedosahuje statisticky signifikantních výhod. Výběr metody nejvhodnější pro konkrétního pacienta tedy záleží na schopnostech chirurga, protetika, ale i na spolupráci pacienta.

**MUDr. et MUDr. Jan Bublík**

3715 Weston Ave  
Weston, WI 54476, USA  
e-mail: Jan.bublik@gmail.com

## LITERATURA

**1. Conrad HJ, Jung J, Barczak M, Basu S, Seong WJ.**

Retrospective cohort study of the predictors of implant failure in the posterior maxilla. *Int J Oral Maxillofac Implants.* 2011; 26(1): 154–162.

**2. Huynh-Ba G, Friedberg JR, Vogiatzi D, Ioannidou E.**

Implant failure predictors in the posterior maxilla: a retrospective study of 273 consecutive implants. *J Periodontol.* 2008; 79(12): 2256–61. doi: 10.1902/jop.2008.070602

**3. Cologne Classification of Alveolar Ridge Defects**

(CCARD) 8th European Consensus Conference of BDIZ EDI, 2013 February, European Association of Dental Implantologists.

**4. Mish CE.**

Contemporary implant dentistry. 3th ed. Mosby; Elsevier; 2008, 134–140.

**5. Norton MR.**

The influence of low insertion torque on primary stability, implant survival, and maintenance of marginal bone levels: a closed-cohort prospective study. *Int J Oral Maxillofac Implants.* 2017; 32(4): 849–857. doi: 10.11607/jomi.5889

**6. Fan T, Li Y, Deng WW, Wu T, Zhang W.**

Short implants (5 to 8 mm) versus longer implants (>8 mm) with sinus lifting in atrophic posterior maxilla: a meta-analysis of RCTs. *Clin Implant Dent Relat Res.* 2017; 19(1): 207–215. doi: 10.1111/cid.12432.

**7. Chaware SH, Thakare V, Chaudhary R, Jankar A, Thakkar S, Borse S.**

The rehabilitation of posterior atrophic maxilla by using the graftless option of short implant versus conventional long implant with sinus graft: A systematic review and meta-analysis of randomized controlled clinical trial. *J Indian Prosthodont Soc.* 2021; 21(1): 28–44. doi: 10.4103/jips.jips\_400\_20

**8. Mish CE.**

Contemporary implant dentistry. 3th ed. Mosby; Elsevier; 2008, 68.

**9. Pellizzer EP, Marcela de Luna Gomes J, Araújo Lemos CA, Minatel L, Justino de Oliveira Limírio JP, Dantas de Moraes SL.**

The influence of crown-to-implant ratio in single crowns on clinical outcomes: A systematic review and meta-analysis. *J Prosthet Dent.* 2021; 126(4): 497–502. doi: 10.1016/j.prosdent.2020.06.010

**10. Tang Y, Yu H, Wang J, Gao M, Qiu L.**

Influence of crown-to-implant ratio and different prosthetic designs on the clinical conditions of short implants in posterior regions: A 4-year retrospective clinical and radiographic study. *Clin Implant Dent Relat Res.* 2020; 22(1): 119–127. doi: 10.1111/cid.12881

**11. Ravidà A, Barootchi S, Alkanderi A,**

**Tavelli L, Suárez-López Del Amo F.** The effect of crown-to-implant ratio on the clinical outcomes of dental implants: a systematic review. *Int J Oral Maxillofac Implants.* 2019; 34(5): 1121–1131. doi: 10.11607/jomi.7355

**12. Zhou W, Han C, Li D, Li Y, Song Y, Zhao Y.**

Endodontic treatment of teeth induces retrograde peri-implantitis. *Clin Oral Implants Res.* 2009; 20(12): 1326–1332. doi: 10.1111/j.1600-0501.2009.01752.x

**13. Moreno Vazquez JC,**

**Gonzalez de Rivera AS, Gil HS, Mifsut RS.** Complication rate in 200 consecutive sinus lift procedures: guidelines for prevention and treatment. *J Oral Maxillofac Surg.* 2014; 72(5): 892–901. doi: 10.1016/j.joms.2013.11.023

**14. Patel NA, Ferguson BJ.**

Odontogenic sinusitis: an ancient but under-appreciated cause of maxillary sinusitis. *Curr Opin Otolaryngol Head Neck Surg.* 2012; 20(1): 24–8. doi: 10.1097/MOO.0b013e32834e62ed

**15. Elsayyad AA, Osman RB.**

Osseodensification in implant dentistry: A critical review of the literature. *Implant Dent.* 2019; 28(3): 306–312. doi: 10.1097/ID.0000000000000884

DENTIST+ 

— Špičkový stomatologický software prověřený profesionály

## Proč DENTIST+ právě ve vaší ordinaci?

- přehledný grafický zubní i dentální kříž
- možnost privátních plateb
- přehledná kartotéka pacientů
- objednávání pacientů vždy pod kontrolou
- edukační motivační zprávy pro pacienty z vyšetření
- snadné vyúčtování zdravotní péče na zdravotní pojišťovny
- snadná a intuitivní obsluha
- bodové měření hloubky chobotů, recese, viklavosti a indexů PBI, CPITN, API, BOP, IBI
- pohyb financí v ordinaci pod kontrolou

## a je toho mnohem víc...

- podpora při antigenním testování a zjištění stavu očkování pacienta proti COVID-19
- vystavování eReceptu zcela zdarma
- přehledné statistiky za vybraná období
- možnost propojení se zdravotnickými přístroji (RTG)
- podpora číselníku s mezizubními kartáčky (CURAPROX, TePe)
- lety a zákaznicky ověřený software
- kvalitní servisní zázemí
- styk se zubní laboratoří

Synchronizing Healthcare

