

ZKUŠENOSTI S LÉČBOU ODONTOGENNÍCH KERATOCYST

Původní práce, retrospektivní studie

ODONTOGENIC KERATOCYSTS TREATMENT – OUR EXPERIENCE

Original article, retrospective study

Fabián J.¹, Pazdera J.¹, Kolář Z.²

¹Klinika ústní, čelistní a obličejové chirurgie, Lékařská fakulta Univerzity Palackého a Fakultní nemocnice, Olomouc

²Ústav klinické a molekulární patologie, Lékařská fakulta Univerzity Palackého a Fakultní nemocnice, Olomouc

SOUHRN

Úvod: Odontogenní keratocysty (OKC) jsou stále častou klinicko-patologickou jednotkou, která je specifická pro své lokálně agresivní projevy. Jejich růst je v antero-posteriorním směru, a proto dlouho zůstávaly skryté. V dnešní době zlatého standardu ortopantomogramu již není diagnostika těchto cystických lézí obtížná. Pro jejich časté pooperační recidivy zůstává obtížná volba správné terapie. V této retrospektivní studii autoři porovnávají možnosti operačních modalit a jejich úspěšnost.

Metodika: Do souboru bylo zařazeno celkem 62 pacientů s nově diagnostikovými nebo recidivujícími OKC čelistních kostí. Všechny klinické případy byly operovány na Klinice ústní, čelistní a obličejové chirurgie LF a FN Olomouc. V letech 2000–2019 bylo operováno celkem 77 keratocystických lézí, a to v lokální i celkové anestezii. Pacienti byli rozděleni do skupin podle typu OKC, podle solitární a mnohočetné cystické léze. Do studie byli zařazeni pacienti s Gorlinovým-Goltzovým syndromem, kteří měli potvrzenou mutaci genu *PTCH* (*Patched 1* je gen, který kóduje protein).

Výsledky: U 62 pacientů bylo provedeno celkem 98 operací odontogenních keratocyst. Šestnáct případů bylo řešeno v lokální anestezii a 82 bylo operováno v celkové anestezii. Tyto léze byly svým výskytem nepatrně častější u žen. Nejvyšší frekvence výskytu pacientů byla zaznamenána ve druhém a šestém věkovém deceniu. Nejčastější lokalizací výskytu OKC byla v 68 % oblast úhlu a větve mandibuly. Z jedné čtvrtiny byla diagnostika zaměřena do oblasti maxilly a zbývajících šest procent připadalo na frontální oblast mandibuly. Solitární cystické léze se vyskytly u 50 pacientů. U dvanácti zbylých byly léze vícečetné. Provedeným genetickým vyšetřením mutace *PTCH* genu byl potvrzen Gorlinův-Goltzův syndrom u osmi pacientů. Z celkového počtu 98 operací byla u 38 pacientů provedena prostá cystektomie. Jednalo se o primární záchyt OKC s verifikací pooperačně histologickým vyšetřením. Z toho u 18 pacientů (49 %) bylo nutné provedení reoperace pro recidivy. Druhá nejčastější operační modalita je cystektomie s použitím Carnoyova roztoku, která byla vykonána u 51 operací. Pooperační recidivy byly pozorovány v 11 případech (22 %).

U tří pacientů ošetřených fenestrací s odloženou cystektomií došlo v průběhu dalších šesti až devíti měsíců k výrazné redukci objemu cysty. S odstupem 15 až 72 měsíců po odložené cystektomii se recidiva již neobjevila. Cystektomie s aplikací augmentačního materiálu se z celkového počtu pěti operací zkomplikovala jedinou recidivou (20 %). U dvou nemocných bylo nutné vzhledem k opakovaným pooperačním recidivám provést parciální resekci mandibuly s využitím titanové rekonstrukční dlahy, popřípadě kostního štěpu. Oba výkony proběhly bez komplikací.

Závěr: Optimální terapeutický postup není v případě těchto lézí s konečnou platností stanoven. Nutný je individuální přístup; pacient by měl být seznámen s rizikem pooperačních relapsů a dlouhodobě dispenzarizován.

Klíčová slova: odontogenní keratocysty, cystektomie, Carnoyův roztok, marsupializace

SUMMARY

Introduction: Odontogenic keratocystics are benign intraosseous lesions. They are characterised by an local aggressive behaviour. Expansion is in anterior-posterior direction. This lesions were hidden for a long time. Orthopantomogram is gold standard examination, so nowadays diagnostics is not so difficult. But still there is relatively high recurrence rate and the choice of operation method is not definite. In this retrospective study is presented treatment modalities and success rate.

Methods: In this retrospective study 62 patients are presented. This lesions were treated from 2000 to 2019 on Department of Oral and Maxillofacial Surgery in Faculty Hospital Olomouc. In this period 77 new and recurrence lesions of OKC were reported. This lesions were treated in local and general anaesthesia. OKC lesions are divided in several modalities: unilocular and multilocular and syndromic cysts. In this study, eight patients were treated with Gorlin-Goltz's syndrome. Mutation of gen *PTCH* has been confirmed.

Result: Altogether 98 operations were carried out during nine years. Together 62 patients were treated.

In local anaesthesia were treated 16 cases, in general anaesthesia 82 cases. The number of male and female was approximately same. Majority of cystic lesions (57 cases = 74%) occurred in lower jaw. Localization in lower jaw was majority in angle and branch of mandible. (52 cases = 68%). More frequency on the right. five cysts (6%) were occurred in frontal part of lower jaw. In maxilla, there were 20 cases (26%) of odontogenic keratocysts. Most number of OKC were diagnosed in second and sixth aged decade. Solitary OKC occurred in 50 patients; eight patients with multiple OKC were genetic treated with confirmed Gorlin-Goltz syndrome. In one patient, seven years after first operation of OKC was malignancy on odontogenic carcinoma, 22 patients (35.5%) were

reoperated for after surgery relaps. In relation between localization, postoperated relaps, authors compare succes of various operating methods (marsupialization, enucleation, enucleation with Carnoy's solution, enucleation with augmentative methods, resection with and without free flap).

Conclusion: The choice of the treatment has always been difficult. And correct treatment modality is not complete. Patients should know various operation modalities, risk of recurrence and recommendation for long term dispenzarization.

Key words: odontogenic keratocyst, cystectomy, Carnoy's solution, marsupialization

Fabián J, Pazdera J, Kolář Z.

Zkušenosti s léčbou odontogenních keratocyst.

Čes stomatol Prakt zubní lék. 2021; 121(2): 35–40. doi: 10.51479/cspzl.2021.005

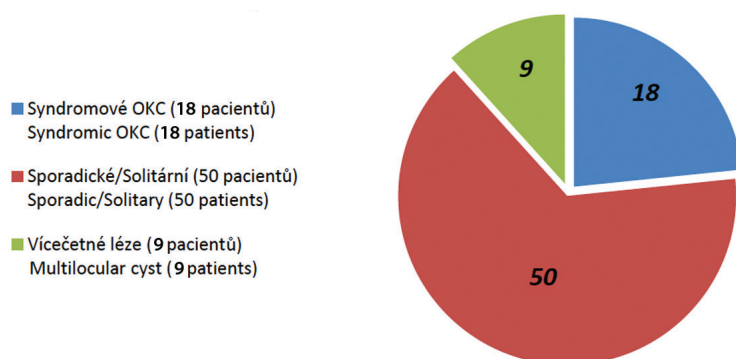
ÚVOD

Odontogenní keratocysty (OKC) jsou samostatnou klinickou jednotkou s charakteristickou mikroskopickou strukturou a klinickým chováním. Vznikají proliferací epitelových zbytků zárodečné dentální lišty. Kritéria histopatologické klasifikace stanovili Pindborg a Hansen v roce 1963 [1]. Od jiných čelistních cyst se OKC liší zejména svým agresivním chováním, podmíněným vysokou mitotickou aktivitou buněk bazální vrstvy tenké vazivové výstelky složené z vrstvy pěti až osmi buněk dlaždicového epitelu. Vysoká tendence k pooperačním recidivám se vysvětluje výskytem dceřiných cyst uložených mimo základní cystickou dutinu. Výsledkem je ne zcela předvídatelné biologické chování a vysoká pravděpodobnost výskytu pooperačních recidiv – podle některých zdrojů až v 60 % [2]. Zmíněné vlastnosti odontogenních keratocyst vedly WHO v letech 2005–2017 k dočasné změně jejich klasifikace a zařazení mezi

benigní odontogenní tumory [3, 4]. V souvislosti s mnohočetným výskytem OKC je nutné uvažovat o manifestaci Gorlinova-Goltzova syndromu (Nevoid basal cell carcinoma syndrom, NBCCS). Jedná se o autosomálně dominantní dědičné onemocnění s vysokou penetrací a variabilní expresivitou. Ve 35–50 % případů jde o nové genové mutace. Mutace genu Gorlinova-Goltzova syndromu je lokalizována na devátém chromozomu a je označována genem *PTCH* (*Patched 1* je gen, který kóduje protein). V předložené práci jsou demonstrovány zkušenosti s léčbou sestavy 62 pacientů léčených pro 77 odontogenních keratocyst (OKC) na Klinice ústní, čelistní a obličejové chirurgie LF a FN Olomouc v letech 2000–2019.

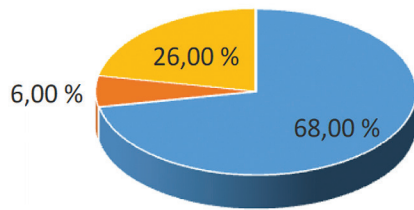
MATERIÁL A METODIKA

Na klinice bylo ošetřeno v letech 2000 až 2019 celkem 62 pacientů s nově diagnostikovanými nebo recidivujícími OKC čelistních kostí. Celkem bylo operováno 77 keratocystických lézí (**graf 1**). U většiny nově diagnostikovaných případů se jednalo o asymptomatické kostní cysty náhodně zjištěné na ortopantomogramu. V sestavě pacientů převládaly ženy, 28 mužů ku 34 ženám. Většina cyst se vyskytovala v oblasti dolní čelisti (57 případů = 74 %). Predilekční lokalizací byly úhel a větve mandibuly (52 případů = 68 %) s vyšším výskytem vpravo. Pět cyst (6 %) se manifestovalo ve frontálních partiích těla mandibuly. V oblasti horní čelisti bylo diagnostikováno 20 keratocyst (26 %) (**graf 2**). **Graf 3** uvádí distribuce pacientů podle věku. Nejvyšší frekvence výskytu byla zaznamenána



Graf 1 Celkový počet cystických lézí

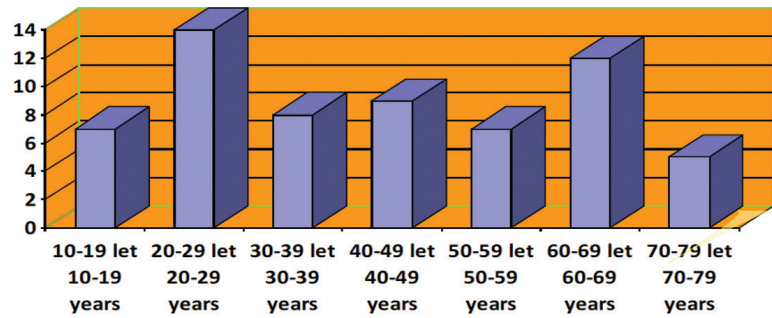
Graph 1 Complete number of OKC



Graf 2 Lokalizace cystických lézí
Graph 2 Localization of cystic lesions

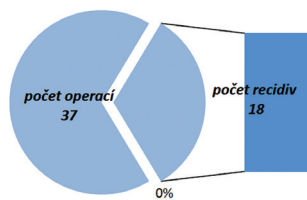
u osob ve druhém a šestém věkovém dekadu. Solitární cystické léze se vyskytly u 50 pacientů. U osmnácti z nich došlo k pooperačním recidivám s nutností opětovného operačního řešení. U osmi pacientů byl Gorlinův-Goltzův syndrom potvrzen genetickým vyšetřením. U většiny z nich byly kromě OKC postupně excidovány také mnohočetné kožní bazaliomy v obličeji, vlasaté části hlavy a na krku.

Základním terapeutickým postupem, který byl použit ve většině případů, byla enukleace cystické léze z intraorálního přístupu vykonaná v injekční nebo celkové anestezii s ohledem na objem léze a stáří pacienta. Operační preparáty byly standardním způsobem vyšetřeny Ústavem patologie LF a FN UP. Pokud histopatologické vyšetření potvrdilo diagnózu OKC, byli pacienti informováni o riziku pooperační recidivy onemocnění a zařazeni do dispenzární péče. V rámci dispenzarizace byli nemocní dvakrát ročně ambulantně klinicky vyšetřeni. Na ortopantomogramy čelistních kostí byli pacienti zváni jedenkrát ročně. U 18 nemocných s pooperačními recidivami OKC byl chirurgický přístup modifikován. Po odstranění obsahu cystalie a exstirpaci cystické výstelky byl do zbytkové kostní dutiny aplikován po dobu 120 sekund leptavý Carnoyův roztok (směs alkoholu, kyseliny octové a chloroformu) na mulovém tamponu (**graf 4**). Poté byly stěny kostní dutiny znovu vizuálně revidovány a byly odstraněny případné zbytky cystického vaku. Fenestrace cystické dutiny s dlouhodobou drenáží do

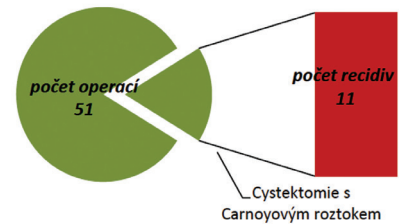


Graf 3 Věkové rozložení pacientů
Graph 3 Age distribution of patients

úst byla vykonána u tří pacientů. U dvou pacientů s opakovanými pooperačními recidivami bylo nutno provést parciální resekci větve a úhlu mandibuly s náhradou rekonstrukční dlahou, a to u jednoho pacienta bez kostního štěpu (**obr. 1**), u dalšího s náhradou volnou fibulou (**obr. 2**).



Graf 4A Provedené cystektomie
Graph 4A Cystectomies



Graf 4B Cystektomie s Carnoyovým roztokem
Graph 4B Cystectomy with Carnoy's solution

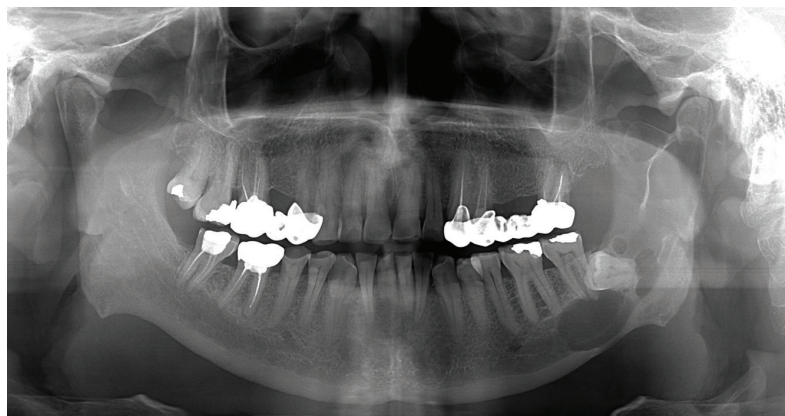
VÝSLEDKY

Na našem pracovišti bylo u 62 pacientů provedeno celkem 98 operací odontogenních keratocyst. V lokální anestezii bylo řešeno 16 případů, 82 bylo operováno v celkové anestezii. Tyto léze byly svým výskytem nepatrně častější u žen. V **tabulce 1** je vyznačen počet operačních metod a výskyt pooperačních recidiv u jednotlivých modalit. Z celkového počtu 98 operací byla provedena prostá cystektomie u 38 pacientů.

Tab. 1 Počet operačních metod a výskyt pooperačních recidiv u jednotlivých modalit

Tab. 1 Number of surgical methods and incidence of postoperative recurrences in individual modalities

Operační metody	Počet operací	Pooperační recidivy
Cystektomie	37	18 (49 %)
Cystektomie s použitím Carnoyova roztoku	51	11 (22 %)
Fenestrace s odloženou cystektomií	3	0
Cystektomie s aplikací augmentačního materiálu	5	1 (20 %)
Resekce čelisti s náhradou	1	0
Resekce čelisti bez náhrady	1	0



Obr. 1A
Multilokunární cystická léze před primární operací

Fig. 1A
Multilocular cyst before first operation

Jednalo se o primární záchyt OKC s verifikací pooperačně histologickým vyšetřením. Z toho u 18 pacientů (49 %) bylo nutné provést reoperaci pro recidivy. Druhá nejčastější operační modalita, cystektomie s použitím Carnoyova roztoku, byla užitá u 51 operací (**graf 4**). Pooperační recidivy byly pozorovány v 11 případech (22 %). U tří pacientů ošetřených fenestrací s odloženou cystektomií došlo v průběhu šesti až devíti měsíců k výrazné redukci objemu cesty. S odstupem 15–72 měsíců po odložené cystektomii se neobjevila recidiva. Cystektomie s aplikací augmentačního materiálu z celkového počtu pěti operací byla komplikována jedinou recidivou (20 %). U dvou nemocných bylo nutné vzhledem k opakovaným pooperačním recidivám provést parciální resekci mandibuly s využitím titanové rekonstrukční dlahy anebo kostního štěpu. Oba výkony proběhly bez komplikací.

DISKUSE

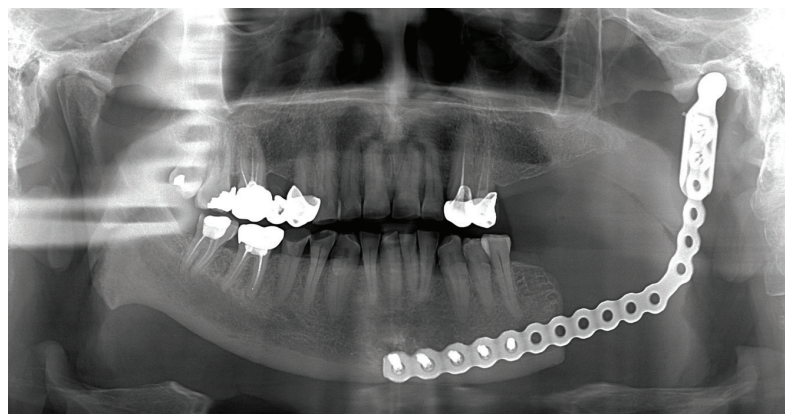
Odontogenní keratocysty rostou velmi často asymptoticky, v anteroposteriorní dimenzi, často s vazbou na neprořezané zuby – nejčastěji třetí moláry (možnost záměny s folikulárními cystami). Často bývají náhod-

ným nálezem na ortopantomogramu zhotoveném z jiných indikací. Objemné léze na sebe mohou upozornit dislokací nebo viklavostí zubu, zánětlivou atakou [5, 6]. Nejčastější výskyt byl zaznamenán u mladších jedinců ve druhé věkové dekádě, následně pak v šesté životní dekádě (**graf 3**). Na rentgenogramu se OKC jeví jako dobře ohraničené projasnění s jemnými radioopáknými okraji (**obr. 3**). Multifokální manifestace bývá poměrně častá, zejména u syndromových lézí. Poměrně tenká výstelka OKC tvořená vrstevnatým dlaždicovým epitelem je složena zpravidla z šesti až deseti vrstev s typickým palisádovitým uspořádáním bazální buněčné vrstvy. Směrem do lumina je povrch výstelky nerovný, zvrásněný, se známkami parakeratózy a ložisky ortokeratinu. V pojivové tkáni pouzdra bývají přítomny satelitní mikrocysty. Vzácnější „ortokeratinizovaná odontogenní cista“ je považována za méně agresivní, s nižší tendencí k pooperačním recidivám a bez vztahu ke Gorlinovu-Goltzovu syndromu. Bazální vrstva epitelu je plošší, povrch směrem do lumina hladký. V diagnostické rozvaze je třeba odlišit OKC od folikulární cesty, ameloblastomu, ameloblastického fibromu nebo jiného, vzácnějšího odontogenního tumoru. U mladších pacientů přichází v úvahu ještě centrální obrovskobuněčný granulom nebo idiopatická kostní dutina. V souvislosti s biologickým chováním odontogenních keratocyt jsme se v minulosti zabývali také imunohistochemickou analýzou epiteliálních buněčných markerů v OKC [1, 7]. Dospělo se k závěru, že fenotyp OKC se liší od radikulárních i folikulárních cyst širším spektrem apoptózy a exprese proteinu vázaného na buněčný cyklus, kde dominuje vyšší exprese *Bcl-2*, *Bax*, *p27*, *Kipl* a *c-erbB-2*, nižší proliferace v bazální vrstvě, a naopak vyšší proliferace v suprabazální buněčné vrstvě. Vzájemně odlišný je také fenotyp syndromových a sporadických OKC.

Terapie odontogenních keratocyst je vždy chirurgická. Nejčastějším terapeutickým výkonem je cystektomie s následným histopatologickým vyšetřením operačního preparátu. Cystostomie, případně fenestrace cystické dutiny s odloženou exstirpací je indikována u extrémně objemných lézí. Z terapeutického hlediska je velmi nepříjemná zejména vysoká tendence OKC k pooperačním recidivám. Tato vlastnost keratocyst není zcela objasněna. S ohledem na velmi tenké křehké pouzdro cesty může být příčinou neúplné odstranění cystického vaku. Další příčinou mohou být perzistující mikroskopické zbytky dentální lišty nebo drobné

Obr. 1B
Stav po resekci čelisti s náhradou pomocí rekonstrukční titanové dlahy

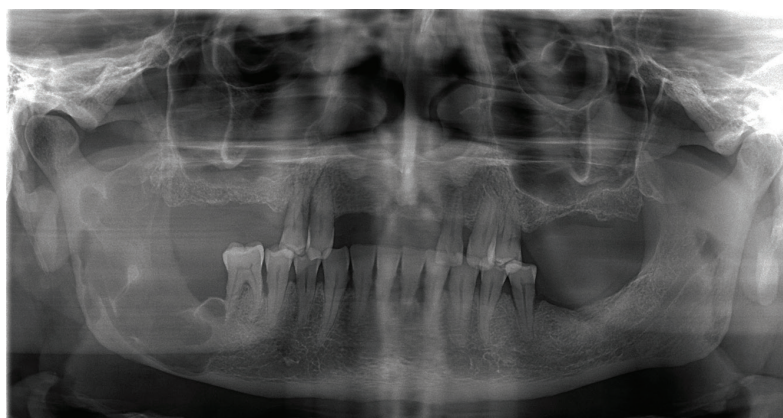
Fig. 1B
Result after resection of the jaw with reconstruction with titan splint



satelitní cysty v přilehlé kostní tkáni. Jistou roli mohou hrát také biologické vlastnosti buněk cystického epitelu, zejména mitotický index a produkce faktorů indukujících kostní resorpci.

V pooperační dispenzarizaci je třeba se zaměřit zejména na depistáž recidiv. Je třeba mít na paměti, že tendence k pooperačním recidivám je vyšší u multifokálních OKC než u solitárních lézí. V těchto případech je třeba pomýšlet na klinickou manifestaci Gorlina-Goltzova syndromu a zajistit nemocným genetické vyšetření. Z klinického hlediska zůstává problémem komplikovaného hojení objemných pooperačních kostních defektů jejich prolongovaná osifikace a v případě OKC také vysoké procento pooperačních recidiv s určitým, byť malým rizikem maligního zvratu. Detailní analýzu současných metod léčby OKC prozkoumali například Blanas a kol. [8]. S ohledem na vysokou tendenci k pooperačním recidivám OKC po jejich prosté enukleaci je snaha operační výkon nějakým způsobem modifikovat. Patrně nejstarší metodou je aplikace silně leptavého Carnoyova roztoku do zbytkové kostní dutiny s cílem eliminovat potenciální zdroje případných recidiv. Metoda použitá poprvé Culterem a Zollingerem v roce 1933 pravděpodobnost pooperačních recidiv snižuje, ale zcela nevylučuje [4]. Zajímavé srovnání různých modifikací operačních metod pozorovali čínští autoři, kteří publikovali zkušenosti s léčením sestavy 489 pacientů s OKC v průběhu 37 let [9]. Po prosté enukleaci cysty zaznamenali pooperační recidivy u 18 % případů, u modifikovaných exstirpací s využitím Carnoyova roztoku v šesti procentech případů. Naproti tomu u 52 pacientů s objemnými lézemi, které ošetřili fenestrací cystické dutiny s odloženou exstirpací, nedošlo k pooperační recidivě.

Z hlediska prevence recidiv je samozřejmě nejspolehlivější radikální resekce postižené části čelisti s následnou rekonstrukcí kostním štěpem. Tato metoda je ale jen stěží použitelná u multifokálních lézí, které jsou součástí klinické manifestace Gorlina-Goltzova syndromu. Další z možných cest by byla augmentace zbytkové kostní dutiny vhodným biologickým nebo alogenním materiálem. Požadavky na vlastnosti takového materiálu definovali Sailer kol. [10]. Použitý materiál musí mít osteoinduktivní účinek, být biokompatibilní, rentgen-contrastní, snadno aplikovatelný a také cenově dostupný. V současné době můžeme volit z řady možností. Z biologických materiálů je to zejména autologní nebo homologní mletá kostní tkáň, xenogen-



Obr. 2A

Recidiva po sedmi letech od primoooperace OKC pravého úhlu a větve mandibuly s progresí po semilunární incizure

Fig. 2A

Angulus and ramus of the jaw with progression to mandibular notch. There is relapse of OKC after seven years of first operation

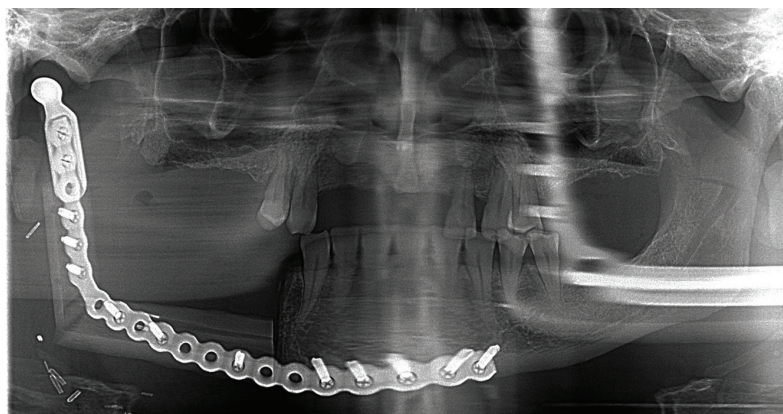
ní (heterologní) preparáty získané zpracováním hovězích nebo prasečích kostí Bio-Oss, Bio-Gide (Geistlich Pharma AC, Wohlhusen, Švýcarsko), případně syntetické preparáty na bázi hydroxyapatitu nebo trikalciumfosfátu, například Novabone (Osteogenics Biomedical, Lubbock TX 79424, USA). Z racionálního hlediska se jeví jako nejvýhodnější náhrada kostního defektu autotransplantátem. Za nejvhodnější odběrová místa jsou považována oblast brady, čelistního úhlu, případně hřebene kosti kyčelní. Odběr kostního štěpu i enukleace cysty jsou prováděny v jedné operační době. Bezprostředně před augmentací je třeba kost zpracovat (nejlépe rozemlít kostním mlýnkem). U objemných cyst může být problémem získat dostatečné množství kostní tkáně. Původně jednoduchá operace se tak může změnit v náročný chirurgický výkon, který je pro pacienta poměrně zatěžující. Jinou možností je využít k augmentaci homologní lyofilizovanou mletou kostní tkáň dodanou tkáňovou bankou. Touto metodou jsme se na našem pracovišti zabývali v nedávné minulosti a vlastní zkušenosti publikovali [7]. Širší využití syntetických nebo kompozitních materiálů s osteoinduktivním účinkem je limitováno jejich vysokou cenou,

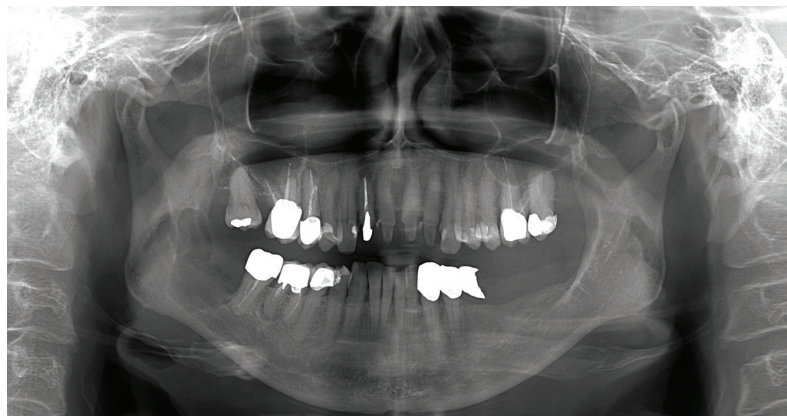Obr. 2B

Stav po resekci mandibuly 45 – proc. coronoideus s náhradou pomocí rekonstrukční dlahy vč. kloubní hlavice a rekonstrukcí volným lalokem z fibuly

Fig. 2B

Situation after resection of the jaw – localization: regio 45 – coronoid process. There is reconstruction with fibula free flap



**Obr. 3**

Ovoidní projasnění sahající od kořene zubu 47 distálně do poloviny výšky ramus mandibulae l.dx.

Fig. 3

Ovoid cyst lesion from radix of tooth 47 to ramus of mandible on the right side

zejména v případech objemných keratocyst. V pooperační dispenzarizaci je třeba se zaměřit zejména na depistáž recidiv. Je třeba mít na paměti, že tendence k pooperačním recidivám je vyšší u multifokálních OKC než u solitárních lézí. V těchto případech je třeba pomýšlet na klinickou manifestaci Gorlinova-Goltzova syndromu a zajistit nemocným genetické vyšetření.

ZÁVĚR

Odontogenní keratocysty nejsou v současnosti diagnostickým problémem. Ortopantomogramy, které jsou běžnou součástí vstupního stomatologického vyšetření, umožňují

diagnostikovat i zcela asymptomatické kostní léze. Problémem zůstává spíše volba optimálního léčebného postupu, který by spolehlivě vyloučil poměrně vysokou pravděpodobnost pooperačních relapsů. Z prognostického hlediska jsou závažnějším problémem „syndromové“ OKC (s vazbou na Gorlinův-Goltzův syndrom) s ohledem na multifokální výskyt a s vyšší tendencí k pooperačním recidivám. Operační metody je proto nutné modifikovat. Enukeace doplněná aplikací Carnoyova roztoku pravděpodobnost relapsů sice snižuje, ale zcela ji nevylučuje. Nadějnější, i když časově náročnější je fenestrace cystické dutiny s následnou odloženou exstirpací. Další možností je bezprostřední pooperační augmentace zbytkové kostní dutiny vhodným biologickým nebo syntetickým materiálem. Optimální terapeutický postup není v případě těchto lézí s konečnou platností stanoven. Nutný je individuální přístup; pacient by měl být seznámen s rizikem pooperačních relapsů a dlouhodobě dispenzarizován.

MDDr. Jakub Fabián

Klinika ústní, čelistní
a obličejové chirurgie FN a LF
I. P. Pavlova 6 – Nová Ulice
779 00 Olomouc
e-mail: fabianjakub0@gmail.com

LITERATURA

- Pazdera J, Zbořil V, Geierová M, Kolář Z, Novotný J, Tvrđý P.** K problematice odontogenních keratocyst. Čes Stomat. 2004; 104: 171–179.
- Pazdera J, Kolář Z, Zbořil V, Tvrđý P, Pink R.** Odontogenic keratocysts / Keratocystic odontogenic tumours: Biological characteristics, clinical manifestation and treatment. Bio Med Pap. 2014; 158(2): 170–174.
- Gao L, Wang XL, Li SM, Ren WH, Zhi KQ.** Decompression as treatment for odontogenic cystic lesions of the jaw. J Oral Maxillofac Surg. 2014; 72(2): 327–333.
- Cassoni A, Valentini V, Della Monaca M, Pompa G, Ianetti G.** Keratocystic odontogenic tumor surgical management: Retrospective analysis on 77 patients. Eur J Inflammation. 2014; 01: 209–215.
- Wushou A, Zhao YJ, Shao ZM.** Marsupialization is the optimal treatment approach for keratocystic odontogenic tumour. J Cranio-Maxillofac Surg. 2016; 42(7): 1540–1544.
- Moubayed SP, Khorsandi A, Urken ML.** Radiological challenges in distinguishing keratocystic odontogenic tumor from ameloblastoma: An extraordinary occurrence in the same patient, Am J Otolaryngol – Head Neck Med Surg. 2016; 37(4): 362–364.
- Pazdera J, Zbořil V, Tvrđý P, Kolář Z, Geierová M, Novotný J.** Rekonstrukce kostních defektů po operacích objemných čelistních cyst. Čes Stomat. 2005; 105(3): 82–87.
- Blanas N, Freund B, Schwartz M, Furst IM.** Systematic review of the treatment and prognosis of the odontogenic keratocyst. Oral Surg Oral Med Oral Pathol Oral Radiol Endod. 2000; 90(5): 553–558.
- Zhang Q, Li W, Han F, Huang X, Yang X.** Recurrent keratocystic odontogenic tumor after effective decompression. J Craniofac Surg. 2016; 27(5): 490–491.
- Sailer H, Pajarola G.** Oral surgery for the general dentist. Stuttgart – New York: G. Thieme, 1999, 187–192.
- Leung YY, Lau SL, Troi KYY, Ma HL, Ng CL.** Results of the treatment of keratocystic odontogenic tumours using enucleation and treatment of the residual bony defect with Carnoy's solution. Inter J Oral Maxillofac Surg. 2016; 45(9): 1154–1158.
- Güler N, Sencift K, Demirkol O.** Conservative management of keratocystic odontogenic tumour of jaws. Sci World J. 2012; 2012: 680397.
- Ecker J, Horst RT, Koslovsky D.** Current role of Carnoy's solution in treating keratocystic odontogenic tumours. J Oral Maxillofac Surg. 2016; 74(2): 278–282.
- Pogrel MA.** Keratocystic odontogenic tumour (KCOT) – An odyssey. Inter J Oral Maxillofac Surg. 2015; 44(12): 1565–1568.
- De Molon RS, Verzola MH, Pires LC, Cirelli A, Barbeiro RH.** Five years follow-up of a keratocyst odontogenic tumor treated by marsupialization and enucleation: A case report and literature review. Contemporary Clin Dent, 2015; 6(5): 106–110.
- Dashow JE, McHugh JB, Braun TM, Helman JJ, Ward BB.** Significantly decreased recurrence rates in keratocystic odontogenic tumor with simple enucleation and curettage using Carnoy's versus modified Carnoy's solution. J Oral Maxillofac Surg. 2015; 73(11): 2132–2135.