

METODY POUŽÍVANÉ K VÝZKUMU MORFOLOGIE OBLIČEJE

Přehledový článek

METHODS USED FOR FACIAL MORPHOLOGY RESEARCH

Review

Kamínková P.

Klinika zubního lékařství, Lékařská fakulta Univerzity Palackého a Fakultní nemocnice, Olomouc

Věnováno prof. MUDr. Milanu Kamínkovi, DrSc., k životnímu jubileu
Article is devoted to the jubilee of prof. MUDr. Milan Kamínek, DrSc.

SOUHRN

Úvod a cíl: Lidský obličej slouží jako zdroj mnoha informací. Znalost jeho morfologie je podstatná pro řadu biomedicínských oborů. Studium obličeje však přináší velké množství obtíží. Problematická je jeho velká tvarová variabilita a také to, že jednotlivé části rostou rozdílnou rychlostí.

Účelem tohoto přehledového článku je představit metody zabývající se výzkumem morfologie obličeje a popsat jejich výhody a nevýhody.

Metody: Mezi tradiční metody patří antropometrie, která se zabývá měřením velikosti, hmotnosti a proporcí lidského těla. Tento způsob výzkumu je sice levný a trojdimenzionální, ale je časově velmi náročný. V praxi se pro analýzu obličejových struktur nejčastěji používají kefalometrie a klasické dvojdimenzionální fotografie. Mezi výhody těchto dvojdimenzionálních zobrazovacích metod patří jejich rychlé zhotovení, možnost archivace získaných dat a nízká cena.

V poslední době se do popředí zájmu mnoha výzkumů dostávají trojdimenzionální zobrazovací systémy. Nacházejí své uplatnění nejen v ortodontii, ale také v maxilofaciální chirurgii. Řadíme mezi ně výpočetní tomografii, výpočetní tomografii kuželovým svazkem, laserové a optické skenery. První dvě zmiňované techniky nejsou kvůli expozici radiačnímu záření, vysoké ceně a slabému rozlišení obličejových obrysů pro výzkum morfologie obličeje vhodné.

Laserové skenery využívají laserového paprsku (bodového nebo v podobě proužku), který přechází přes povrch obličeje pacienta a vytváří velmi přesný trojdimenzionální model. Čas na jeho zhotovení je relativně dlouhý (až 20 sekund). Optické skenery dělíme podle principu snímání na dvě skupiny: skenery využívající strukturované světlo a skenery fungující na principu stereofotogrammetrie (pasivní nebo aktivní). Získané modely detailně popisují povrchové struktury s realistickým znázorněním textury a barvy kůže.

Závěr: Pro mnoho oborů (antropologie, genetika, ortodontie, chirurgie aj.) se trojdimenzionální fotografie stávají

stále důležitějšími. Jejich přesnost a možnost využití v klinické praxi již byly ověřeny nezávislymi studiemi.

Klíčová slova: antropometrie, kefalometrie, výpočetní tomografie kuželovým svazkem, laserové skenery, optické skenery, stereofotogrammetrie

SUMMARY

Introduction and aim of study: The human face serves as a source of a great deal of information. Knowledge of its morphology is essential for many biomedical specializations. The study of the face brings many difficulties. Problematic is the high facial shape variability as well as the fact that the individual parts grow with different speed. The purpose of this review of existing literature is to present research methods of the facial morphology and describe their advantages and disadvantages.

Methods: Anthropometry belongs to traditional research methods. It deals with the measuring of size, weight and proportions of the human body. Although this way of research is inexpensive and three-dimensional, it is very time-consuming. In clinical practice, cephalometry and classical two-dimensional photographs are the most common methods used for facial structures analysis. The advantages of these two-dimensional imaging methods are a quick acquisition, a possibility of the obtained data storage and low cost. Recently, there has been a growing interest of many studies in three-dimensional imaging systems. These systems have been found useful not only in orthodontics but also in maxillofacial surgery. Computed tomography, cone-beam computed tomography, laser and optical scanners belong to these. The first two mentioned techniques are not suitable for research of facial morphology on account of exposure to radiation, high cost and low resolution of facial contours.

Laser scanners use laser beam (point or stripe) that goes over the patient's face and creates a very accurate three-dimensional model. The time for its acquisition is relatively long (up to 20 seconds). Optical scanners can be divided into two groups according to the scanning principle:

scanners using structured light and scanners using stereo photogrammetry (passive or active). The obtained models describe surface structures in detail with a realistic picture of a texture and skin colour.

Conclusion: Three-dimensional photographs are constantly becoming more important in many fields (anthro-

pology, genetics, orthodontics, surgery...). Their accuracy and potential in clinical practice have already been verified in independent studies.

Key words: anthropometry, cephalometry, cone-beam computed tomography, laser scanners, optical scanners, stereo photogrammetry

Kamínková P. Metody používané k výzkumu morfologie obličeje. Čes. stomatol. Prakt. zubní lék. 2019; 119(1): 13–17

ÚVOD

Lidský obličej slouží jako zdroj mnoha informací. Je jedním z nejúčinnějších nástrojů mezilidské komunikace. Jen krátký pohled na obličej určitého člověka prozradí o svém majiteli velké množství podstatných údajů. Získáme informace o pohlaví, rase, věku, aktivitě, aktuálním zdravotním a emočním stavu daného jedince [1, 2].

Studium lidského obličeje přináší řadu obtíží. Problematická je jednak jeho velká tvarová variabilita a také to, že jednotlivé obličejové části rostou rozdílnou rychlostí [3]. Žádné dva obličejové části nejsou úplně stejné, ani v případě jednovaječných dvojčat [4]. Vývoj jeho tvaru a formy u jednotlivce závisí na interakci genetiky s faktory z vnějšího prostředí. Důležitá je intenzita a doba působení těchto faktorů [5]. Vzhled obličeje se také odvíjí od celkové formy a tvaru hlavy, pohlaví a věku jedince [4]. Během života prochází obličej dlouhým vývojovým procesem. V období růstu se mění především ve své formě (tvaru a velikosti), zatímco v pozdějším období dospělosti dochází ke změně jeho textury (vznik vrásek a dalších kožních artefaktů). Intenzita růstu je proměnlivá. Významné změny, které výrazně ovlivní jeho konečný vzhled, se odehrávají zejména v pubertálním období [6].

Znalost obličejové morfologie je podstatná pro řadu biomedicínských oborů. Ortodontisté, maxilofaciální a plastičtí chirurgové často vyžadují přesné kvantitativní hodnocení morfologie obličeje pacienta pro správné stanovení diagnózy a plánu léčby [7]. Významná je možnost porovnat obličej u pacienta s výskytem kraniofaciální anomálie nebo syndromu s normativními hodnotami v dané populaci podle věku a pohlaví. Pro tyto účely jsou nejvíce cenná data z longitudinálních studií, která popisují růstové vzorce v průběhu vývoje jedince [8].

Objektivní a kvantitativní hodnocení anatomie obličeje ve třech dimenzích je velmi náročné. V následujících odstavcích budou

představeny metody zabývající se touto problematikou.

METODY VÝZKUMU MORFOLOGIE OBLIČEJE

ANTROPOMETRIE

Mezi tradiční metody zkoumající obličej patří antropometrie. Jedná se o vědu, která se zabývá hodnocením velikosti, váhy a proporcí lidského těla. Antropometrická měření se provádějí přímo na povrchu měkkých tkání obličeje pacienta, kdy se za pomoci posuvného měřítka a metrické pásky zjišťují vzdálenosti mezi jednotlivými význačnými body. Jsme schopni získat objektivní a cenné údaje o vyskytujících se rozdílných fenotypech a dysmorfologiích obličeje.

Tento způsob výzkumu obličeje je sice levný a trojdimenzionální, ale velmi časově náročný. Každé měření se musí provádět individuálně a vyžaduje fyzický kontakt s pacientem. Zejména u dětí bývá spolupráce při vyšetření někdy obtížně dosažitelná. Další nevýhodou je i možnost vzniku nepřesností v důsledku tlaku na měkké tkáně měřicím zařízením. Také archivace a digitalizace získaných dat je u antropometrie značně omezená [9, 10].

KEFALOMETRIE A FOTOGRAFIE

V praxi běžně používané metody pro analýzu obličejových struktur jsou kefalometrie a klasická dvojdímní (2D) fotografie. Mezi výhody těchto 2D zobrazovacích technik patří jejich rychlé zhotovení, možnost archivace získaných dat a nízká cena.

V kefalometrii se zhotovují laterální nebo frontální radiografické snímky hlavy za pevně stanovených podmínek. Pacientova hlava je fixována v kefalostatu. Standardní podmínky jsou nezbytné pro minimalizaci chyb při porovnávání snímků v průběhu léčby a pro možnost univerzálního použití dat získaných z různých zdrojů [4]. Kefalometrické snímky jsou široce využívány pro růstovou ana-

lýzu, diagnózu, stanovení léčebného plánu a hodnocení výsledků léčby. Umožňují zobrazení tvrdých i měkkých tkání obličeje a srovnání lineárních a úhlových rozměrů v průběhu času. Snímky zhotovené za standardních podmínek v rozdílnou dobu léčby mohou být překryty přes sebe (superponovány) za využití relativně stabilních struktur [11].

V minulosti se laterální kefalogramy uplatnily v rámci studií zabývajících se problematikou morfologie a růstu obličeje. Byly z nich vytvořeny šablony pro predikci růstových změn a diagnostiku kraniofaciálních syndromů [12]. Jednou z největších longitudinálních kefalometrických studií byla Boltonova studie, která stanovila normy dentofaciálního růstu [11].

Kefalometrie představuje pouze 2D reprezentaci trojdimenzionálního (3D) objektu, což vede k vertikálním a horizontálním posunům struktur na rentgenovém (RTG) snímku [11]. Schopnost detailně popsat obličej ve 3D je značně omezena, protože snímky nás informují pouze o velikosti, bez potřebné orientace a hloubky [13]. Identifikace orientačních bodů tvrdých a měkkých tkání (tzv. landmarků) je problematická kvůli překrývání struktur na RTG [13]. Nevýhodou je také vystavení pacientů radiačnímu záření. Z etických důvodů tak nebudou tradiční kefalometrické longitudinální růstové studie pravděpodobně nikdy znovu povoleny. Data získaná Boltonem jsou proto nesmírně cenná [11].

Klasické fotografie obličeje jsou součástí karty u každého ortodontického pacienta. Výhodou je jejich rychlé a neinvazivní pořízení. Na detailní popis povrchových obličejových struktur ve třech dimenzích nejsou však fotografie dostatečné.

3D ZOBRAZOVACÍ SYSTÉMY

V poslední době se do popředí zájmu mnoha výzkumů dostávají trojdimenzionální zobrazovací systémy. Nacházejí své uplatnění nejen v ortodoncii, ale také v maxilofaciální chirurgii.

Výpočetní tomografie a výpočetní tomografie kuželovým svazkem

Výpočetní tomografie (CT) je v medicíně hojně využívána pro diagnostiku a plánování léčby. Vývoj výpočetní tomografie kuželovým svazkem (CBCT) umožnil přesnější zobrazení struktur obličeje s výrazně nižší radiační dávkou oproti konvenční CT [14].

CT a CBCT jsou volumetrické zobrazovací metody, u kterých je mračno bodů (tzv. point

cloud) rozprostřeno v celém objemu snímaného objektu. Segmentace CBCT skenu dovoluje i samostatné zobrazení povrchových měkkých tkání obličeje. V porovnání s dále zmíněnými technikami není znázornění povrchu, které bylo takto vytvořeno, dostatečně fotorealistické [15]. Kvůli expozici radiačnímu záření, vysoké ceně a slabému rozlišení obličejových obrysů nejsou pro výzkum morfologie obličeje tato zařízení vhodná [16].

Laserové skenery

Laserové skenery patří mezi první vyvinuté 3D povrchové zobrazovací systémy. Využívají laserového paprsku (bodového nebo v podobě proužku). Paprsek přechází přes povrch obličeje pacienta, na kterém dochází k jeho rozptylu. Tento rozptyl je zachycen snímačem a pomocí triangulace jsou vypočítány souřadnice (x, y, z) určitého povrchového bodu [17]. Metoda triangulace je založena na řešení trojúhelníku, u kterého je známa délka jeho jedné strany (tzv. základny) a velikost k ní přilehlých úhlů. Tímto neinvazivním způsobem jsou získána data o celém povrchu obličeje. Výsledné 3D modely jsou přesné, ale čas na jejich zhotovení je relativně dlouhý (až 20 sekund). Při skenování neživých objektů nepředstavuje tato doba problém. Živé subjekty, zejména děti, nejsou schopny vydržet po celý čas kompletně bez hnutí. Může tak docházet ke vzniku zkreslení. Další nedostatek je v neschopnosti zaznamenat texturu povrchových měkkých tkání. To vede k obtížím při určování landmarků, jejichž identifikace je závislá na barvě povrchu [7, 17, 18].

Optické skenery

Optické skenery řadíme mezi 3D technologie, které umožňují účinný a neinvazivní způsob zachycení morfologie lidského obličeje bez rizika radiačního záření.

Podle principu snímání se dělí na dvě skupiny: skenery využívající strukturované světlo a skenery fungující na principu stereofotogrammetrie (pasivní nebo aktivní).

- **Strukturované světlo.** Skenery využívající strukturované světlo promítají na snímaný objekt organizované vzorce bílého světla v podobě mřížek, teček nebo proužků. Současně je daný objekt fotografován kamerou, která je kalibrována na určitý typ vzorce. Tato kamera zachytí deformaci, vzniklou na povrchu objektu, a speciální software z této informace vytvoří výslednou 3D strukturu. Tato metoda je vhodnější pro menší objekty. Pro výzkum lidské tváře je již potřeba snímání ze dvou úhlů pohledu [17, 19].

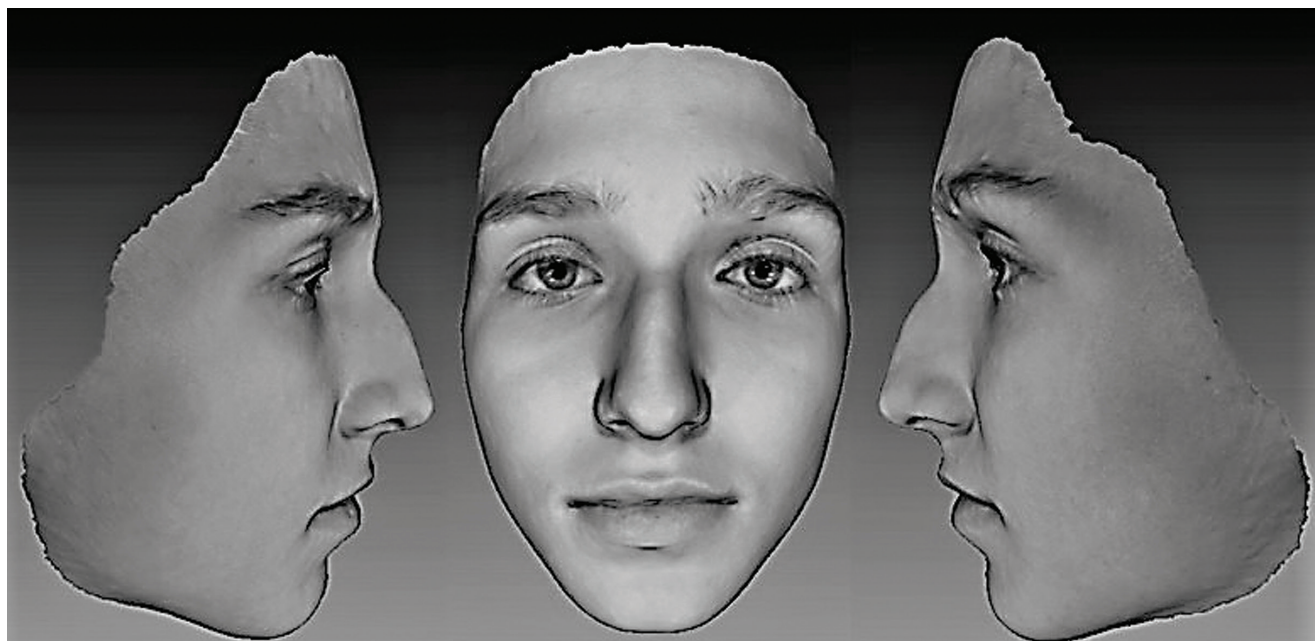


Obr. 1
Optický skener Vectra M3

Fig. 1
Optical scanner Vectra M3

• **Stereofotogrammetrie – pasivní.** Stereofotogrammetrie byla vyvinuta ze starých fotogrammetrických technik a umožňuje detailní zachycení a následnou analýzu obličeje ve 3D. Funguje na principu snímání objektu z různých úhlů pohledu dvěma nebo více synchronizovanými kamerami [17]. Před snímáním je k správným výpočtům struktury ve 3D nezbytná kalibrace skeneru. Během ní se určí ohnisková vzdálenost kamer, jejich přes-

principu pasivní stereofotogrammetrie je Vectra M3 (Canfield Scientific, Inc, Parsippany, NJ, USA) (**obr. 1**). Tento přístroj snímá obličej šesti synchronizovanými kamerami. Proces fotografování je velmi rychlý, trvá 3,5 milisekund, což činí systém imunní vůči pohybu a vzniku pohybových artefaktů. To je důležité hlavně při práci s dětskými pacienty, u kterých je spolupráce obtížnější. Během několika minut software fotografie automaticky zpracuje



Obr. 2
3D fotografie převedené do 2D zobrazení, zhotovené přístrojem Vectra M3 (pacientka i její zákonný zástupce podepsali informovaný souhlas se zveřejněním fotografií)

Fig. 2
3D figures converted into a 2D view, made by the Vectra M3 (the patient and her legal guardian have signed informed consent and agreed with the publication of photos)

né vzájemné umístění a pozice kamer vzhledem k objektu [7]. 3D model je vytvářen v následujících krocích. Prvním krokem je modelace, která využívá matematických výpočtů na principu triangulace. Informace získané z různých úhlů pohledu jsou softwarem spojeny a každý povrchový bod je určen souřadnicí ve 3D (x, y, z). Model je znázorněn jako obrovské množství polygonů (trojúhelníků), které dohromady vytvářejí síť (tzv. mesh) [18, 19]. Povrchová textura je dodána umístěním vrstvy pixelů na objekt. Druhým krokem je stínování, které přidá reálnou podobu. Posledním krokem je tzv. rendering, kdy počítač převede všechna shromážděná anatomická data do věrného 3D zobrazení [18].

Pasivní stereofotogrammetrie je závislá na schopnosti kamer rozlišit detaily na povrchu obličeje – kožní póry, pihy, jizvy atd. Na provedení triangulačních výpočtů 3D geometrie jsou zapotřebí synchronizované zrcadlovky s vysokým rozlišením (SLR), které jsou schopny zachytit dostatek těchto detailů [17]. Příkladem optického skeneru, který funguje na

a vytvoří 3D model, který je uložen a zobrazen na obrazovce počítače (**obr. 2**). Modely jsou získány kompletně neinvazivně a detailně popisují povrchové struktury s realistickým znázorněním textury a barvy kůže. Následně lze na modelech provádět přesné analýzy získaných dat i bez přítomnosti pacienta.

• **Stereofotogrammetrie – aktivní.** Rozdíl mezi aktivní a pasivní stereofotogrammetrií je ve využití strukturovaného světla. Aktivní stereofotogrammetrie promítá na povrch objektu světelný vzorec, který je po dopadu na povrch deformován. Tato deformace je zachycena dvěma nebo více kamerami z různých úhlů pohledu. 3D souřadnice jsou následně vypočteny metodou triangulace [19]. Tento systém je odolný vůči změnám světelných podmínek. Po dobu snímání na sebe skener bere plnou kontrolu v zajištění osvětlení. Vyspělé aktivní systémy jsou schopny záznamu i tmavších odstínů kůže a černého oblečení, protože rozdíl mezi tmavými a světlými body strukturovaných vzorců poskytují dostatečnou

informaci na triangulaci souřadnic [17]. Příkladem aktivního stereofotogrammetrického přístroje je 3dMDface System (London, Vel. Británie). Skener zhotoví šest fotografií během 1,5 milisekundy. Čtyři černobílé, zhotovené pomocí strukturovaného světla, jsou určeny na konstrukci 3D struktury a dvě barevné fotografie slouží k vytvoření povrchové textury kůže [20].

ZÁVĚR

V tomto přehledovém článku byly představeny metody zabývající se výzkumem obličejových struktur. Největší rozmach zažívají v současné době 3D zobrazovací technologie. Pro výzkum povrchových struktur obli-

čeje se jeví jako nejvhodnější optické skenery fungující na principu pasivní nebo aktivní stereofotogrammetrie. Fotografie jsou zhotoveny neinvazivně v rámci milisekund a znázorňují obličej v jeho pravých rozměrech ve všech třech dimenzích. Pro mnoho oborů (antropologie, genetika, ortodoncie, chirurgie aj.) se 3D fotografie stávají stále důležitějšími. Jejich přesnost a možnost využití v klinické praxi již byly ověřeny nezávislými studii [21, 22, 23].

MDDr. Petra Kamínková

Klinika zubního lékařství LF UP a FN
Palackého 12, 779 00 Olomouc
e-mail: kaminap@seznam.cz

LITERATURA

- Jack RE, Schyns PG.** The human face as a dynamic tool for social communication. *Curr Biol.* 2015; 25(14): R621–R634.
- Jandová M, Kotulanová Z, Urbanová P.** Databáze trojrozměrných modelů obličeje dětí a její využití v ortodoncii. *Ortodoncie.* 2015; 24(11): 14–21.
- Morris RJ, Kent JT, Mardia KV, Fidirich M, Aykroyd RG, Linney A.** Analysing growth in faces. *Proceedings of the International conference on imaging science, systems and technology.* 1999: 404–410.
- Enlow DH.** Handbook of facial growth. 1. vyd. Philadelphia: 1982.
- Al Ali A, Richmond S, Popat H, Toma AM, Playle R, Zhurov AI, Marshall D, Rosin PL, Henderson J.** The influence of asthma on face shape: a three-dimensional study. *Eur J Orthodont.* 2014; 36(4): 373–380.
- Koudelová J, Dupej J, Brůžek J, Sedlak P, Velemínská J.** Modelling of facial growth in Czech children based on longitudinal data: Age progression from 12 to 15 years using 3D surface models. *Forensic Sci Int.* 2015; 248: 33–40.
- Al-Khatib AR.** Facial three dimensional surface imaging : an overview. *Arch Orofacial Sci.* 2010; 5(1): 1–8.
- Koudelová J, Brůžek J, Cagáňová V, Krajčiček V, Velemínská J.** Development of facial sexual dimorphism in children aged between 12 and 15 years: a three-dimensional longitudinal study. *Orthod Craniofac Res.* 2015; 18(3): 175–184.
- Aldridge K, Boyadjiev SA, Capone GT, DeLeon VB, Richtsmeier JT.** Precision and error of three-dimensional phenotypic measures acquired from 3dMD photogrammetric images. *Am J Med Genet.* 2005; 138A(3): 247–253.
- Farkas LG.** Anthropometry of the head and face, 2. vyd. New York: Raven Press, 1994.
- Darwis WE, Messer LB, Thomas CD.** Assessing growth and development of the facial profile. *Pediatric Dentistry.* 2003; 25(2): 103–108.
- Kau CH, Zhurov AI, Richmond S, Bibb R, Sugar, A., Knox J, Hartles F.** The 3-dimensional construction of the average 11-year-old child face: A clinical evaluation and application. *J Oral Maxillofac Surg.* 2006; 64(7): 1086–1092.
- Kau CH, Richmond S.** Three-dimensional analysis of facial morphology surface changes in untreated children from 12 to 14 years of age. *Am J Orthod Dentofacial Orthop.* 2008; 134(6): 751–760.
- Maal TJ, van Loon B, Plooi JM, Rangel F, Ettema AM, Borstlap WA, Bergé SJ.** Registration of 3-dimensional facial photographs for clinical use. *J Oral Maxillofac Surg.* 2010; 68(10): 2391–2401.
- Šrubař M.** Plánování ortognátních operací a předpověď polohy měkkých tkání pomocí počítačové 3D simulace. Atestační práce ke specializační zkoušce v oboru ortodoncie. 2015.
- Brons S, van Beusichem ME, Bronkhorst EM, Draaisma J, Bergé SJ, Maal TJ, Kuijpers-Jagtman AM.** Methods to quantify soft-tissue based facial growth and treatment outcomes in children: A systematic review. *PLoS ONE.* 2012; 7(8).
- Lane C, Harrell W Jr.** Completing the 3-dimensional picture. *Am J Orthod Dentofacial Orthop.* 2008; 133(4): 612–620.
- Hajeer MY, Millett DT, Ayoub AF, Siebert JP.** Applications of 3D imaging in orthodontics: Part I. *J Orthodont.* 2004; 31(1): 62–70.
- Tzou CH, Artner NM, Pona I, Hold A, Placheta E, Kropatsch WG, Frey M.** Comparison of three-dimensional surface-imaging systems. *J Plast Reconstr Aesthet Surg.* 2014; 67(4): 489–497.
- Ort R, Metzler P, Kruse AL, Matthews F, Grätz KW, Luebbers HT.** The reliability of a three-dimensional photo system- (3dMDface-) based evaluation of the face in cleft lip infants. *Plast Surg Int.* 2012; Article ID 138090: 8.
- Dindaroğlu F, Kutlu P, Duran GS, Görgülü S, Aslan E.** Accuracy and reliability of 3D stereophotogrammetry: A comparison to direct anthropometry and 2D photogrammetry. *Angle Orthod.* 2016; 86(3): 487–494.
- Metzler P, Sun Y, Zemann W, Bartella A, Lehner M, Obwegeser JA, Kruse-Gujer AL, Lübbers HT.** Validity of the 3D VECTRA photogrammetric surface imaging system for cranio-maxillofacial anthropometric measurements. *Oral Maxillofac Surg.* 2014; 18(3): 297–304.
- Naini FB, Akram S, Kepinska J, Garagiola U, McDonald F, Wertheim D.** Validation of a new three-dimensional imaging system using comparative craniofacial anthropometry. *Maxillofac Plastic Reconstruct Surg.* 2017; 39(1): 23. doi: 10.1186/s40902-017-0123-3.