

# Lokalizace kostních dlah při ošetření zlomeniny lícně-čelistního komplexu

(Původní práce – klinická studie)

## Localization of Bone Plates in the Treatment of Zygomaticomaxillary Complex Fractures

(Original Article – Clinical Study)

Res O.<sup>1</sup>, Stránský J.<sup>1</sup>, Rapant L.<sup>2</sup>

<sup>1</sup>Klinika ústní, čelistní a obličejové chirurgie FN, Ostrava

<sup>2</sup>IT4Innovations, národní superpočítačové centrum, Ostrava

### SOUHRN

**Cíl:** Ošetření zlomeniny lícně-čelistního komplexu dlahovou osteosyntézou je v dnešní době považováno za standardní metodu, v odborných kruzích je však stále vedena diskuse nad počtem a umístěním osteosyntetických dlah užitých při ošetření. Ve své práci autoři hodnotí umístění kostních minidlah při ošetření zlomeniny lícně-čelistního komplexu a své závěry porovnávají s dostupnou literaturou.

**Materiál a metoda:** Do pětileté studie bylo zahrnuto 45 pacientů s izolovanou zlomeninou lícně-čelistního komplexu ošetřených osteosyntézou, kterých bylo provedeno celkem 81; jednak z intraorálního přístupu na zygomaticoalveolární kristu a z přístupu extraorálního na dolní a zevní okraj očníce. Zhodnocení bylo provedeno na základě pooperačního CT vyšetření, kde byl porovnán objem operované a zdravé očníce.

**Výsledky:** Dolní okraj očníce byl zvolen jako místo první volby pro umístění kostních minidlah v 38 případech z 81, zevní okraj očníce v 31 případech, což neodpovídá dostupným literárním údajům.

**Závěr:** I extraorální přístup k ošetření zlomenin lícně-čelistního komplexu je klinicky plně akceptovatelný, jde o kosmeticky vyhovující a funkčně plnohodnotné ošetření.

**Klíčová slova:** zlomenina lícně-čelistního komplexu – osteosyntéza – lokalizace – kostní dlahy

### SUMMARY

**Aim of the study:** Treatment of zygomaticomaxillary complex fractures with osteosynthesis is considered a standard method, however, there still exists a debate over the number and location of osteosynthesis plates used in the treatment among the professional circles. In this work, the authors evaluate the location of bone miniplates in the course of treatment of zygomaticomaxillary complex fractures, the conclusions are compared with the available literature.

**Material and methods:** A total of 45 patients with isolated zygomaticomaxillary complex fractures treated with osteosynthesis were enrolled in the 5-year study; the total number of osteosyntheses was 81, both from intraoral approach to the zygomaticoalveolar region and extraoral approach to the lower and lateral orbital rim. Evaluation was based on postoperative CT scans used to compare the volume of the operated and the healthy orbit.

**Results:** The lower orbital rim was selected as the place of first choice for placement of bone miniplates in 38 out of 81 cases, and the lateral orbital rim was used in 31 cases, which does not correspond with the available literature data.

**Conclusion:** The extraoral approach to treating zygomaticomaxillary complex fractures is fully clinically acceptable, representing a cosmetically and functionally full-fledged treatment.

**Keywords:** zygomaticomaxillary complex fractures – osteosynthesis – location – bone plates

## ÚVOD

Traumata hlavy a obličejových kostí tvoří podstatnou část všech úrazů a vzhledem ke svému umístění je zlomenina lícně-čelistního komplexu nejběžnějším úrazem obličejových kostí, představuje 53 % zlomenin střední obličejové etáže. V celonárodní statistice muži reprezentují naprostou většinu v počtu poraněných (86 %). Nejvíce poraněných je ve věku mezi 20–29 roky života, nejčastější příčinou izolovaných poranění střední obličejové třetiny jsou dopravní nehody (přes 49 %). Největší nárůst poranění obličeje byl znamenán v posledních letech při jízdě na kole (přes 24 %).

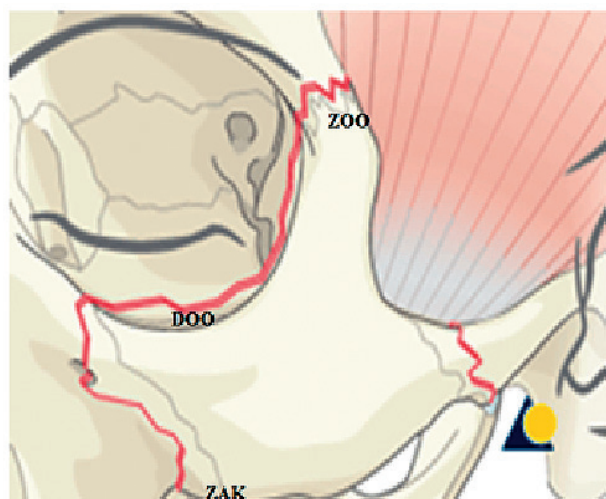
Zlomenina lícně-čelistní krajiny má na orofaciální oblast dopad funkční i estetický, vede k deformitě lící krajiny, neurologickým i očním obtížím (obr. 1).

Dlahová osteosyntéza se stala realitou pro ošetření obličejových zlomenin v roce 1970. Švýcarská Asociace pro studium vnitřní fixace vyvinula systém minidlah. Úspěch minidlah byl dále podpořen pracemi Michela a kol., kteří pokračovali v rozvoji techniky pro repozici a fixaci obličejových zlomenin minidlahami. U nestabilních dislokovaných zlomenin lícně-čelistní oblasti bylo zjištěno, že minidlahy účinně stabilizují úlomky s minimálním množstvím komplikací. Zygomaticoalveolární krusta (dále ZAK) je pilíř první volby dobře přístupný k ošetření zlomenin střední obličejové etáže i zlomenin lícně-čelistního komplexu. Přístup je intraorální cestou, takže odpadá kožní jizva v oblasti obličeje, což je pro spoustu pacientů významný faktor. Přístup je esteticky velmi vyhovující, zatížený minimálním množstvím komplikací a umožňuje výborný přehled

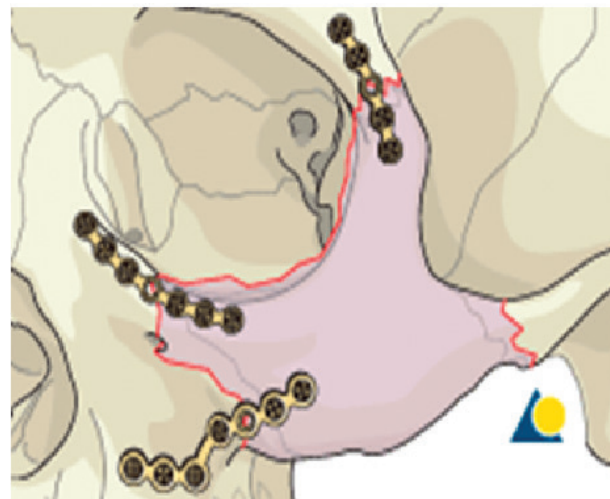operačního pole. Zygomaticofrontální oblast (dále ZOO) je považována za pilíř druhé volby k ošetření zlomenin zygomaticomaxilárního komplexu. Přístup je incizí v laterální části horního víčka, eventuálně v laterální části obočí nebo z koronárního řezu. Jde o zákrok esteticky vyhovující, byt zanechává jizvu na kůži obličeje [3].

V dnešní době k ošetření zlomeniny lícně-čelistního komplexu používáme konzervativní terapii a chirurgickou léčbu, kterou může být zavřená nebo otevřená repozice se stabilizací fragmentů dlahovou osteosyntézou.

Cílem léčby zlomeniny zygomaticomaxilárního komplexu je přesná repozice fragmentů a při nutnosti i stabilní fixace za minimalizace komplikací léčby. Tohoto výsledku je podle našich zkušeností dosaženo snadněji několik dní po poranění, kdy ustoupí otok měkkých tkání obličeje a deformita lícně-čelistní krajiny je po poranění lépe patrná. Repozice zlomeniny je indikována u všech pacientů s deformitou lícně-čelistní krajiny, s funkčním nebo neurologickým deficitem. Z literatury vyplývá, že chirurgické ošetření zlomeniny je indikováno u 77–94 % pacientů se zlomeninou lícně-čelistního komplexu. Mnozí autoři uznávají i zavřenou repozici jako adekvátní přístup k ošetření méně dislokovaných a netříštivých zlomenin, kterým lze dosáhnout dobrého estetického a funkčního výsledku. Klíčem k úspěšnému otevřenému chirurgickému ošetření zlomenin lícně-čelistního komplexu je zapotřebí dodržet několik zásad. Patří mezi ně adekvátní přístup s přehledným operačním polem, přesná repozice úlomků pod kontrolou zraku a stabilizace osteosyntetickými minidlahami [5] (obr. 2).



**Obr. 1** Schéma zlomeniny lícně-čelistního komplexu  
zdroj: [www.aofoundation.com](http://www.aofoundation.com)



**Obr. 2** Schéma osteosyntézy zlomeniny lícně-čelistního komplexu  
zdroj: [www.aofoundation.com](http://www.aofoundation.com)

Studie Ji Heui Kima a kol. prokázala, že jednobodová fixace v oblasti zygomaticoalveolární kristy z intraorálního přístupu je plně vyhovující k ošetření zlomenin bez tříštivého lomu v oblasti zevního okraje očníce. V případě, že kostní fragmenty na zevním a dolním okraji očníce jsou reponovány do anatomické polohy, má výše uvedená operační technika dobrý výsledek. Léčba by měla být minimálně invazivní, tedy omezit chirurgické přístupy na nezbytně nutný počet, který zajistí plně vyhovující ošetření. Tento přístup přináší snížení rizika pooperačních infekčních komplikací, minimalizuje množství jizev, snižuje riziko pooperačních neurologických komplikací (změny senzitivní a motorické inervace obličeje). Nesmíme však opomenout cíl chirurgické léčby, což je přesná repozice a stabilní fixace fragmentů. Počet a umístění minidlah je závislé na charakteru zlomeniny a rozsahu dislokace fragmentů. Tyto terapeutické postupy jsou předmětem mnoha odborných sdělení a diskusí [2].

Operační technika intraorálním přístupem má některé výhody, jako je zejména absence kožního řezu; tím odpadá obava pacienta z jizevnatých změn v obličeji. Dále je výhodné provádět peroperační ultrazvukovou kontrolu repozice na dolním a zevním okraji očníce před finální fixací minidlahami v oblasti zygomaticoalveolární kristy, což je považováno za přesnější metodu než peroperační palpace.

## CÍL PRÁCE

Cílem práce bylo zhodnocení jednotlivých lokalit (ZOO - zevní okraj očníce, ZAK - zygomaticoalveolární krista, DOO - dolní okraj očníce) pro umístění

osteosyntetické dlahy při léčbě izolované zlomeniny lícně-čelistního komplexu, která byla ošetřena otevřenou repozicí a fixací dlahovou osteosyntézou s důrazem na pooperační pozici fragmentů, a tím i dosažení předúrazového objemu očníce. Pomocí CT vyšetření byl pooperačně zhodnocen objem zdravé a operované očníce. Dosažení předúrazového objemu očníce je základním předpokladem správné pozice očního bulbu, tj. minimalizace rizika ptózy nebo enoftalmu.

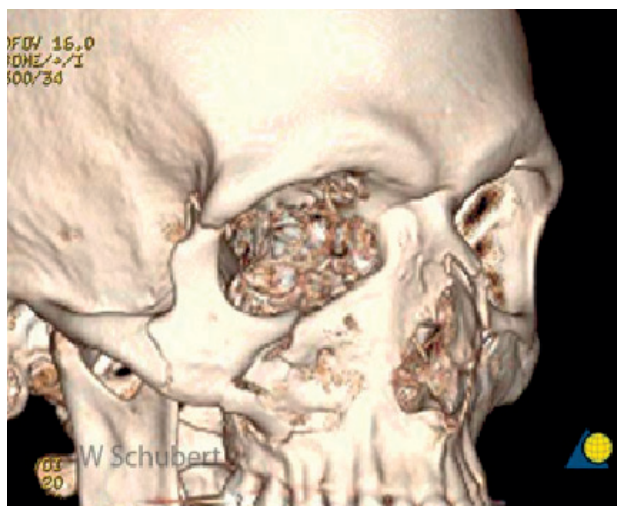## MATERIÁL A METODIKA

Většina chirurgů používá titanové kostní minidlahy. Jde o finančně únosné, chirurgicky vcelku jednoduše aplikovatelné ošetření s minimem komplikací a dobrými estetickými a funkčními výsledky. Fixace drátem je sice metoda ekonomicky výhodnější, ale náročnější časově a s komplikovanější operační technikou. V dětském věku doporučujeme zvážit použití vstřebatelného osteosyntetického materiálu. Změna objemu očníce o jeden centimetr krychlový znamená změnu pozice oční koule i o jeden milimetr, nejčastěji ve významu ptózy očního bulbu nebo exoftalmu [1].

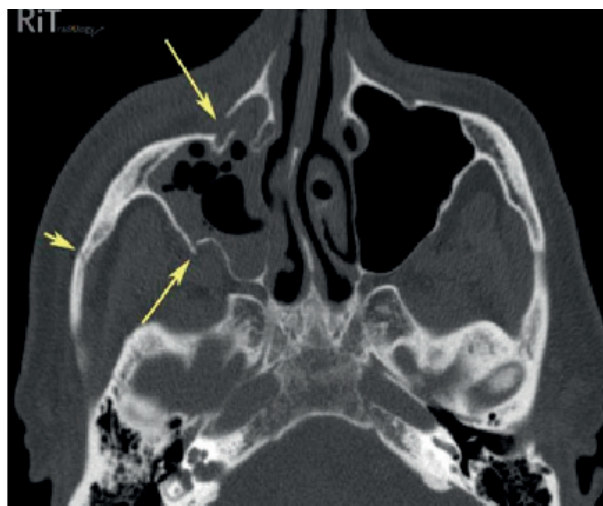
Základní diagnostickou metodou je CT, spolu s fyzikálním vyšetřením (obr. 3, 4).

Během pětileté (2007–2011) studie na Klinice ústní, čelistní a obličejové chirurgie (KÚČOCH) FN v Ostravě byla zhodnocena skupina pacientů s izolovanou zlomeninou lícně-čelistního komplexu ošetřenou otevřenou repozicí s osteosyntézou v celkové anestezii. Ze studie byli vyřazeni pacienti s izolovanou zlomeninou lícně-čelistního komplexu,

ČESKÁ  
STOMATOLOGIE  
ročník 117,  
2017, 2,  
s. 43–47



Obr. 3 3D rekonstrukce zlomeniny lícně-čelistního komplexu  
zdroj: www.aofoundation.com



Obr. 4 CT scan zlomeniny lícně-čelistního komplexu  
zdroj: www.radiologyinthaiblogspot.kv

**Tab. 1** Věková struktura pacientů

Věk	Muži	Ženy	Celkem
0 - 18	6	2	8
19 - 29	33	5	38
30 - 39	40	6	46
40 - 49	26	7	33
50 - 59	10	12	22
60 a více	12	5	17
průměrný věk	37,4	43,5	38,8

**Tab. 2** Způsob ošetření

	Počet pacientů	Procento případů
Osteosyntéza	45	27,40 %
Repozice	119	72,60 %
Celkem	164	100,00 %

**Tab. 3** Umístění osteosyntetického materiálu

Osteosyntéza		Počet	%	% z počtu pacientů
Lokalizace	DOO	38	46,9	84,4
	ZOO	31	38,3	68,9
	ZAK	12	14,8	26,7
Celkem		81	100	180

DOO - dolní okraj očnice, ZOO - zevní okraj očnice, ZAK - zygomaticoalveolární krísta

**Tab. 4** Objem očnice v normě (ano/ne) ve vztahu k umístění minidlah

Umístění minidlah		Objem očnice v normě		Celkem
		ano	ne	
DOO	ano	23	15	38
	ne	6	1	7
	celkem	29	16	45
ZOO	ano	19	12	31
	ne	10	4	14
	celkem	29	16	45
ZAK	ano	9	3	12
	ne	20	13	33
	celkem	29	16	45

DOO - dolní okraj očnice, ZOO - zevní okraj očnice, ZAK - zygomaticoalveolární krísta

u kterých nebyla indikována chirurgická intervence nebo byla provedena zavřená repozice bez osteosyntézy. Dále byli vyřazeni pacienti s kombinovanými zlomeninami obličejového skeletu, ať střední, nebo dolní obličejové etáže.

Pooperačně absolvovali pacienti CT vyšetření, kde bylo subjektivně zhodnoceno postavení frag-

mentů po ošetření a dále spočítán objem obou očnic. Pro zjednodušení výpočtu objemu očnice byla očnice převedena na tvar kužele s nepravidelnou základnou. Byl změřen obsah základny kužele, tedy vchod do očnice, a dále změřena vzdálenost od vchodu do očnice ke hrotu. Byl spočítán objem zdravé a operované očnice a následně byly obě hodnoty porovnány. Hranicí pro správný výsledek byl rozdíl maximálně čtyři procenta v objemu očnic.

Fyziologický rozdíl mezi objemem očnic u dospělého jedince je tři až čtyři procenta, normální objem očnice je 27 cm<sup>3</sup> u mužů a 25 cm<sup>3</sup> u žen.

## VÝSLEDKY

V letech 2007–2011 bylo na KÚČOCH FN v Ostravě chirurgicky ošetřeno celkem 164 pacientů s izolovanou zlomeninou lícně-čelistního komplexu, z toho mužů bylo 127, žen 37. Bylo realizováno 119 zavřených transkutánních repozic zlomenin lícně-čelistního komplexu a 45 osteosyntéz.

Rozložení podle věku a pohlaví je uvedeno v tabulce 1; ve všech věkových skupinách převažují muži nad ženami, kromě věkové skupiny 50–59 let. Průměrný věk pacientů byl do 40 roků, což odpovídá obecným statistikám úrazů. Zajímavostí je vyšší výskyt zlomeniny u žen ve věkové skupině 50–59 let, což neodpovídá celostátní statistice úrazů.

Osteosyntéza byla operována u 45 pacientů (tabulka 2), osteosyntetická dlahy byla umístěna na dolní okraj očnice (DOO) v 38 případech, u 31 jedinců na zevní okraj očnice (ZOO) a ve 12 případech na zygomaticoalveolární krístu (ZAK). Bylo tedy provedeno celkem 81 osteosyntéz, z toho 69 z extraorálního přístupu a 12 z přístupu intraorálního (tab. 3).

V našem souboru je hranice mezi „úspěšnou a neúspěšnou“ osteosyntézou velmi ostrá. Rozdíl mezi pooperačním objemem zdravé a operované očnice je maximálně čtyři procenta pro úspěšné hodnocení léčby. Subjektivně však považujeme všechny námi provedené repozice a stabilizace zlomenin lícně-čelistního komplexu za vyhovující (tab. 4).

## ZÁVĚR

Náš výsledek neodpovídá většině souborů z literatury, kde jako místo první volby je preferováno umístění osteosyntetické kostní dlahy na zygomaticoalveolární krístu, kdy je upřednostňován přístup intraorální. V našem souboru je jako místo první volby užit dolní (38 pacientů) a zevní (31 pacientů) okraj očnice, v téměř stejném počtu. Důvodů k tomuto přístupu je několik. Jednak časté roztržité oblasti zygomaticoalveolární krísty při úraze, a tím

## Lokalizace kostních dlah při ošetření zlomeniny lícně-čelistního komplexu

omezené možnosti k úspěšné realizaci osteosyntézy, dále využití tržné rány v oblasti obočí vzniklé v souvislosti s úrazem. V neposledním případě je důvodem i nejvyšší podíl kostní kompakty v oblasti zevního okraje očnice s minimem tříštivých lomných linií. Díky těmto skutečnostem jsou zde nejlepší podmínky k úspěšné realizaci osteosyntézy.

## LITERATURA

1. **Bentley, F. R., Sgouros, S., Natarajan, K., et al.:** Normal changes in orbital volume during childhood. *J. Neurosurg.*, roč. 96, 2002 s. 742–746.
2. **Ji Heui Kim, Jun Ho Lee, Seok Min Hong, Al Chan Hum:** The effectiveness of 1-point fixation for zygomaticomaxillary com-

plex fractures. *Arch. Otolaryngol. Head Neck Surg.*, roč. 38, 2012, č. 9, s. 828–832.

3. **Knight, J. S., North, J. F.:** The classification of malar fractures: An analysis of displacement as a guide to treatment. *Br. J. Plast. Surg.*, 1961, č. 13, s. 325.
4. **Michel, B. E., Kaufmann R.:** The osmotic potential of polyethylene glykosol 6000. *Plant. Physiology*, roč. 51, 1973, č. 5, s. 974–916.
5. **Travis, T., Tollefson, M., Meyers, A. D.:** Zygomaticomaxillary complex fractures treatment & management. *Amer. Academy of Plastic Surgery*, 2015, s. 320.

ČESKÁ  
STOMATOLOGIE  
ročník 117,  
2017, 2,  
s. 43–47

## MUDr. Oldřich Res

Klinika ústní, čelistní a obličejové chirurgie  
FN Ostrava  
17. listopadu 1790  
708 52 Ostrava  
e-mail: oldrich.res@fno.cz