

# Folikulární cysty čelistních kostí

(Původní práce – retrospektivní klinická studie)

## Dentigerous Cysts of Jaws

(Original Article - Retrospective Clinical Study)

PRAKTICKÉ  
ZUBNÍ  
LÉKAŘSTVÍ,  
ročník 64,  
2016, 2,  
s. 25-32

Andrejs J.

Stomatologická klinika LF UK a FN, Hradec Králové

### SOUHRN

**Úvod a cíl práce:** Folikulární cysty jsou relativně častým onemocněním čelistních kostí. Vyskytují se nejčastěji v oblasti dolních třetích molárů. Jejich terapie je vždy chirurgická. Cílem této studie bylo zhodnocení souboru pacientů s diagnózou folikulární cysty z hlediska věku, pohlaví, výskytu komplikací, charakteru subjektivních potíží, lokalizace cyst, způsobu jejich detekce, druhu léčby i celkové doby léčení.

**Metody:** V retrospektivní studii byl hodnocen soubor 50 jedinců ze Stomatologické kliniky LF UK a FN v Hradci Králové, u kterých byla během pěti let (2008–2012) diagnostikována a léčena folikulární cysta.

**Závěr:** Folikulární cysty byly nejčastěji lokalizovány v oblasti dolních třetích molárů s maximem výskytu v šestém decenniu. V souboru převažovali muži nad ženami. Včasná diagnóza je velice důležitá, neboť má pozitivní vliv na dobu léčení i na výskyt pooperačních komplikací. Doba rekonvalescence po výkonu činila u většiny pacientů přibližně 14 dnů. U deseti procent pacientů byla doba léčby delší než čtyři měsíce, vždy se však jednalo o cysty velkých rozměrů.

Komplikace po výkonu v celkové anestezii se vyskytovaly ve většině případů po exstirpaci rozsáhlých cyst. V diferenční diagnostice je nutné myslet také na existenci nádorů, které nejsou vzácností. Spolehlivé odlišení folikulární cysty od cystického tumoru umožní histologické vyšetření, které provádíme při odstraňování této kostní afekce vždy. Celkem 8,2 % vyšetřených vzorků bylo histologicky klasifikováno jako kostní nádor.

**Klíčová slova:** folikulární cysta – diagnóza – terapie – komplikace

### SUMMARY

**Introduction, aim:** Dentigerous cyst is a relatively common disease of jaws. It appears most frequently in the lower third molars area. The treatment of the disease is exclusively surgical. The aim of this study was to evaluate a group of patients diagnosed with dentigerous cyst according to the age, gender, complications, subjective complaints, localization, diagnostic procedures, type and time of the treatment.

**Methods:** In a retrospective study, a sample of 50 patients diagnosed and treated for dentigerous cyst within five years (2008–2012) at the Department of Dentistry, Faculty of Medicine, and University Hospital in Hradec Králové, was reviewed.

**Conclusion:** Dentigerous cysts were most frequently localised in the area of lower third molars, the peak of occurrence was in 6th decade of the life. It was more frequently diagnosed in men. Prevention and early diagnosis revealed a positive impact on the treatment duration and occurrence of postoperative complications. Healing period lasted approximately 14 days in most of the patients. Only in 10.0% of patients the healing period lasted more than four months.

Postoperative complications occurred mostly after removal of huge cystic lesions performed under general anesthesia. Complications were noted only in minority of outpatient procedures. In the differential diagnosis, tumors of all types must be distinguished. Histopathological examination is the only reliable method to differentiate between cysts and cystic tumors. Therefore each cystectomy must be accompanied by histopathological examination.

**KEYWORDS:** dentigerous cyst – diagnosis – therapy – complications

Andrejs J.

PRAKTICKÉ  
ZUBNÍ  
LÉKAŘSTVÍ,  
ročník 64,  
2016, 2,  
s. 25-32

## ÚVOD

Cysta je obecně definována jako patologická dutina s vlastní stěnou, epitelální výstelkou a obsahem, který může být tekutý nebo kašovitý. Pro cystu je typický expanzivní růst, při němž dochází k útlaku a postupné destrukci okolních tkání. Afekce roste na podkladě zvýšeného osmotického tlaku v lumen, v němž dochází k odlučování epitelů a jejich rozkladu, přičemž stěna cysty se chová jako semipermeabilní membrána, jíž dochází k průniku tkáňové tekutiny do cystického lumen [3].

Epitel cystické výstelky může být vrstevnatý dlaždicový rohovějící nebo bez rohování, ale i cylindrický. Stěna cysty je tvořena vazivem. Histopatologický obraz cysty je však často změněn v důsledku přítomnosti sekundárních zánětlivých a regresivních změn. Vzácnější jsou změny cystické výstelky ve smyslu nádorové transformace.

Klasifikací cyst v orofaciální oblasti existuje v současnosti více – podle Světové zdravotnické organizace, podle Van der Waalla, Philipsena a Reicharta [15], podle Sheara a Speigha [9].

Folikulární cysta je cystou odontogenního původu, jež vzniká z epitelu zubního zárodku. Vytváří se mezi dvěma listy zárodečného epitelu nebo mezi zubem a těmito listy. Její výstelka je tvořena dvěma až třemi vrstvami dlaždicobuněčného nerohovějícího epitelu, stěna cysty je tvořena vazivovou tkání.

Příčina vzniku folikulární cysty není zcela jasná. Může se zřejmě dívat na podkladě primární poruchy vývoje zubu nebo v důsledku chronického lokálního dráždění. Podle pravděpodobné doby vzniku cysty a stadia vývoje postiženého zubu rozlišujeme:

- folikulární cystu bezzubou (embryoblastickou),
- cystu koronární,
- cystu odontoblastickou.

Cysta embryoblastická neobsahuje zubní struktury. Cysta koronární obsahuje pouze korunku zubu, cysta odontoblastická obsahuje celý zub [5]. Podle vztahu cystického vaku k neprořezanému zubu se folikulární cysty dělí též na cysty perikoronární, cysty laterální (Hofrathova cysta), cysty interradikulární a cysty erupční [5].

Předmětem této práce se stalo retrospektivní hodnocení souboru pacientů vyšetřených a ošetře-

ných na Stomatologické klinice LF UK a FN v Hradci Králové pro klinickou diagnózu folikulární cysty v letech 2008 až 2012.

## MATERIÁL A METODIKA

Folikulární cysta (angl. nejčastěji dentigerous cyst, méně často follicular cyst) je podle Mezinárodní klasifikace nemocí (1. 1. 2013) zařazena do skupiny vývojových odontogenních cyst, označených kódem K09.0. Zdrojem informací pro tuto práci byla lékařská dokumentace pacientů Stomatologické kliniky LF UK a FN v Hradci Králové. Na jejím základě jsme vyčlenili soubor pacientů ošetřených během pěti let (2008–2012) s pracovní diagnózou K09.0. Z tohoto souboru jsme poté vybrali jen ty jedince, kteří splnili kritéria diagnózy folikulární cysty podle klinického a rentgenového nálezu a výsledku histologického vyšetření.

V daném souboru jsme sledovali věk a pohlaví pacientů, charakter subjektivních potíží, lokalizaci cyst, způsob jejich detekce, druh léčby, výskyt komplikací během výkonu a po něm, celkovou dobu léčení. Statistická analýza nebyla provedena.

## VÝSLEDKY

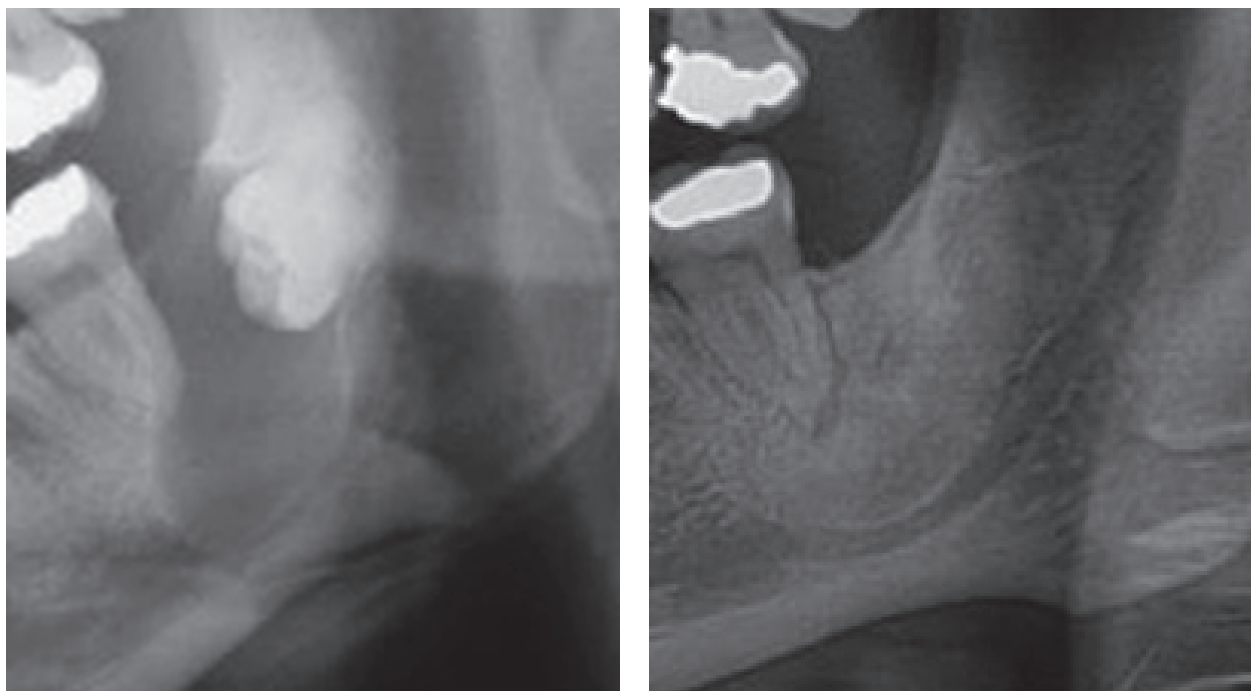
V letech 2008 až 2012 bylo na stomatologické klinice vyšetřeno s pracovní diagnózou K09.0 celkem 97 pacientů. Folikulární cysta byla exaktně diagnostikována u 50 jedinců.

V hodnoceném souboru pacientů výrazně převažovali muži nad ženami, jednalo se o 35 osob mužského pohlaví (70,0 %) a 15 osob ženského pohlaví (30,0 %). Věk pacientů se pohyboval v rozmezí od 13 do 77 let. Diagnóza folikulární cysty byla stanovena nejčastěji v šestém decenniu. Průměrný věk sledovaných pacientů činil v době úvodního vyšetření 44,6 roku.

Ve 49 případech byla cysta spojena s přítomností retinovaného zubu, pouze jedenkrát se jednalo o folikulární cystu bezzubou, tzn. embryoblastickou. Nejčastěji se cysta vyskytovala v oblasti dolních třetích molárů (42 cyst), následovaly horní špičáky (šest cyst), dolní retinovaný špičák (jedna cysta), retinovaný zub 47 (jedna cysta). V dolní čelisti bylo

Tab. 1 Výskyt komplikací spojených s odstraněním cystického útvaru

Komplikace spojené s odstraněním cystického útvaru					
Poruchy čítí – celkem 14 (28,0 %)		Diagnóza tumoru	Zánětlivé komplikace po výkonu	Fraktura mandibuly při výkonu	Recidiva cysty
Trvalé	Spontánní úprava	8 (8,2 %)	2 (4,0 %)	2 (4,0 %)	1 (2,0 %)
2 (4,0 %)	12 (24,0 %)				



Obr. 2 Ortopantomogram zhotovený před extirpací folikulární cysty (a) a za rok po jejím odstranění (b)

**PRAKTICKÉ  
ZUBNÍ  
LÉKAŘSTVÍ,**  
ročník 64,  
2016, 2,  
s. 25-32

lokalizováno 44 cyst (88 %), v horní čelisti byl nález folikulární cysty méně častý – celkem šest cyst (12 %).

U 26 pacientů doporučených na klinické nemocniční pracoviště praktickým zubním lékařem byl cystický útvar zjištěn náhodně na panoramatickém rentgenogramu – ortopantomogramu – v podobě projasnění. Celkem 24 jedinců se primárně dostavilo k lékaři na základě existence subjektivních obtíží vzniklých v souvislosti s přítomností cysty – jedenáct pacientů vyhledalo ošetření pro bolestivé zduření, devět pacientů udávalo pouze bolesti, dva jedinci popisovali pocity tlaku a další dva pacienti se dostavili jen pro nebolestivé vyklenutí.

U všech pacientů byl zhotoven ortopantomogram buď praktickým zubním lékařem, nebo později na našem klinickém pracovišti. Po vyhodnocení rentgenogramu jsme u 10 případů (20 %) indikovali ještě vyšetření CBCT, které lépe ozřejmilo rozsah cysty, zejména její vztah k mandibulárnímu kanálu, čelistní dutině a kořenům sousedních zubů.

Dalším sledovaným parametrem byla doba léčby, pro tyto účely vymezena chirurgickým výkonem a vymizením subjektivních obtíží (zduření, kontraktura, bolesti). Její délka činila průměrně 33 dní. Většinu nemocných jsme však léčili jen v rozmezí 14 dnů až jednoho měsíce, s mediánem 14 dní.

S přihlédnutím k rozsahu a lokalizaci cystického útvaru a celkovému zdravotnímu stavu postižených jedinců byla u 34 pacientů (68 %) indikována ex-

stirpace cysty v celkové anestezii při hospitalizaci, u 16 pacientů (32 %) proběhlo ošetření ambulantně, v lokální anestezii.

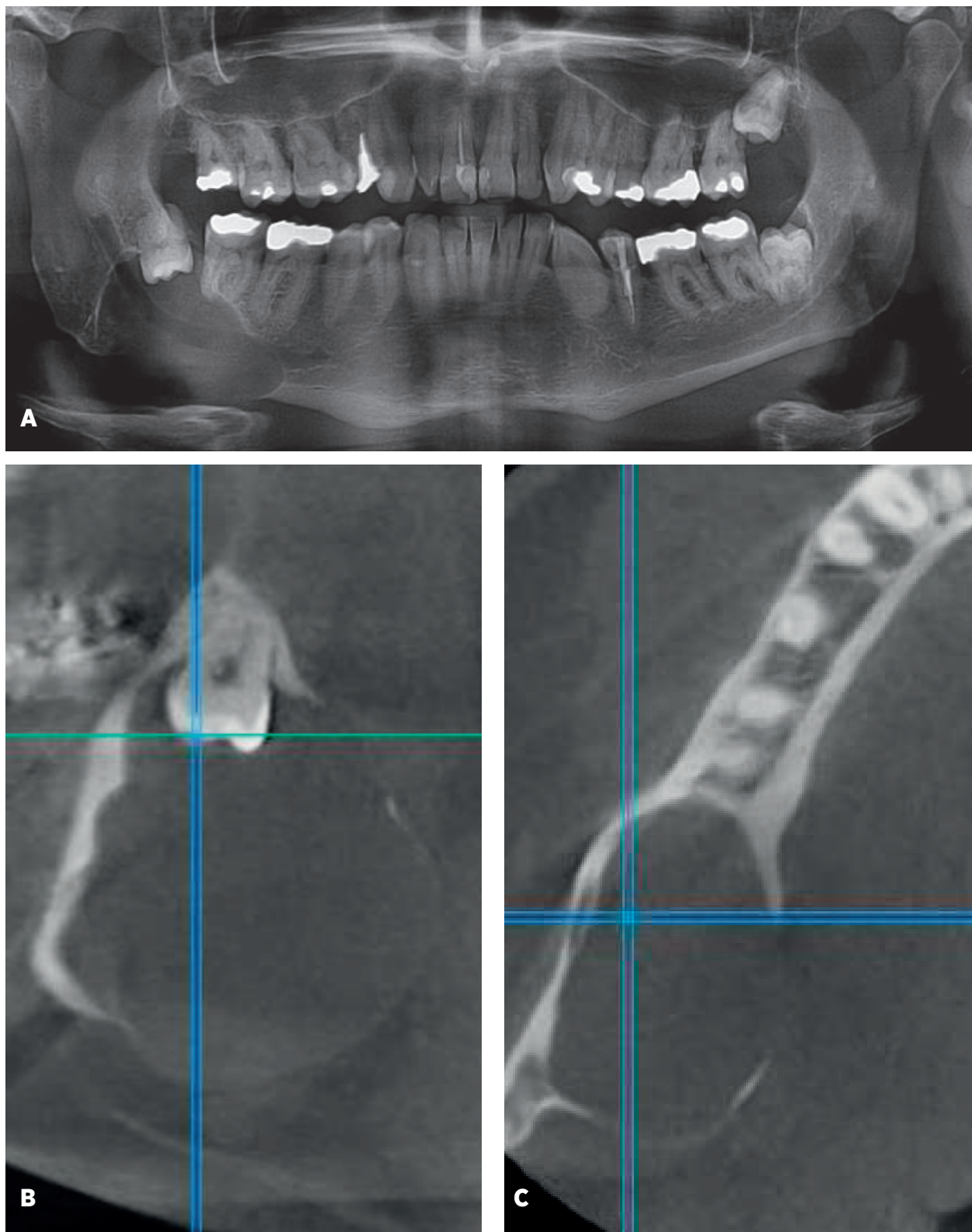Komplikace po operačním výkonu se vyskytly celkem u 18 pacientů (36 %) (tab. 1). Nejčastěji se jednalo o poruchy senzitivity v podobě parestezií a hypstezií. Paresteziemi byl ve většině případů postižen n. alveolaris inf., pouze dvakrát n. lingualis. Hypstezie po výkonu jsme diagnostikovali ve čtrnácti případech (28 %), vždy ve spojení s léčbou cysty v oblasti dolních třetích molárů. Jen ve dvou případech (4 %) zůstalo postižení nervu trvalé (v jednom případě hypstezie v oblasti n. alveolaris inf. a v jednom případě parestezie v oblasti téhož nervu). U ostatních pacientů došlo k úplné úpravě cití nejpozději do devíti měsíců od výkonu. Průměrná doba trvání poruchy citlivosti činila tři měsíce.

Se zánětlivými komplikacemi jsme se setkali pouze ve dvou případech, s krvácením po výkonu u jednoho pacienta, který se dostavil ke kontrole až 10 dní po výkonu, a to s krvácením z operační rány z lokálních příčin.

Recidiva cysty byla zjištěna v jednom případě (2 %), nutná byla reoperace v celkové anestezii. Komplikace spojené s ošetřením provedeným v celkové anestezii se objevily v 15 případech, ve spojení s výkonem provedeným v lokální anestezii jen ve třech případech.

Andrejs J.

PRAKTICKÉ  
ZUBNÍ  
LÉKÁŘSTVÍ,  
ročník 64,  
2016, 2,  
s. 25-32



**Obr. 1** Ortopantomogram s nálezem rozsáhlé folikulární cysty v místě zubu 48 (a). Jednalo se o náhodný nález při preventivní prohlídce u praktického zubního lékaře. CBCT bylo provedeno na klinickém pracovišti (b, c).

Ve dvou případech (4 %) došlo při operačním výkonu k iatrogení fraktuře mandibuly; v obou případech operační výkon po odstranění cysty pokračoval repozicí kostních úlomků a jejich fixací metodou rigidní osteosyntézy [3].

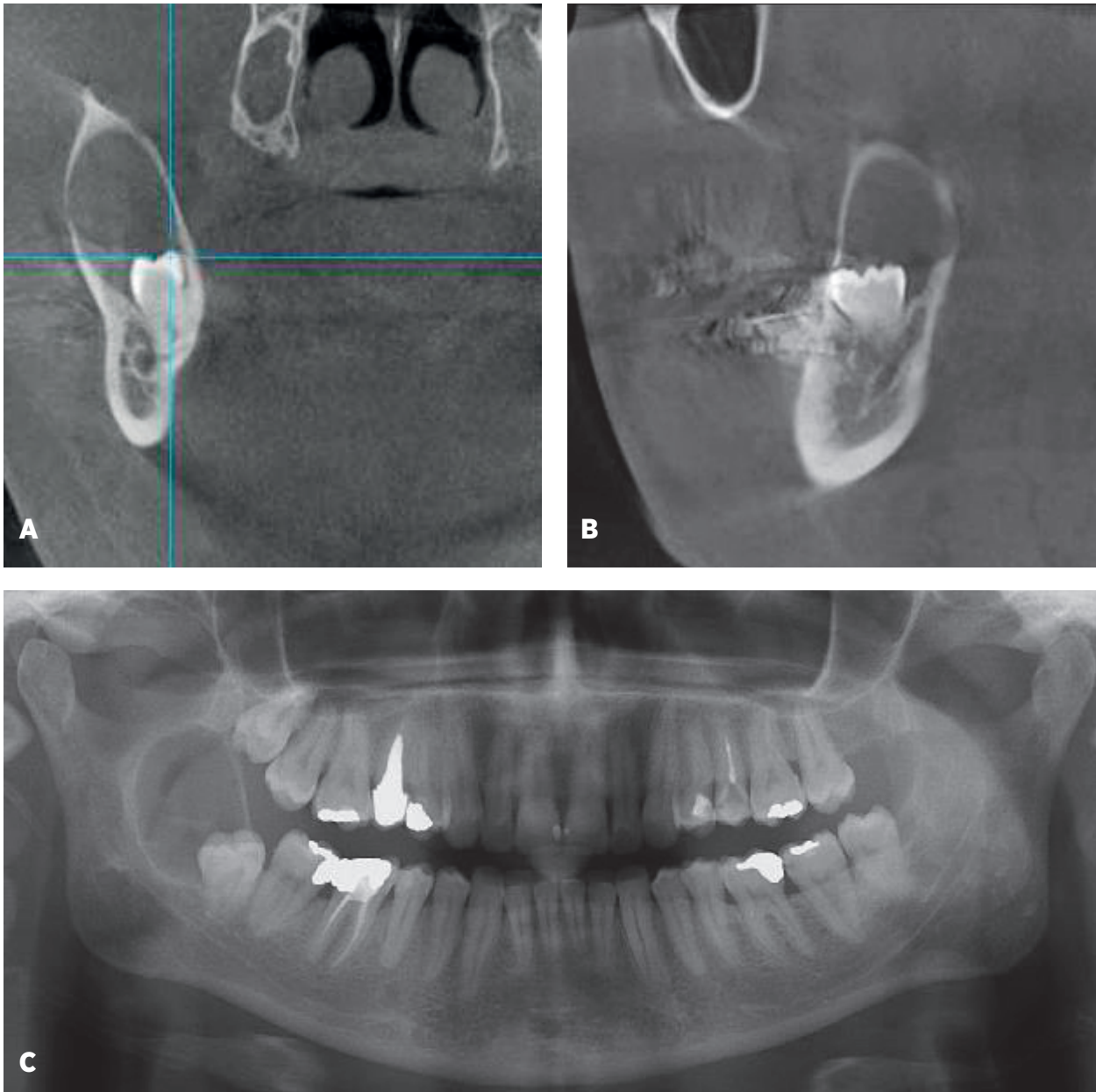
S diagnózou folikulární cysty při celkovém onemocnění bylo ošetřeno celkem 25 pacientů (50 %). Do celkových onemocnění byla zahrnuta hypertenze, hypotyreóza, ischemická choroba srdeční, diabetes mellitus aj.

Celkem 41 pacientů (82 %) jsme sledovali až do úplného zhojení kostního defektu podle rentgenového nálezu. Avšak devět (18 %) pacientů se na doporučené následné kontroly již nedostavilo (obr. 2a, b).

#### DISKUSE

Výskyt folikulárních cyst u pacientů vyšetřených a léčených na našem pracovišti v daném časovém období byl relativně častý. Avšak v počtu všech pacientů

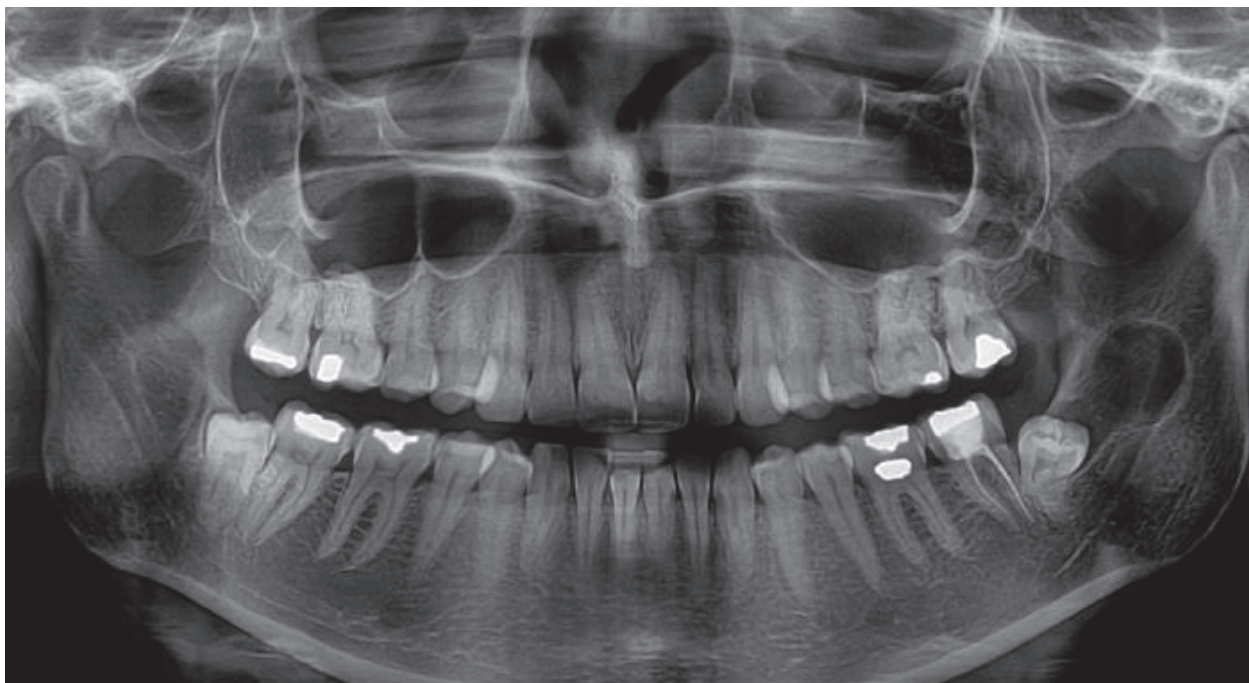
**PRAKTICKÉ  
ZUBNÍ  
LÉKAŘSTVÍ,**  
ročník 64,  
2016, 2,  
s. 25-32



Obr. 3 Nálezy při CBCT (a, b) a na ortopantomogramu (c) pacientky s laterální folikulární cystou v okolí retinovaného zubu 48

Andrejs J.

PRAKTICKÉ  
ZUBNÍ  
LÉKÁŘSTVÍ,  
ročník 64,  
2016, 2,  
s. 25-32



Obr. 4 Ortopantomogram pacientky léčené s pracovní diagnózou folikulární cysty. Při histologickém vyšetření byla afekce klasifikována jako keratocystický odontogenní tumor

ošetřených v období let 2008–2012 (19 462 pacientů) byla diagnóza folikulární cysty stanovena pouze v 0,3 % případů. V ordinacích praktických zubních lékařů bude toto onemocnění velmi pravděpodobně ještě méně časté, spíše vzácnější.

Folikulární cysty jsou nejčastěji lokalizovány v oblasti dolních třetích molárů [10, 13]. Literární údaje popisují vrcholy četnosti jejich výskytu ve druhém a ve čtvrtém až pátém decenniu [1, 6]. V tomto ohledu se naše údaje liší, neboť maximum výskytu jsme viděli až v pátém až šestém decenniu. Zde je ale možné vzít v úvahu menší počet pacientů ve sledované skupině.

Upozorněním na možnou přítomnost folikulární cysty je zejména chybění stálého zubu, nezářlivé vyklenutí dásňového výběžku, změna polohy zubů, kompresibilní a fluktuující zduření při propagaci cysty do měkkých tkání; v tomto případě cysta někdy prosvítá ve sliznici modravou barvou. Klinickou diagnózu potvrdí a upřesní rentgenové vyšetření, při němž pozorujeme přítomnost projasnění lokalizovaného nejčastěji kolem korunky neprořezaného zubu, ohraničeného opakním, zesíleným lemem kondenzované kosti, který však nemusí být ve fázi zánětu zřetelný. Na rentgenogramu se folikulární cysta jeví většinou jako jednokomorový útvar, jen vzácně je rozdělena do několika komor, což znesnadňuje exaktní diagnózu [12]. Folikulární cysty

většího rozsahu se mohou v horní čelisti propagovat do čelistní dutiny [2, 4, 16, 19].

V diagnostice cyst větších rozměrů je nezastupitelná počítačová tomografie, zejména v modifikaci CBCT (obr. 3a, b, c). Jedná se o trojrozměrné zobrazení, které lépe ozřejmí velikost cysty, a zejména její vztah k okolním strukturám. Na jeho základě je možné přesněji stanovit předpokládanou náročnost plánovaného výkonu [9, 11]. Slouží tak k rozvaze o náročnosti výkonu a o jeho indikaci; zda bude proveden ambulantně, nebo na operačním sále, obvykle v celkové anestezii (obr. 1a, b, c). Pacient tak je přesněji seznámen s charakterem výkonu a s možnými komplikacemi ošetření.

Diferenční diagnostika folikulárních cyst zahrnuje zejména ostatní cysty čelistních kostí a cystické odontogenní nádory – ameloblastom, ameloblastický fibrom a keratocystický odontogenní nádor (obr. 4) a další, mnohem vzácnější odontogenní malignity [5, 7, 8, 12, 18].

Komplikace vyvolané přítomností folikulárních cyst nastávají zejména při pozdním stanovení diagnózy. Plynou převážně z dlouhodobého útlaku okolních tkání (resorpce kostní tkáně, zubních kořenů, ztráta vitality sousedních zubů, fraktura oslabené dolní čelisti, poruchy čítí v oblasti n. alveolaris inf.); méně často z možnosti nádorového zvratu (nejčastěji ameloblastom) a v neposlední řadě také

z možnosti infikování obsahu cystické dutiny, spojeného s rozvojem zánětlivé komplikace.

Terapie folikulárních cyst je vždy chirurgická. Její typ závisí zejména na lokalizaci cysty, jejím vztahu k okolním anatomickým strukturám a také na její velikosti [14]. Důraz však musí být kladen v první řadě na prevenci a včasný záchyt veškerých kostních patologických změn.

U 51,5 % pacientů vyšetřovaných na naší klinice primárně s pracovní diagnózou vývojové odontogenní cysty K09.0 byla definitivní diagnóza odlišná. Nejčastěji se jednalo o radikulární cysty, periostitidy alveolárního výběžku, ponechané radixy zubů, periodontitidy, ale také o odontogenní tumory. Dvě třetiny pacientů ve sledovaném souboru tvořili muži, pouze jednu třetinu ženy. Příčina častějšího výskytu folikulární cysty u mužů není známa. Folikulární cysta byla diagnostikována v drtivé většině případů v oblasti retinovaných dolních třetích molárů (84 %). Jen několik cyst bylo lokalizováno v oblasti retinovaných špičáků, ostatní lokalizace byly téměř zanedbatelné. Toto zjištění odpovídá literárním údajům [5, 6, 17].

U 24 pacientů (48 %) se jednalo o vyšetření provedené na základě již existujících subjektivních obtíží, jež byly důvodem návštěvy praktického zubního lékaře. Domníváme se, že v první řadě by měl být kladen důraz na prevenci, popřípadě včasný záchyt těchto patologických kostních změn, zejména při preventivních prohlídkách u praktických zubních lékařů. Jednoznačně pozdní diagnóza cysty byla stanovena i u 23 pacientů bez jakýchkoli subjektivních obtíží (46 %). Jednalo se o cysty velkého rozsahu při náhodných nálezech na rentgenogramech.

Na operačním sále v celkové anestezii bylo ošetřeno celkem 68 % pacientů. Rozsah cysty nebyl v přímé souvislosti s pooperačním výskytem a intenzitou subjektivních obtíží. V případech velkých cyst, jež byly exstirpovány v celkové anestezii, bylo 21 cyst (61,8 %) diagnostikováno náhodně a jen 13 cyst (38,2 %) na základě výskytu komplikací spojených s jejich přítomností.

Doba rekonvalescence po výkonu činila u většiny pacientů přibližně 14 dnů. U pěti pacientů (10 %) byla doba léčby delší než čtyři měsíce, vždy se však jednalo o cysty velkých rozměrů.

Komplikace po výkonu byly v 80 % přítomny po exstirpaci rozsáhlých cyst v celkové anestezii a pouze z 20 % po ambulantních výkonech. Z výše uvedeného plyne, že včasná diagnóza onemocnění měla pozitivní vliv na dobu hojení kostního defektu a výskyt pooperačních komplikací.

Odstraněné kostní afekce jsme vždy odesílali k histologickému vyšetření. Jen tak jsme mohli spo-

lehlivě odlišit benigní cystický útvar od cystického nádoru, zejména pokud byl vázán na přítomnost retinovaného zubu, což není v těchto případech nijak vzácné. V námi sledovaném souboru byl tumor diagnostikován v 8,2 % všech sledovaných afekcí. V šesti případech byla odstraněná cystická léze klasifikována zkušeným patologem jako odontogenní keratocystický tumor, ve dvou případech jako ameloblastom.

Po výkonu jsme dlouhodobě sledovali již jen 41 pacientů (82 %), ostatní se nedostavili na plánovaná kontrolní vyšetření. Spolupracující pacienty jsme zvali na pravidelné kontroly včetně rentgenového vyšetření dvakrát ročně, a to až do úplného rentgenologického zhojení kostního defektu.

## ZÁVĚR

Ve sledovaném souboru pacientů s folikulárními cystami čelistních kostí se relativně často jednalo o náhodný nález asymptomaticky se chovající cysty, učiněný v souvislosti s rentgenovým vyšetřením prováděným z různých jiných důvodů. Folikulární cysta zůstává na našem klinickém pracovišti v dlouhodobém časovém horizontu relativně častým onemocněním čelistních kostí, jejíž léčba je někdy dosti obtížná, neboť u větších cyst je k úplnému odstranění cystického vaku zapotřebí značně rozsáhlého chirurgického výkonu. Rekonvalescence po těchto výkonech však většinou probíhá bez výraznějších subjektivních obtíží a bez častějšího výskytu pooperačních komplikací.

## LITERATURA

1. **Aher, V., Chander, P., Chikkalingaiah, R., Ali, F.:** Dentigerous cysts in four quadrants. A rare and first reported case. *J. Surg. Tech. Case Rep.*, roč. 5, 2013, č. 1, s. 21-26.
2. **Akyol, U. K., Salman, I. A.:** A case of an extensive dentigerous cyst in the maxillary sinus leading to epiphora and nasal obstruction. *J. Emerg. Med.*, roč. 43, 2012, č. 6, s. 1004-1007.
3. **Andrejs, J., Tuček, L.:** Komplikace spojené s pozdní diagnostikou folikulárních cyst dolní čelisti. *Prakt. zub. lék.*, roč. 59, 2011, č. 5, s. 89-93.
4. **Asnani, S., Mahindra, U., Rudagi, B., Kini, Y., Kharkar, V.:** Dentigerous cyst with an impacted third molar obliterating complete maxillary sinus. *Indian J. Dent. Res.*, roč. 23, 2012, č. 6, s. 833-835.
5. **Bartáková, V., a kol.:** Vybrané kapitoly z dentoalveolární chirurgie. 1. vyd. Praha, Karolinum, 2003, s. 123-125.
6. **Černochová, P.:** Diagnostika retinovaných zubů. 1. vyd. Praha, Grada, 2006, s. 149-155.
7. **Duška, J., Tuček, L., Laco, J., Dašek, O.** Méně obvyklý případ propagace odontogenní cysty do čelistní dutiny. *LKS*, roč. 20, 2012, č. 1, s. 16-19.
8. **Chaudhary, S., Sinha, A., Barua, P., Mallikarjuna, R.:** Keratocystic odontogenic tumour (KCOT) misdiagnosed as a dentigerous cyst. *BMJ Case Rep.*, 2013, art. no. 008741.

**PRAKTICKÉ  
ZUBNÍ  
LÉKAŘSTVÍ,**  
ročník 64,  
2016, 2,  
s. 25-32

## Andrejs J.

PRAKTICKÉ  
ZUBNÍ  
LÉKÁŘSTVÍ,  
ročník 64,  
2016, 2,  
s. 25-32

9. **Mahdian, N., Dostálová, T., Hubáček, M., Hippmann, R., Nedoma, J.:** Cysty čelistních kostí. Příčiny vzniku, možnosti diagnostiky a léčby. Čes. Stomat., roč. 111, 2011, č. 4, s. 96-102.
10. **McCrea, S. J. J.:** Bimaxillary and bilateral dentigerous cysts: A rare and first reported case. J. Surg. Tech. Case Rep., roč. 5, 2013, č. 1, s. 61-62.
11. **Vidya, L., Ranganathan, K., Praveen, B., Gunaseelan, R., Shanmugasundaram, S.:** Cone-beam computed tomography in the management of dentigerous cyst of the jaws. Indian J. Radiol. Imaging, roč. 23, 2013, č. 4, s. 342-346.
12. **Pasler, F. A., Visser, H.:** Stomatologická rentgenologie. 1. vyd. Praha, Grada, 2003, s. 242-245.
13. **Patel, V., Sproat, C., Samani, M., Kwok, J., McGurk, M.:** Unerupted teeth associated with dentigerous cysts and treated with coronectomy: Mini case series. Br. J. Oral Maxillofac. Surg., 2013, roč. 51, č. 7, s. 644-649.
14. **Pazdera, J.:** Základy ústní a čelistní chirurgie. 1. vyd. Olomouc, Univerzita Palackého, 2007, s. 117-119, s. 120-121.
15. **Reichart, P. A., Philipsen, H. P.:** Oral Pathology. 1. vyd. Thieme, 2000, s. 206.
16. **Sahni, P., Arshad, F.:** Dentigerous cyst in the left maxillary sinus - a case report. Medico-Legal Update, 2013, č. 1, s. 78-80.
17. **Tamgadge, A., Tamgadge, S., Bhatt, D., Bhalerao, S., Pereira, T., Padhye, M.:** Bilateral dentigerous cyst in a non-syndromic patient: Report of an unusual case with review of the literature. J. Oral Maxillofac. Pathol, roč. 15, 2011, s. 91-95.
18. **Weber, T.:** Memorix zubního lékařství. 2. vyd. Praha, Grada, 2006, s. 232-233.
19. **Xu, G. Z., Jiang, Q., Yang, C., Yu, C. Q., Zhang, Z. Y.:** Clinicopathologic features of dentigerous cysts in the maxillary sinus. J. Craniofac. Surg., roč. 23, 2012, č. 3, s. 226-231.

**Práce vznikla v rámci projektu PRVOUK P37/13.**

**MUDr. et MDDr. Jan Andrejs**  
Stomatologická klinika LF UK a FN  
Sokolská 581  
500 09 Hradec Králové  
e-mail: andrejshonza@seznam.cz