

Možnosti využití expertního systému v diagnostice čelistních cyst

(Krátké sdělení)

Possibilities of Using an Expert System in the Diagnosis of Jaw Cysts

(Short Report)

Mahdian N., Dostálová T., Feberová J., Hubáček M.

Stomatologická klinika dětí a dospělých 2. LF UK a FN Motol, Praha

Věnováno prof. MUDr. Jiřímu Mazánkovi, DrSc., k životnímu jubileu

SOUHRN

Úvod: Expertní systémy patří mezi nejúspěšnější aplikace umělé inteligence. Od svého komerčního uvedení na začátku osmdesátých let minulého století prodělaly bouřlivý rozvoj a v současnosti jsou používány v mnoha oblastech lidské činnosti, jako např. ve vědě, technice, výrobě, obchodě atd. V poslední době se začínají stále více objevovat i v oblasti medicíny.

Materiál a metodika: V tomto sdělení je dokumentována možnost využití expertních systémů při diagnostice nemocí. Na základě klinických zkušeností u léčby cyst čelistních kostí byl vytvořen expertní systém na podporu rozhodování při diagnostice toho onemocnění. U souboru 36 pacientů jsou porovnány diferenciální diagnózy navržené expertním systémem s definitivní diagnózou. Na příkladu krátké kazuistiky je představeno využití tohoto systému v klinické praxi.

Výsledek: Při ověřování expertního systému byla analyzována diagnóza u 36 pacientů při sledování patnácti markerů. Na jejich základě pak expertní systém navrhoval diferenciální diagnózu. Následně bylo provedeno srovnání výsledků definitivního histologického vyšetření s diagnózami, které navrhl expertní systém. Tyto výsledky jsou ve článku zveřejněny formou tabulky.

Závěr: Expertní systémy by měly navrhovat optimální řešení problémů stejně tak, jako by je navrhoval expert. Využívají heuristických znalostí a jejich výhodou je, že výsledky, které poskytují, jsou stále stejné a nejsou ovlivněny vnějšími faktory (časový stres, únava). Na druhou stranu se využívání heuristických znalostí může jevit jako limitující faktor při řešení velmi složitých problémů, kdy expertní systém nemusí analyzovat všechny možné varianty.

Klíčová slova: *stomatologie – expertní systém – cysta*

SUMMARY

Introduction: Expert systems are among the most successful applications of artificial intelligence. Since their own commercial introduction in the early 80's of the last century, they have undergone rapid development and now they are used in many fields of human activity, such as in science, technology, production, trade, etc. In recent years, they are more and more used in medicine.

Materials and methods: In this paper, we point out the possibility of using the expert systems for diagnosis of diseases. Based on our experience in the treatment of mandibular bone cysts, we developed in our department an expert system for decision support in the diagnosis and treatment of jaw cysts. Then we compared the results of the differential diagnosis in the group of 36 patients, proposed by the expert system with final clinical diagnosis. In addition the possibility of using this system in practice is shown on the case report of a mandibular cyst.

Results: During the verification of expert system there was analyzed diagnosis in case of 36 patients with monitoring of fifteen markers. Based on this the expert system proposed differential diagnosis. Subsequently, the results of final histological diagnoses were compared with them, which suggested expert system. These results are in an article published in a table.

Conclusion: Expert systems should propose optimal solutions to problems as well as if them proposed expert. They use heuristic knowledge and their advantage is that the results they provide are the same and are not affected by external factors (time pressure, fatigue). On the other hand, the use of heuristic knowledge may seem to be a limiting factor, when the expert system solves very complex problems and does not analyze all possible variants.

Key words: *dentistry – expert systém – cysts*

**PRAKTICKÉ
ZUBNÍ
LÉKAŘSTVÍ**
ročník 61,
2013, 3
s. 52–56

Prakt. zub. Lék., roč. 61, 2013, č. 4, s. 52–56

ÚVOD

Feigenbaum [2] v roce 1988 definoval expertní systémy jako počítačové programy, simulující rozhodovací činnost experta při řešení složitých úloh a využívající vhodně zakódovaných, explicitně vyjádřených speciálních znalostí, převzatých od experta, s cílem dosáhnout ve zvolené problémové oblasti kvality rozhodování na úrovni specialisty.

Tuto definici nelze ovšem brát jako závaznou a jedinou platnou, a to proto, že u různých odborníků se může více expertního systému lišit. Rozdíly se také často vyskytují v architekturách jednotlivých typů a také v konkrétních aplikačních úlohách, které mohou být zvláště v medicíně velmi rozmanité [7]. Tyto představy se navíc s rozvojem umělé inteligence mění, a je tedy možné, že uvedená definice nebude v blízké budoucnosti již užitečná.

Pojem expertní systém se poprvé objevil na počátku sedmdesátých let 20. století. Kromě jiných oborů je medicína jednou z hlavních odvětví, kde se expertní systémy využívají. Důkazem toho je mimo jiné to, že jedním z prvních expertních systémů, které byly vyvinuty, byl systém s názvem Mycin. Tento systém byl určen k rychlé verifikaci bakteriální infekce ze snadno dostupných informací. Využíval se především k prvotní diagnostice, která byla rychlejší než laboratorní testy a byl nápomocný také při výběru antibiotik. Byl to průlomový systém a metody, které v něm byly užity, jsou platné dodnes. Například systém Oncocin, který napomáhal při léčbě onkologických pacientů či systém Clot, zaměřený na problematiku poruch krevní koagulace, byly založeny na stejné platformě jako Mycin. Za jeden z nejvýznamnějších se dá považovat systém Internist, který si dal za cíl pokrýt celou oblast interní medicíny. Je jedním z nejobsáhlejších expertních

systémů vůbec a spolu se svou modifikací, systémem Caduceus, se užívají dodnes <http://milost.wz.cz/umi/referat/index.html>.

Jak bylo uvedeno, expertní systém je většinou počítačový program. Nemusí vždy jít o samostatnou uživatelskou aplikaci. Různé systémy mohou být vnořeny do jiných rozsáhlejších aplikací, a tvořit tak součást komplexního softwarového produktu.

Expertní systémy proto nemají v žádném případě nahradit zkušenosti a intuici při rozhodování odborníka. Mají dosáhnout co nejlepšího řešení na základě konfrontace vstupních dat vložených do uživatelského rozhraní systému se zabudovanou znalostní bází (knowledge base), rozhodovací heuristikou (decision tree) a rozhraním pro diferenciálně diagnostický výrok a návrh léčby. Čím více znalostí předá skutečný expert systému, tím věrnější bude jeho odezva. Cílem studie bylo připravit a klinicky zhodnotit expertní systém pro usnadnění diagnózy cyst v čelisti.

MATERIÁL A METODY

Na Stomatologické klinice dětí a dospělých 2. LF UK a FN Motol, Oddělení maxilofaciální chirurgie, jsme vytvořili na základě literatury [3], která se zabývá hodnocením prací z oblasti orální a maxilofaciální chirurgie z hlediska kvality přinesených důkazů a našich klinických zkušeností s léčbou pacientů postižených cystou, expertní systém na podporu rozhodování při diagnostice čelistních cyst, jejich léčbě (operační technika, použití augmentačních materiálů, eventuálně rekonstrukčních protéz) a také následné pooperační péči o pacienta. K vývoji tohoto systému byla využita webová technologie (založená na jazycích HTML, CSS a JavaScript). Ukázky užívání tohoto systému jsou uvedeny níže v kazuistice.

PRAKTICKÉ ZUBNÍ LÉKÁŘSTVÍ
ročník 61,
2013, 3
s. 52–56

Výsledkem je webová aplikace, hodnotící konkrétní pacienty a jejich onemocnění, která je dostupná online: <http://dlcv.cuni.cz/course/view.php?id=34>.

KAZUISTICKÉ SDĚLENÍ

Sedmnáctiletá dívka byla odeslána na naše pracoviště pro náhodný nález na OPG snímku. Šlo o cystické projasnění ve větvi dolní čelisti vpravo. Subjektivně byla pacientka bez obtíží. Objektivně byl obličej symetrický, otevírání úst bylo bez omezení, chrup sanovaný, skus měla v anatomickém postavení. Anamnesticky udávala úraz, který utrpěla před dvěma lety, během něhož byla udeřena do pravé poloviny obličeje. Bylo tedy zhotoveno CT, na kterém byl

Vyšetření:

Jméno: Příjmení: Rodné číslo:

Subjektivní obtíže:

Ano
 Ne

Objektivní nález:

- Asymetrie obličeje
- Vyklenutí v dutině ústní
- Ortodontické anomálie
- Omezené otevírání
- Hypestézie

RTG patologie:

- Ano
 - Ohraničený útvar
 - Neohraničený, resorbuje kořeny zubů
- Ne

Velikost kostního defektu:

- Do 2cm
- Nad 2 cm
- Zasahuje do kloubního výběžku, fossa glenoidea nepostížena
- Zasahuje do kloubního výběžku, fossa glenoidea je také postížena

Chrup:

- Intaktní
- Sanovaný
- Kanézni
- Protetická rekonstrukce

Má útvar vztah k zubům:

- Ano
 - Má vztah k radiálním zubů
 - Ano
 - Ne
- Ne

Má vztah ke korunce retinovaného zubu

- Ano
- Ne

Umístěn v horní čelisti mezi střešními řezáky?

- Ano
- Ne

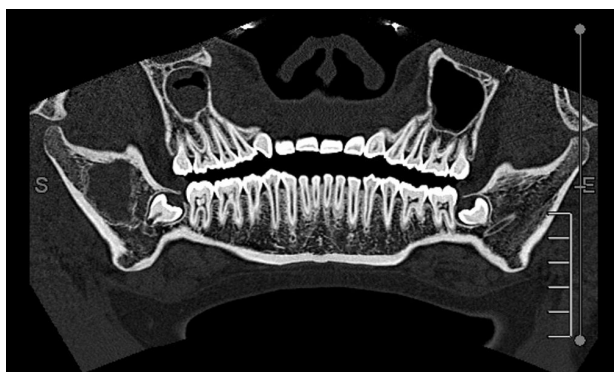Utrpěl někdy úraz v dané lokalizaci?

- Ano
- Ne

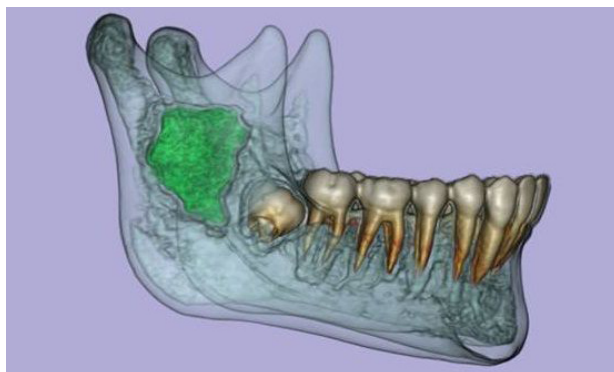
Prodělal již dříve v dané lokalizaci operaci (chirurgické vybavení retinovaného zubu, či extirpaci cysty)?

- Ano
- Ne

Obr. 3 Průběh zadávání výchozích informací do expertního systému



Obr. 1 Na CT snímku (převedený do OPG zobrazení) patrná rozsáhlá cysta pravé větve mandibuly za zárodkem zubu 48



Obr. 2 3D CT rekonstrukce cysty

jasně patrný ohraničený útvar, který se nacházel za retinovaným zubem 48, se kterým však nebyl v kontaktu (obr. 1, 2). Získaná data byla také zadána do expertního systému (obr. 3), který navrhl diagnózu posttraumatické hemoragické pseudocysty s návrhem léčby s možnými pooperačními komplikacemi (obr. 4, 5). Nález se shodoval i s klinickou diferenciální diagnostikou expertního systému.

Při terapii pacientka podstoupila operaci, během níž byla provedena revize pravé větve mandibuly, kde byla nalezena dutina bez výstelky, která byla vyplněna krví. Po kompletní revizi dutiny jsme ránu hermeticky uzavřeli. Po výkonu se neobjevily komplikace, proto byla pacientka šestý den propuštěna do domácí péče, kde dále užívala antibiotika (celkem deset dní). Následovaly ambulantní kontroly, které byly první měsíc po dvou týdnech a poté s odstupem půl roku, kdy byl na OPG defekt již zcela zhojený. Nyní je pacientka rok po výkonu zcela bez obtíží, bez známek recidivy.

VÝSLEDKY

Pro ověření expertního systému jsme analyzovali diagnózy u 36 pacientů (16 mužů a 16 žen) ošetřených na Stomatologické klinice dětí a dospělých v letech 2011–2012. Sledovali jsme celkem 15 markerů (tab. 1), které dávaly podklady pro budoucí diferenciální diagnostiku cysty. Nálezy z operačních protokolů a histologického hodnocení jsme porovnávali s návrhem

Možnosti využití expertního systému v diagnostice čelistních cyst

diagnózy a terapie za pomoci expertního systému (tab. 2). Systém formou návrhu diferenciální diagnózy stoprocentně podchytil výskyt cyst s jednoznačným klinickým obrazem. Ostatní útvary, jako je keratocysta, ameloblastom či obrovskobuněčný granulom, které jsme verifikovali především histologicky, navrhl jen ve třetině případů.

DISKUSE A ZÁVĚRY

Výhodou expertních systémů je, že poskytují stále stejné výsledky, rozhodování neovlivňuje únava, časový stres a jiné faktory, mají schopnost řešit složité problémy, dokážou svůj závěr jednoznačně zdůvodnit a poskytují standardizované řešení. Jejich hlavní nevýhodou je, že obvykle nelze podchytil všechny aspekty rozhodování lidského experta a mohou selhat ve změněných podmínkách.

Přehled již vytvořených databází i programů můžeme najít např. na <http://www.medscape.com/home> nebo <http://www.computer.privateweab.at/judith/1>, které obsahují 23 stran různých typů expertních systémů, včetně chirurgických.

Počítačovou podporu pro zhotovení expertních systémů nalezneme na stránkách <http://www.docstoc.com/docs/30135984/Open-Source-Expert-System/>.

Naše studie ukazuje stejně jako práce o funkci podpůrné me-

chanotronické ruky, že expertní systém může být výborným pomocníkem při výcviku méně zkušených lékařů [4]. Náš systém dále obecně vytváří strukturovanou soustavu otázek a odpovědí na podkladě systematického hodnocení literárních podkladů [5]. Může dále sloužit i jako příprava pro praktickou pregraduální i postgraduální výuku [6] například

PRAKTICKÉ ZUBNÍ LÉKAŘSTVÍ
ročník 61,
2013, 3
s. 52-56

Diferenciální diagnóza:
Posttraumatická /haemorhagická/ pseudocysta.

Operace:
Exstirpace cysty. Není nutná augmentace kostního defektu. Pokud se jedná o radikulární cystu, vyřešit příčinný zub /endodontické ošetření, resekce kořenového hrotu, ev. Extrakce zubu. Pokud se jedná o folikulární cystu, kde příčinou je třetí molár, ten extrahovat. Pokud se jedná o jiný zub, konzultovat situaci s ortodontistou, zda se pokusit zub zachránit /aktivní tah, zařazení zubu do zubního oblouku/ a zahájit následnou ortodontickou terapii, nebo ho extrahovat.

Následná péče:
ATB (7 dní), při svalovém spasmu způsobeném operací rehabilitace otevírání. Perfektní hygiena dutiny ústní včetně výplachů heřmánkem (14 dní). Kontrolní OPG po výkonu, další kontrola včetně OPG 6 týdnů po výkonu, další půl roku poté, dále pravidelná dispenzarizace s RTG po roce. Současně eventuelní ortodontická terapie.

Proveď analýzu Tisk Nový

Obr. 4 Expertním systémem navržená diferenciální diagnóza s následným postupem péče

Jméno: Pacientka
Příjmení: První
Rodné číslo: 000000/1111

Subjektivní obtíže: Ne
Objektivní nález:
Chrup: Sanovaný

RTG patologie: Ano Ohraničený útvar

Má útvar vztah k zubům: Ano Utrpěl někdy úraz v dané lokalizaci - Ano;

Velikost kostního defektu: Do 2cm

Diferenciální diagnóza:
Posttraumatická /haemorhagická/ pseudocysta

Operace:
Exstirpace cysty. Není nutná augmentace kostního defektu. Pokud se jedná o radikulární cystu, vyřešit příčinný zub /endodontické ošetření, resekce kořenového hrotu, ev. Extrakce zubu. Pokud se jedná o folikulární cystu, kde příčinou je třetí molár, ten extrahovat. Pokud se jedná o jiný zub, konzultovat situaci s ortodontistou, zda se pokusit zub zachránit /aktivní tah, zařazení zubu do zubního oblouku/ a zahájit následnou ortodontickou terapii, nebo ho extrahovat.

Následná péče:
ATB (7 dní), při svalovém spasmu způsobeném operací rehabilitace otevírání. Perfektní hygiena dutiny ústní včetně výplachů heřmánkem (14 dní). Kontrolní OPG po výkonu, další kontrola včetně OPG 6 týdnů po výkonu, další půl roku poté, dále pravidelná dispenzarizace s RTG po roce. Současně eventuelní ortodontická terapie.

Obr. 5 Data pacienta, jeho anamnéza s doporučeným postupem terapie převedený do formátu pro tisk

PRAKTICKÉ
ZUBNÍ
LÉKÁŘSTVÍ
ročník 61,
2013, 3
s. 52–56

Nález	Procento výskytu
Subjektivní obtíže	31
Objektivní nález	44
Chrup sanován či intaktní	92
Chrup kariézní	8
RTG patologie	100
Ohraničený útvar na RTG	89
Neohraničený útvar na RTG	11
Vztah útvaru k zubům	33
Vztah útvaru k radixům zubů	13
Vztah útvaru ke korunce retinovaného zubu	16
Umístění útvaru v horní čelisti mezi středními řezáky	3
Prodělal v dané lokalizaci operaci	3
Utrpěl úraz v dané lokalitě	8
Velikost kostního defektu do 2 cm	75
Velikost kostního defektu nad 2 cm	25

tak, jak je vložen do meziuniverzitního systému elektronické podpory vzdělávání MEFANET (Medical FACulties NETwork). Optimem pro začlenění expertního systému je evidence based dentistry v terapeutickém systému kliniky, kde šetří čas, administrativu a podporuje operativu [7].

LITERATURA

1. Curry, M., Malpani, A., Li, R., Tantillo, T., Jog, A., Blanco, R., Ha, P.K., Califano, J., Kumar, R., Richmon, J.: Objective assessment in residency-based training for transoral robotic surgery. *Laryngoscope*, roč. 122, 2012, č. 10, s. 2184–2192.
2. Feigenbaum, E. A.: Some challenges and grand challenges for computational intelligence. *J. ACM.*, roč. 50, 2003, č. 1, s. 32–40.
3. Kyzas, P. A.: Evidence-based oral and maxillofacial surgery. *J. Oral Maxillofac. Surg.*, roč. 66, 2008 č. 5, s. 973–986.

Konečná diagnóza	Procento shody s diferenciální diagnózou	N
Reziduální cysta	100	3
Folikulární cysta	100	13
Radikulární cysta	100	5
Cysta nazopalatinálního ductu	100	3
Posttraumatická, hemoragická cysta	69	8
Keratocysta	33	2
Ameloblastom	33	1
Obrovskobuněčný granulom	33	1
Celkem	86	36

4. Manchikanti, L.: Evidence-based medicine, systematic reviews, and guidelines in interventional pain management, part I: introduction and general considerations. *Pain Physician.*, roč. 11, 2008, č. 2, s. 161–186.
5. Nocini, P.F., Verlato, G., Frustaci, A., de Gemmis, A., Rigoni, G., De Santis, D.: Evidence-based dentistry in oral surgery: could we do better? *Open Dent. J.*, roč. 16, 2010, č. 4, s. 77–83, <http://milost.wz.cz/umi/referat/index.html>
7. Payne, P. R.: Chapter 1: Biomedical knowledge integration. *PloS. Comput. Biol.*, roč. 8, 2012, č. 12, s. e1002826 (1–15).

Poděkování

Studie vznikla za podpory projektu IGA MZČR NT13351-4 a 00064203 (FN Motol).

MDDr. Nima Mahdian

Stomatologická klinika dětí a dospělých
2. LF UK a FN Motol
V Úvalu 84
150 06 Praha 5
e-mail: mahdian@centrum.cz