

Využití antimikrobiálního a protizánětlivého působení extraktu z *Macleaya cordata* (Willd) R. Br. v terapii zánětu zubního lůžka

(Původní práce – klinická studie)

Antimicrobial and Anti-Inflammatory Activities of Extract from *Macleaya cordata* (Willd) R. Br. in the Treatment of „Dry Socket“

(Original Article – Clinical Study)

Chytilová K.¹, Galandáková A.², Zapletalová J.³, Pazdera J.¹

¹Klinika ústní, čelistní a obličejové chirurgie LF UP a FN, Olomouc

²Ústav lékařské chemie a biochemie LF UP, Olomouc

³Ústav lékařské biofyziky, pracoviště biometrie LF UP, Olomouc

SOUHRN

Úvod: Nejčastější komplikací hojení rány po extrakci dolních třetích molárů je alveolitida, vyskytující se přibližně ve 20 % případů. K místnímu ošetření extrakční rány se využívají antiseptické, dezinfekční, antimikrobiální nebo analgetické léčivé prostředky. Obdobný terapeutický efekt lze předpokládat (zejména díky obsahu sanguinarinu a chelerythrinu) také u extraktu z *Macleaya cordata* (MCE), který se využívá při léčbě gingivitidy a k potlačení tvorby zubního plaku.

Cíl práce: Cílem předkládané klinické studie bylo ověření protizánětlivých účinků extraktu z MCE v terapii zánětu zubního lůžka (alveolitis sicca) po extrakcích dolních třetích molárů.

Materiál a metodika: Soubor 60 pacientů s klinickými projevy alveolitidy po komplikovaných extrakcích dolních třetích molárů byl rozdělen do dvou skupin. U skupiny I (n = 25) byl k léčbě využit MCE (0,03 %, v/v), který byl do lůžka aplikován na resorbovatelném kolagenovém čepu. Skupina II (n = 35) byla léčena klasickou terapií pomocí výplachů rány roztoky antiseptik a aplikací dezinfekčních prostředků (Chlumského roztok) na mulovém drénu. K objektivnímu hodnocení intenzity lokální zánětlivé infiltrace v oblasti zaníceného lůžka bylo využito měření slizniční teploty pomocí bezkontaktního infračerveného teploměru. Subjektivní hodnocení intenzity bolesti prováděli sami pacienti prostřednictvím vizuální analogové škály. Dále byla hodnocena délka terapie a sledováno užívání analgetik v průběhu léčby.

Výsledek: V průběhu terapie byl mezi skupinami I a II zjištěn signifikantní rozdíl v klinickém obrazu onemocnění. U pacientů léčených MCE došlo k poklesu slizniční teploty, snížení intenzity bolesti a zkrácení délky terapie.

Závěr: Klinická studie potvrdila pozoruhodný protizánětlivý účinek MCE prokázaný v předchozí studii v podmínkách *in vitro*. Praktickým problémem zůstává forma a způsob aplikace účinné látky. Kolagenový čep jako nosič se příliš neosvědčil, protože ve vlhkém prostředí ústní dutiny zvětšuje svůj objem a bývá často dislokován mimo extrakční ránu. Lepší alternativou by mohla být aplikace účinných látek ve formě hustého gelu.

Klíčová slova: *alveolitis – dolní třetí molár – poextrakční komplikace – Macleaya cordata*

SUMMARY

Introduction: “Dry socket” is the most common complication of wound healing after extraction of lower third molar that occurs in about 20% cases. For the local treatment of dry socket the antiseptic and antimicrobial medicaments completed with analgetics are used. Similar therapeutic effect of locally applied of *Macleaya cordata* extract (MCE; mainly due to the sanguinarine and chelerythrine content) could be presumed because the extract is used in the treatment of gingivitis and reduction of tooth plaque.

Aim of work: The aim of clinical study was to examine anti-inflammatory effects of MCE in the treatment of dry socket which occurred after surgical removing of the lower third molar.

Material and Methods: The clinical cohort included 60 patients with dry socket. Patients were divided into two groups. Group I (n = 25) was treated with MCE (0.03%, v/v). A resorbable collagen dental peg saturated with MCE was applied into extraction wound. Group II (n = 35) was treated with a classical method rinsing by means of antiseptic solution and application of antiseptic solution on gauze drain [Chlumsky (phenol campher)solution]. During the healing period, mucosal temperature with non-contact infra thermometer was evaluated as an objective marker. The intensity of pain monitored using a visual analogue scale was recorded as a subjective marker. The total therapy period and a prospective use of analgesics were booked in a questionnaire.

Results: Significant differences in clinical course of diseases between groups of patients were found. Mucosal temperature and pain intensity have dropped quicker and duration of therapy has been reduced in patients topically treated with MCE when compared with conventionally treated controls.

Conclusions: Clinical study has confirmed the remarkable anti-inflammatory effects of MCE previously demonstrated *in vitro*. A practical problem that remains to be resolve is the form and method of MCE application. The collagen dental peg as a vehicle did not work properly because of its porosity which in the wet environment of the oral cavity often caused its displacement outside of the extraction wound. A better alternative would probably be the application of active substances in the form of a thick gel.

Key words: *alveolitis – the lower third molar – post-extraction complications – Macleaya cordata*

ČESKÁ
STOMATOLOGIE

ročník 113,
2013, 2
s. 52–59

Čes. Stomat., roč. 113, 2013, č. 2, s. 52–59

ÚVOD

Alveolitida, zánět zubního lůžka, je poměrně běžnou komplikací po chirurgické extrakci dolních třetích molárů. Její výskyt je až desetkrát častější než u prosté extrakce prořezaných zubů. Ke klinické manifestaci alveolitidy dochází zpravidla za 48 až 72 hodin po extrakci zubu.

Označení „dry socket“ (suché lůžko) pro klinickou manifestaci alveolitidy použil již Crawford [6] na konci 19. století. Dodnes se tato klinická jednotka v odborné literatuře označuje přibližně 18 synonymy. Jednou z příčin této různorodosti je patrně nejasná etiopatogeneze této poextrakční komplikace. Birn [1, 2] označil tento stav jako fibrinolytickou alveolitidu. Ve svých pracích zkoumal fibrinolytickou aktivitu uvnitř koagula, vzniklou působením přímých (fyziologických) nebo nepřímých (nefyziologických) aktivátorů plazminogenu. Působení patogenních mikroorganismů patří mezi nepřímé aktivátory a traumatické postižení vyvolává uvolnění přímých aktivátorů. Rizikové faktory vzniku alveolitidy, její prevence a racionální léčba v minulosti byly a stále zůstávají předmětem zájmu řady autorů, jejichž závěry jsou však často protichůdné.

Mezi základní příznaky alveolitidy patří bolest neuralgiformního charakteru s propagací do okolí rány, prázdné zubní lůžko s retencí zbytků potravy (alveolitis sicca) nebo vyplněné zbytky rozpadajícího se koagula (alveolitis purulenta) a foetor ex ore [11].

Rizikové faktory, podílející se na vzniku alveolitidy byly předmětem mnoha klinických studií [14] a jejich podíl na rozvoji komplikací hojení extrakční rány byl mimo pochybnost potvrzen (tab. 1).

Společným cílem je zbavit pacienta bolesti, potlačit zánětlivou složku onemocnění a stimulovat tvorbu granulační tkáně uvnitř extrakční rány. Prvním krokem je výplach lůžka po extrakci antiseptickým roztokem. Bylo potvrzeno, že použití 0,12% roztoku chlorhexidinu k výplachům extrakční rány prokazatelně snižuje riziko vzniku alveolitidy až o 50 %. Výplachy se musí provádět před extrakcí, v den extrakce a několik dní po extrakci [5].

Po výplachu lůžka následuje lokální aplikace mulového drénu, smočeného v dezinfekčním roztoku (Chlumského roztok, jodový olej apod.). Často se užívá také zinkoxideugenolová pasta (u nás přípravek Repin, SpofaDental, a.s., ČR) [20]. V mnoha studiích byl při terapii alveolitidy prokázán pozitivní účinek eugenolu, ale jeho profylaktické použití se nedo-

poručuje, vzhledem k jeho lokálním cytotoxickým a neurotoxickým účinkům ve vyšších koncentracích. Antibiotika k lokální aplikaci jsou zastoupena gentamycinem (síťka) nebo tetracyklinem (oxytetracyklin), často v kombinaci s hydrokortizonem v různých aplikačních formách (např. Gelfoam, Baxter, USA).

Další možností je využití specialit s anestetickým (Alvogyl, Septodont, Francie) nebo protizánětlivým účinkem (Ketazon). Parahydroxybenzoová kyselina byla spolu s kyselinou acetylsalicylovou součástí speciality Apernyl. Jeho pozitivní efekt při léčbě alveolitidy byl výsledkem kombinace antifibrinolytického a antiflogistického účinku [24]. Nyní se Apernyl vyrábí pouze s obsahem kyseliny acetylsalicylové (SPEIKO – Dr. Speier, GmbH, Münster, Německo). Použití polymléčné kyseliny, která se řadí do skupiny biodegradabilních polyesterů, v profylaxi alveolitidy není

jednoznačné [4, 10]; nicméně je dostupná jako specialita pod názvem DriLac (Osmed, USA). Všechny používané chemické látky mají i své nežádoucí účinky, mezi které patří reakce na cizí těleso, granulomatózní reakce typu myosferulózy, osteomyelitis, alergická reakce, vznik bakteriální rezistence, neuritis nebo vznik neuralgie trigeminu [19].

V prvních dnech po klinické manifestaci alveolitidy se pacient zpravidla neobjede bez analgetik. Dnes jsou oblíbena zejména nesteroidní antiflogistika na bázi kyseliny propionové (ibuprofen), analgetika-antipyretika (paracetamol) a sulfonanilidy (nimesulid). Antibiotická léčba nemá zpravidla zásadní význam. Uchylujeme se k ní jen v těch případech, kdy se zánětlivý proces šíří do okolí extrakční rány. Fyzikální terapii lze použít jako doplňkovou metodu k vyvolání hyperémie a analgezie. Využívá se zdrojů infračerveného záření, krátkovlnné dia-

Tab. 1 Rizikové faktory vzniku alveolitidy

Rizikové faktory	Důsledky
Zvýšená náročnost chirurgického výkonu	Kostní trauma a destrukce alveolární kosti s následnou trombózou okolních cév a snížení odolnosti kosti vůči infekci
Nepříznivá poloha zubu	Zvýšené riziko vzniku alveolitidy po extrakcích třetích molárů s distoangulárním sklonem
U žen podávání orálních kontraceptiv	Estrogeny aktivují fibrinolytický systém, zvyšují hladiny faktorů II, VII, VIII, X a plazminogenu a přispívají k předčasné destrukci koagula
Kouření	Inkorporace tabákových zplodin do oblasti rány, adheze škodlivin do formovaného koagula, poškození biomolekul reaktivními kyslíkovými sloučeninami a těkavými aldehydy obsaženými v cigaretovém kouři, snižování antioxidačních slinných enzymů, zejména glutathion-peroxidázy [3, 9, 16]
Technika anestezie	Intraligamentární podání anestetika zvyšuje pravděpodobnost vzniku alveolitidy [26]
Vyšší věk pacienta	[15]
Problematické hygienické poměry v ústní dutině	
Zvýšený výskyt periopatogenů v okolí extrakční rány	Perikoronitida, gingivitida, paradontopatie, periapikální infekce, gangrenózní radix
Diskutabilní a nejasné podmiňující faktory	
Systémová onemocnění	Zejména diabetes mellitus
Pohlaví pacientů	Vyšší výskyt alveolitidy u žen
Sekundární odstranění koagula z rány	Např. vysávání z rány, nadměrné vyplachování
Stáří pacienta	Všeobecné mínění: „čím vyšší věk, tím větší riziko“
Četnost extrakcí	Extrakce jednoho zubu vs. mnohočetné extrakce
Technika anestezie	Injekční vs. celková anestezie
Množství a kvalita sliny	
Nedokonalá toaleta rány po extrakci	

Využití antimikrobiálního a protizánětlivého působení extraktu z *Macleaya cordata* (Willd) R. Br.

termie nebo biostimulačního účinku helium-neonového laseru, případně diadynamických proudů typu CP. Moderní metodou je aplikace lékařského ozonu, tzv. ozonoterapie (HealOzone, KaVo Dental GmbH, Německo). Ozon aktivuje imunitní odpověď a látkovou výměnu buněk a působí rovněž baktericidně [21].

Další terapeutickou možností léčby zánětu a mikrobiálních infekcí dutiny ústní je použití fytotherapeutik. Na kmenech *Streptococcus mutans* a *Streptococcus pyogenes* byl prokázán vyšší antibakteriální účinek směsi esenciálních olejů máty peprné a rozmarýny lékařského ve srovnání s účinkem chlorhexidinu [23]. Vyšší antibakteriální účinek vůči mikroorganismům nalézajícím v kořenových kanálcích zubů (*Pseudomonas aeruginosa*, *Escherichia coli*, *Lactobacillus acidophilus*, *Streptococcus mutans* a *Candida albicans*) byl prokázán rovněž u lopuchu většího (*Arctium lappa*) v porovnání s kalciumhydroxidovou pastou [8]. Plody granátovníku (*Punica granatum* L.) vykazují rovněž antibakteriální a antimykotické účinky díky obsahové složce punicalginu. Bylo prokázáno, že aplikace gelu z plodů granátovníku inhibuje adhezenci *Streptococcus mutans*, *Streptococcus sanguis* a *Streptococcus mitis*. Inhibiční účinky byly vyšší než účinek mikonazolu. V *in vitro* studiích byl prokázán rovněž jeho antimykotický účinek na kmeny *Candida albicans* a *Candida parapsilosis* a v kombinaci s flukonazolem působily synergicky [7, 27]. Dalším fytotherapeutikem, které je možné využít v profylaxi alveolitidy, je *Aloe vera*, u které byla prokázána stejná účinnost jako u klindamycinu [22]. Z těchto studií vyplývá, že fytotherapeutika jsou účinná a využívána jak v profylaxi, tak k terapii. V lékárně jsou dostupná v sušené formě, ve formě tinktury nebo jsou součástí zubních past a ústních vod. Jedním z možných fytotherapeutik by mohl být i extrakt z *Macleaya cordata* (Willd) R. Br. (MCE, makleja srdčitá), který obsahuje

zejména sanguinarin (SG) a chelerythrin (CHE) ze skupiny kvartérních benzo[c]fenanthridinových alkaloidů (KBA), u kterých byl prokázán protizánětlivý účinek. SG a CHE jako fytoalexiny chrání rostlinu před patogenními mikroorganismy [28]. V *in vitro* studiích byla prokázána inhibiční aktivita dihydroCHE/dihydroSG (MIC v µg/ml) vůči *Staphylococcus aureus* (MIC 18,7 a 9,3), *Streptococcus faecalis* (MIC > 300 a 150), *Escherichia coli* (MIC > 300 a > 300), *Pseudomonas aeruginosa* (MIC 300 a 75), *Proteus mirabilis* (MIC 300 a 75) a *Candida albicans* (MIC 18,7 a 18,7). Po aplikaci kontrolní látky gentamycinu na výše zmíněné mikrobiální spektrum (kromě *Candida albicans*) byla MIC o jeden až dva řády nižší (MIC 2,5 až 5 µg/ml). Nystatin byl použit jako kontrolní látka ve srovnání účinku dihydroCHE/dihydroSG na *Candida albicans*. MIC nystatinu byla také o několik řádů nižší (MIC 5 µg/ml) než koncentrace dihydroCHE/dihydroSG. I když koncentrace dihydroCHE/dihydroSG musela být několikanásobně vyšší než kontrolní látky, lze je využít i v této koncentraci jako přírodní látky k léčbě mikrobiální infekce dutiny ústní [18]. SG mimo jiné inhibuje elastolytickou aktivitu prasečí pankreatické a lidské slinné elastázy, což může být také jedno z vysvětlení protizánětlivého účinku [25]. Kromě protizánětlivého, antimikrobiálního, fungicidního a antimykotického účinku oba alkaloidy indukují apoptotické faktory.

Tato práce navazuje na *in vitro* studii, jejíž výsledky prokázaly, že MCE snižuje oxidační stres (snížením produkce reaktivních kyslíkových radikálů a obnovou tvorby intracelulárního glutathionu) a zánětlivou reakci (snížením exprese interleukinu-6 a cyklooxygenázy-2) stimulované lipopolysacharidem v lidských gingiválních fibroblastech [12]. Tato klinická studie se zaměřila na ověření protizánětlivého účinku MCE při terapii zánětu zubního lůžka po extrakci dolních třetích molárů.

ČESKÁ
STOMATOLOGIE
ročník 113,
2013, 2
s. 52-59

Tab. 2 Příčiny extrakce dolních třetích molárů (skupina I)

Indikace k extrakci	Retence třetích molárů	Chronická apikální periodontitis	Zaklíněné zuby	Onemocnění zubů a podpůrných tkání	Zubní kaz nebo jeho komplikace
n = 25	11	6	3	2	3
%	44	24	12	8	12

Tab. 3 Příčiny extrakce dolních třetích molárů (skupina II)

Indikace k extrakci	Retence třetích molárů	Chronická periokoronitis	Zaklíněné zuby	Zubní kaz nebo jeho komplikace
n = 35	23	2	8	2
%	65,7	5,7	22,9	5,7

MATERIÁL A METODY**Materiál**

Extrakt z *Macleaya cordata* (MCE, identifikační číslo 051044, obsahující 59,6 % KBA, z toho 44,9 % SG a 14,7 % CHE) byl získán u německé firmy Phytobiotics Futterzusatzstoffe GmbH, Eltville (Německo). Pro aplikaci do alveolárního lůžka byl použit 0,03% (v/v) extrakt z *Macleaya cordata* v etanolu (96 %, v/v).

Pacienti

V klinické studii se zkoumal účinek MCE při léčbě alveolitidy (alveolitis sicca) po extrakci dolních třetích molárů. Studie byla provedena se souhlasem Etické komise FN a LF UP Olomouc. Ze souboru pacientů, kteří v průběhu šesti měsíců podstoupili extrakce zubů a vyvinula se u nich alveolitida, bylo do klinické studie zařazeno 60 jedinců, kteří potvrdili podpisem souhlas s účastí ve studii.

Skupina I obsahovala 25 pacientů, z toho 13 žen a 12 mužů s průměrným věkem 26 let. Z tohoto souboru bylo 92 % pacientů celkově zdravých, tedy s negativní osobní, alergickou a farmakologickou anamnézou. Celkem 8 % pacientů udávalo alergickou rinitidu nebo se léčilo pro hypertenzi, 15,4 % žen užívalo orální kontraceptiva. U 44 % pacientů byla provedena extrakce zubu 38, u 56 % pacientů zubu 48. Ve 20 % šlo o prostou extrakci, u 16 % o extrakci komplikovanou a u 64 % o extrakci chirurgickou. Extrakce byly provedeny ve svodné anestezii s použitím 4% Supracainu u 60 % pacientů nebo 2% Supracainu u 32 % pacientů. U 8 % pacientů byla extrakce uskutečněna v celkové anestezii. Příčinná diagnóza extrakce dolních třetích molárů je znázorněna v tabulce 2.

Skupina II zahrnovala 35 pacientů, z toho 22 žen a 13 mužů s průměrným věkem 27 let. Z nich bylo 77 %

celkově zdravých. Zbýlých 23 % pacientů bylo léčeno pro polinózu, hypertenzi, popř. hypercholesterolemii. Celkem 18,2 % žen pravidelně užívalo orální kontraceptiva. Extrakce zubu 38 byla provedena v 48,6 % a extrakce zubu 48 v 51,4 % případů. V 5,7 % případů šlo o prostou extrakci, v 5,7 % případů o extrakci komplikovanou a v 88,6 % o chirurgickou. Při svodné anestezii bylo u 60 % pacientů použito 2% Supracainu a u 37,1 % roztoku téhož anestetika s koncentrací 4 %. Extrakce v celkové anestezii byla realizována pouze u 2,9 %. Příčinná diagnóza extrakce dolních třetích molárů je znázorněna v tabulce 3.

Terapie alveolitidy**Skupina I**

MCE byl aplikován terapeuticky při rozvoji příznaků alveolitidy. K odstranění případných zbytků jídla nebo detritu byl použit výplach lůžka fyziologickým roztokem. MCE (0,03 %, v/v; 50 μ l) byl injikován za sterilních podmínek do resorbovatelného kolagenového čepu (Hypro-Sorb Z, Hydro Otrokovice, s. r. o., ČR) a na tomto nosiči vložen do extrakční rány postižené alveolítidou. Četnost a frekvence aplikací závisela na subjektivních obtížích pacienta, čep byl vkládán do lůžka denně nebo každý druhý den.

Skupina II

K léčbě alveolitid byly u skupiny II použity výplachy extrakční rány roztoky antiseptik (0,2% Préglovým roztokem a 2% roztokem Persterilu) s následnou aplikací mulového drénu smočeného v roztoku Chlumského nebo jodového oleje.

Měření teploty sliznice

K objektivnímu posouzení intenzity lokální zánettivé infiltrace byla v průběhu léčby při každé návštěvě ordinace měřena teplota sliznice v okolí extrakční rány pomocí bezkontaktního infračerveného teploměru (GIM 530MS, výrobce Greisinger GmbH, Regenstauf, Německo) (obr. 1). Teplota se měřila i na stejném místě kontralaterální strany a poté byl zaznamenán rozdíl naměřených hodnot.

Hodnocení intenzity bolesti

K subjektivnímu hodnocení intenzity bolesti bylo použito vizuální analogové škály s následujícím číselným označením: 0 – žádná bolest; 1 – mírná bolest; 2 – střední bolest; 3 – silná bolest; 4 – nesnesitelná bolest a s – spánek. Bolest pacienti zaznamenávali do dotazníku po 0, 2, 4, 6, 8, 10 a 12 hodinách od aplikace čepu s MCE do lůžka.



Obr. 1 Bezkontaktní infračervený teploměr GIM 530MS

Statistická analýza

Data byla statisticky zpracována pomocí χ^2 testu, v případě malých četností pomocí Fischerova exaktního testu. K porovnání souborů v kvantitativních parametrech byl použit (vzhledem k nenormální distribuci hodnot měřených parametrů) neparametrický Mannův-Whitneyho U-test. Normalita dat byla ověřena testem Shapiro-Wilk.

VÝSLEDKY

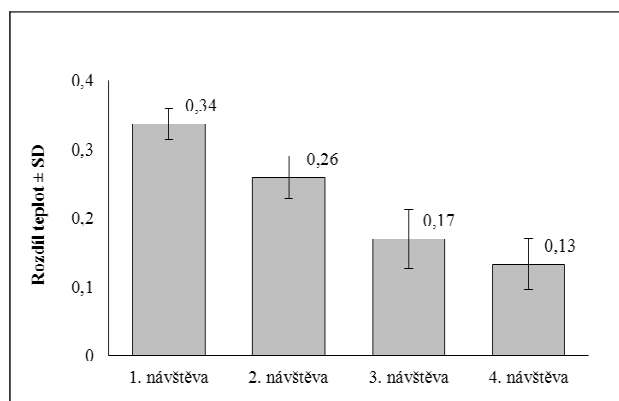
Teplota sliznice

Měření slizniční teploty se uskutečnilo při každé kontrole ještě před aplikací extraktu do lůžka. Teplota sliznice byla změřena ihned po otevření úst na postižené straně v bezprostřední blízkosti zaníceného zubního lůžka a na kontralaterální straně. Rozdíl teplot byl zaznamenán a sledován u dalších návštěv. Před první aplikací byl rozdíl teplot 0,1 - 0,7 °C (průměr 0,3 °C; n = 25). Před druhou aplikací se rozdíl teplot pohyboval v rozmezí 0 - 0,8 °C (průměr 0,3 °C; n = 19), před třetí aplikací 0 - 0,4 °C (průměr 0,1 °C; n = 11) a před poslední čtvrtou aplikací byl rozdíl teplot 0 - 0,3 °C (průměr 0,1 °C; n = 8).

Z výsledků (graf 1) bylo patrné, že v průběhu terapie pomocí MCE poklesl rozdíl slizničních teplot mezi oblastí zaníceného lůžka a zdravou kontralaterální sliznicí z 0,3 °C na 0,1 °C. Rozdíl teplot nebyl signifikantní, ale pokles slizniční teploty poukazyval na redukci závažné reakce, a tím zlepšení procesu hojení. Slizniční teplota nebyla u kontrolní skupiny měřena.

Intenzita bolesti

Intenzita bolesti se hodnotila pomocí vizuální analogové škály rozdělené do pěti stupňů a zázna-



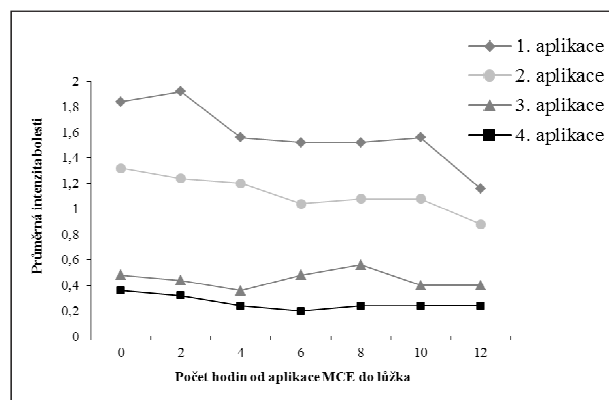
Graf 1 Průměrný rozdíl teplot

menávala po 0 až 12 hodinách od aplikace extraktu do lůžka. Ve skupině I hodnotilo 21 pacientů vlastní extrakci jako bezbolestnou. Bolest v oblasti extrakční rány se objevila obvykle za 48 hodin od provedení výkonu. První aplikace MCE na kolagenovém nosiči byla provedena 1. až 13. den po extrakci, nejčastěji však 2. den po extrakci. Hodnocení intenzity bolesti bylo provedeno po každé aplikaci extraktu po 2, 4, 6, 8, 10 a 12 hodinách (nemyslí se tedy čas 0, ten udává bolest lůžka před aplikací extraktu). Výsledky svědčily pro postupné snížení intenzity bolesti v průběhu léčby od první do poslední aplikace (graf 2).

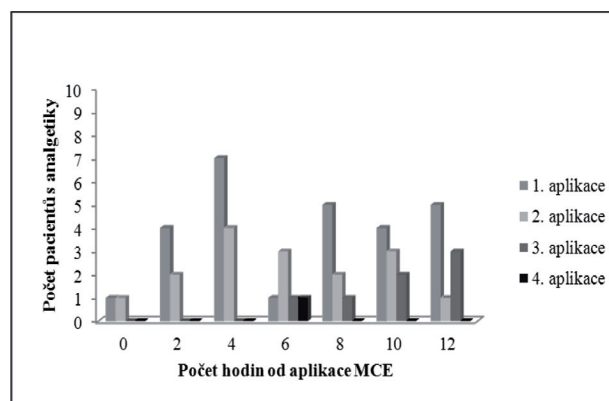
U kontrolní skupiny se intenzita bolesti neměnila.

Analgoterapie

Bolest doprovázející klinickou manifestaci alveolity byla potlačena pomocí neopioidních analgetik. Pacienti užívali různé preparáty z této skupiny, od nesteroidních antiflogistik (Ibalgin 400 mg, Zentiva, a. s., Praha, ČR; Nalgesin S, Krka ČR, s.r.o.) přes antipyretika (Paralen 500 mg, Zentiva, a. s., Praha, ČR;



Graf 2 Intenzita bolesti



Graf 3 Analgoterapie

Tab. 4 Délka terapie od první do poslední aplikace (dny)

Délka terapie (dny)	Skupina I	Skupina II
Minimum	1	4
Maximum	8	24
Medián	4	7

Aulin, Medicom International, s.r.o., Brno, ČR; resp. Nimesil, Laboratorios Menarini s. a., Badalona, Španělsko; Valetol, Herbacos Recordati, s.r.o., Pardubice, ČR) až po spazmolytika (Algifen, TEVA Czech Industries, s.r.o., Opava-Komárov, ČR) a anodyna (Tramal, Grünenthal GmbH, Aachen, Německo). Z grafu 3 je patrný pokles počtu pacientů s nutností analgoterapie v průběhu lokální terapie alveolitydy.

Celková délka léčby a klinický průběh onemocnění

Délka terapie byla měřena od první aplikace MCE (skupina I) nebo mulového drénu s účinnou látkou (skupina II) po poslední aplikaci. U skupiny I se délka terapie pohybovala v rozmezí od jednoho do osmi dnů, u skupiny II od čtyř do 24 dnů. Průměrná délka terapie u skupiny I byla čtyři dny, u skupiny II sedm dní (tab. 4). Výsledky svědčí pro zkrácení délky léčby o tři dny u pacientů skupiny I v porovnání se skupinou II.

DISKUSE

Po potvrzení protizánětlivého a antioxidačního působení MCE *in vitro* jsme přistoupili k terapeutickému podání látek do extrakčního lůžka. MCE jsme aplikovali do kolagenového čepu. Nevýhodou této aplikační formy byla jeho nestabilita ve vlhkém prostředí ústní dutiny a uvnitř alveolárního lůžka. Docházelo k tomu, že kolagenový nosič extraktu tak nezástval v lůžku do doby jeho úplné resorpce. Jednou z výhod kolagenového čepu byla jeho vstřebatelnost a měkká konzistence. Justová a Pazdera [13] publikovali dobré zkušenosti s resorbovatelnými dentálními čipky obsahujícími kyselinu acetylsalicylovou, trimekain a sacharózu.

Pro volbu optimálního způsobu ošetření alveolitydy je důležitá také mechanická ochrana zubního lůžka před retencí zbytků potravy. Z tohoto pohledu je důležitá volba optimálního nosiče účinné látky. Nevýhodou dodnes používaných mulových drénů je především jejich neresorbovatelnost. Uvážíme-li, že běžné dezinfekční prostředky ztrácejí ve vlhkém

prostředí ústní dutiny svou účinnost do 24 hodin, znamená to, že pacient musí vyhledat ošetření zubního lékaře nejpозději druhý den. Proto se jeví jako optimální aplikace účinné látky ve formě hustého gelu, pasty nebo dentálního čipku. Aplikační forma je tedy důležitá také s ohledem na komfort ošetření nemocného a frekvenci návštěv v ordinaci.

V naší práci jsme k hodnocení intenzity zánetu lůžka, při ověřování terapeutických účinků *M. cordata*, využili měření slizniční teploty. Vycházeli jsme ze známé skutečnosti, že akutní zánet je provázen hyperémií a zvýšením lokální teploty. Použili jsme bezkontaktní infračervený teploměr, který je přesnější než teploměr klasický – kontaktní rtuťový nebo elektronický. Pozorovali jsme klesající tendenci teploty sliznice v oblasti komplikovaného hojení extrakční rány [17]. Intenzita bolesti měřená pomocí vizuální analogové škály a také potřeba analgoterapie klesaly v průběhu léčby alveolitydy.

Proto se MCE jeví jako perspektivní lokální prostředek zmírňující obtíže při alveolitydě a zkracující dobu jejich léčby.

ZÁVĚR

V klinické studii jsme potvrdili protizánětlivý účinek extraktu z *Macleaya cordata* (MCE) při léčbě alveolitydy po extrakci dolních třetích molárů. Po aplikaci extraktu bylo pozorováno snížení slizniční teploty v průběhu léčby. Rovněž byl zaznamenán analgetický účinek extraktu, který se projevil snížením intenzity bolesti a nutností užívání analgetik. Forma aplikace extraktu, tedy aplikace MCE s využitím kolagenového resorbovatelného čepu jako nosiče, byla pro pacienty příjemnější než dosud užívaná aplikace účinné látky na mulovém drénu. Pozitivní účinek MCE se projevil také zkrácením délky léčby. Výsledky klinické studie potvrdily předpoklady vycházející z výsledků předchozí *in vitro* studie.

Extrakt z *Macleaya cordata*, využívaný dosud spíše jako adjuvantní léčebný prostředek v rámci péče o orální hygienu, má díky svému antimikrobiálnímu působení prokazatelně příznivé účinky při léčbě alveolitydy. Otevřenou otázkou, kterou se budeme

Využití antimikrobiálního a protizánětlivého působení extraktu z *Macleaya cordata* (Willd) R. Br.

dále zabývat, zůstává volba optimální lékové formy a způsobu aplikace účinné látky do zubního lůžka.

LITERATURA

- Birn, H.:** Etiology and pathogenesis of fibrinolytic alveolitis („dry socket“). *Int. J. Oral Surg.*, roč. 2, 1973, č. 5, s. 211–263.
- Birn, H.:** Fibrinolytic activity of alveolar bone in „dry socket“. *A. Odont. Scand.*, roč. 30, 1972, č. 1, s. 23–32.
- Blum, I. R.:** Contemporary views on dry socket (alveolar osteitis): a clinical appraisal of standardization, aetiopathogenesis and management: a critical review. *J. Oral Maxillofac. Surg.*, roč. 31, 2002, s. 309–317.
- Brekke, J. H., Olson, R. A., Scully, J. R., Osbon, D. B.:** Influence of polylactic acid mesh on the incidence of localized osteitis. *Oral Surg. Oral Med. Oral Pathol.*, roč. 56, 1983, č. 3, s. 240–245.
- Caso, A., Hung, L. K., Beirne, O. R.:** Prevention of alveolar osteitis with chlorhexidine: meta-analytic review. *Oral Surg. Oral Med. Oral Pathol. Oral Radiol. Endod.*, roč. 99, 2005, č. 2, s. 155–159.
- Crawford, J. Y.:** „Dry socket“. *Dental Cosmos*, roč. 38, 1896, s. 929–931.
- Endo, E. H., Cortez, D. A., Ueda-Nakamura, T., Nakamura, C. V., Dias Filho, B. P.:** Potent antifungal activity of extracts and pure compound isolated from pomegranate peels and synergism with fluconazole against *Candida albicans*. *Res. Microbiol.*, roč. 161, 2010, č. 7, s. 534–540.
- Gentil, M., Pereira, J. V., Sousa, Y. T., Pietro, R., Neto, M. D., Vansan, L. P., de Castro França, S.:** In vitro evaluation of the antibacterial activity of *Arctium lappa* as a phytotherapeutic agent used in intracanal dressings. *Phytother. Res.*, roč. 20, 2006, č. 3, s. 184–186.
- Giuca, M. R., Giuggioli, E., Metelli, M. R., Pasini, M., Iezzi, G. D., Ercole, S., Tripodi, D.:** Effects of cigarette smoke on salivary superoxide dismutase and glutathione peroxidase activity. *J. Biol. Regul. Homeost. Agents*, roč. 24, 2010, č. 3, s. 359–366.
- Hooley, J. R., Golden, D. P.:** The effect of polylactic acid granules on the incidence of alveolar osteitis after mandibular third molar surgery. A prospective randomized study. *Oral Surg. Oral Med. Oral Pathol. Oral Radiol. Endod.*, roč. 80, 1995, č. 3, s. 279–283.
- Chytilová, K.:** Příčiny vzniku a současné možnosti ošetření alveolitid. *Čes. Stomat.*, roč. 107, 2007, č. 1, s. 22–26.
- Chytilová, K., Galandáková, A., Pazdera, J., Rajnochová Svobodová, A., Šimánek, V.:** Účinek extraktu *Macleaya cordata* (Willd) R.Br. na expresi markerů zánětu a oxidačního stresu v gingiválních fibroblastech. *Čes. Stomat.*, roč. 112, 2012, č. 2, s. 47–56.
- Justová, E., Pazdera, J.:** K problematice místního ošetření alveolitid. *Čes. Stomat.*, roč. 94, 1994, č. 5, s. 211–215.
- Kolokythas, A., Olech, E., Miloro, M.:** Alveolar osteitis: A comprehensive review of concepts and controversies. *Int. J. Dent.*, 2010, Article ID 249073.
- Larsen, P. E.:** Alveolar osteitis after surgical removal of impacted mandibula third molar. *Oral Surg. Oral Med. Oral Pathol.*, roč. 73, 1992, s. 393–397.
- López-Carriches, C., Gómez-Font, R., Martínez-González, J. M., Donado-Rodríguez, M.:** Influence of smoking upon post-operative course of lower third molar surgery. *Med. Oral. Pathol. Oral. Cir. Bucal.*, roč. 11, 2006, č. 1, s. 56–60.
- Mangat, J., Standley, T., Prevost, A., Vasconcelos, J., White, P.:** A comparison of technologies used for estimation of body temperature. *Physiol. Meas.*, roč. 31, 2010, č. 9, s. 1105–1118.
- Navarro, V., Delgado, G.:** Two antimicrobial alkaloids from *Bocconia arborea*. *J. Ethnopharmacol.*, roč. 66, 1999, č. 2, s. 223–226.
- Navas, A. R. M., Mendoza, M. M. G.:** Case report: late complication of dry socket treatment. *Int. J. Dent.*, 2010: 479306, e-publicace on line, 2011, Jan č. 4.
- Noroozi, A. R., Philbert, R. E.:** Modern concepts in understanding and management of the „dry socket“ syndrome: comprehensive review of the literature. *Oral Surg. Oral Med. Oral Pathol. Oral Radiol. Endod.*, roč. 107, 2009, s. 30–35.
- Polydorou, O., Halili, A., Wittmer, A., Pelz, K., Hahn, P.:** The antibacterial effect of gas ozone after 2 months of in vitro evaluation. *Clin. Oral Investig.*, 2011, Feb 18. [Epub ahead of print]
- Poor, M. R., Hall, J. E., Poor, A. S.:** Reduction in the incidence of alveolar osteitis in patients treated with the SaliCept patch, containing Acemannan hydrogel. *J. Oral Maxillofac. Surg.*, roč. 60, 2002, č. 4, s. 374–379.
- Rasooli, I., Shayegh, S., Taghizadeh, M., Astaneh, S. D.:** Phytotherapeutic prevention of dental biofilm formation. *Phytother. Res.*, roč. 22, 2008, č. 9, s. 1162–1167.
- Ritzau, M., Swangsilpa, K.:** The prophylactic use of propyl ester of p-hydrobenzoic acid on alveolitis sicca dolorosa. A preliminary report. *Oral Surg. Oral Med. Oral Pathol.*, roč. 43, 1977, č. 1, s. 32–37.
- Tanaka, T., Metori, K., Mineo, S., Hirofani, M., Furuya, T., Kobayashi, S.:** Inhibitory effect of berberine-type alkaloids on elastase. *Planta Med.*, roč. 59, 1993, č. 3, s. 200–202.
- Tsirlis, A. T., Lakovidis, D. P., Parisis, N. A.:** Dry socket: frequency of occurrence after intraligamentary anesthesia. *Quint. Int.*, roč. 23, 1992, s. 575–577.
- Vasconcelos, L. C., Sampaio, F. C., Sampaio, M. C., Pereira, M. do S., Higinio, J. S., Peixoto MH.:** Minimum inhibitory concentration of adherence of *Punica granatum* Linn (pomegranate) gel against *S. mutans*, *S. mitis* and *C. albicans*. *Braz. Dent. J.*, roč. 17, 2006, č. 3, s. 223–227.
- Zdařilová, A., Malíková, J., Dvořák, Z., Ulrichová, J., Šimánek, V.:** Kvartérní isochinolinové alkaloidy sanguinarin a chelerythrin. Účinky in vitro a in vivo. *Chem. Listy*, roč. 100, 2006, s. 30–41.

Poděkování

Práce byla podpořena grantem MŠMT (MSM 6198959216).

MUDr. Karin Chytilová, Ph.D.

Klinika ústní, čelistní a obličejové chirurgie
LF UP a FN
I. P. Pavlova 6
775 20 Olomouc
e-mail: karin.chytilova@seznam.cz

ČESKÁ
STOMATOLOGIE
ročník 113,
2013, 2
s. 52–59