

Rozštěpy rtu a patra, plánování počáteční fáze léčby a interdisciplinární péče u pacientů v novorozeneckém a batolecím věku

(Přehledový článek)

Cleft Lip and Palate, the Initial Phase of Treatment Planning and Interdisciplinary Therapy for Patients in the Neonatal Age

(Review)

Borský J.¹, Hubáček M.², Kozák J.², Kašparová M.², Fišer J.¹, Dostálová T.²

¹Klinika plastické chirurgie 3. LF UK a FNKV, Praha

²Dětská stomatologická klinika 2. LF UK a FN Motol, Praha

SOUHRN

Cíl: Cílem práce je podat rámcový přehled o léčbě pacientů s rozštěpem rtu a patra (CLP) se zaměřením na operace v novorozeneckém věku, na fetální hojení a na stomatologickou a ortodontickou péči v rámci interdisciplinární spolupráce.

Předmět sdělení, metody: Nesyndromové orofaciální rozštěpy patří k nejčastějším vrozeným vývojovým vadám [19]. Roční incidence novorozenců s obličejovými rozštěpy kolísá okolo dlouhodobého průměru 1,8 na 1000 porodů. Etiologie onemocnění je multifaktoriální. Léčba rozštěpů začíná těsně po narození a končí v dospělosti. Podílí se na ní tým specializovaných odborníků – plastický chirurg, neonatolog, ORL specialista, foniatr, logoped, stomatolog, ortodontista i protetik a klinický psycholog (péče o děti i rodiče). Vzhledem k rozsahu postižení interdisciplinární terapie probíhá dlouhodobě a zaměřuje se především na postupný optimální růst kostního skeletu, zubů i měkkých tkání pacienta. Ošetření začíná chirurgickou korekcí rtu (obvykle ve třech měsících života; v současnosti lze využít fetálního hojení tkáně, kdy operace probíhá ihned po narození dítěte). K uzávěru patra dochází mezi prvním až čtvrtým rokem věku, následuje ortodontická léčba, často provázena protetickou terapií. Ideální tvar a velikost zubních oblouků bez anomálií je důležitým faktorem pro budoucí estetickou rekonstrukci chrupu. U rozštěpů často nacházíme anomálie zubů, především anodoncii postranních horních řezáků či druhých premolárů. Frekventovaným nálezem je zkrížený či obrácený skus a různé anomálie polohy zubů, např. inklinace, rotace apod. Časná protetická terapie (obvykle v 18 letech) včetně aplikace implantátů finalizuje léčbu.

Klíčová slova: rozštěp rtu – čelisti a patra – primární sutura rtu – operace patra – následná péče

SUMMARY

Aim of Review: The purpose of this paper is to present a comprehensive overview of views on the treatment in patients with cleft lip and palate (CLP), primary lip repair, lip reconstruction in the neonatal period, including knowledge of fetal tissue healing.

Background: Authors try to summarize the principles of stomato-orthodontic follow-up care. Orofacial clefts are the most common congenital developmental defects. Based on the statistical data, the mean incidence of all types of cleft defects in the orofacial area is 1.86 per 1000 live-born

children Etiology is multifactorial. With respect to the range of the defect, the cooperation of a number of experts is required, and complicated and long-lasting therapies are necessary, especially for successful jaw growth. It is necessary to postpone a definitive solution to that time when the arches are in the growth phase. The multidisciplinary therapy involves the following disciplines: plastic surgery, orthodontics, speech pathology, psychology, otorhinolaryngology, genetics, pediatrics, and social work. Due to the extent of affliction, interdisciplinary co-operation is necessary and usually complicated and long-term therapy, which is needed especially for gradual growth of the jaw bones. Therefore, the final solution has to be postponed to a time when the arches are not in a growth period. The treatment should be initiated with a surgical lip correction (usually in the 3rd month of age of a child or fetal healing can be used) and later with a correction of the palate (between the 1st – 4th years of age). It should be followed by orthodontic therapy that optimally achieves correction (e.g. in an isolated palate cleft) but a final prosthetic solution is needed more often (especially in complex clefts). A favorable shape and size of the dental arches without anomalies is an important factor for the prosthetic phase. A cleft defect often means that some teeth are missing (lateral incisors, more often premolars) and there may be other orthodontic anomalies which include either crossed occlusion, inverse occlusion in the frontal part or various anomalies of a tooth position (inclination, rotation, etc.). Early prosthetic therapy (usually around 18 years of age) including implant insertion finalized treatment.

Key words: cleft lip and palate – primary lip repair – operation of the palate – follow up care

Prakt. zub. Léč., roč. 60, 2012, č. 1, s. 14–20.

ÚVOD

Nesyndromové orofaciální rozštěpy (CLP) patří k nejčastějším vrozeným vývojovým vadám. Výskyt vykazuje etnické rozdíly, nejvyšší prevalence se uvádí u Asiatů a indiánů nejméně v populacích afrických černochů. U nás od roku 1976 až do současnosti jejich počty kolísají – podle Národního registru vrozených vývojových vad byla např. incidence v roce 1994 1,65; v roce 2002 2,13; v roce 2007 1,59; v roce 2008 1,95. Změny počtu narozených dětí s obličejovým rozštěpem jsou ovlivněny kolísáním porodnosti, spontánními aborty (kdy rozštěpová vada je sdružena s jinými malformacemi) a plánovanými aborty rodiči z důvodu diagnostikované vady [4, 7]. Roční incidence novorozenců s obličejovými rozštěpy kolísá okolo dlouhodobého průměru 1,8 na 1000 porodů [18]. Etiologie onemocnění je multifaktoriální. Vada těžce deformuje obličej esteticky, výrazně komplikuje příjem potravy (žvýkání, polykání) a u rozštěpů patra by neoperovaná zneškodnila vývoj řeči [24].

Léčba rozštěpů začíná těsně po narození a končí v dospělosti. Podílí se na ní tým specializovaných odborníků – plastický chirurg, neonatolog, ORL specialista, foniatr, logoped, stomatolog, ortodontista i protetik a klinický psycholog (péče o děti i rodiče). Rozštěpové vady způsobují velmi obtížnou socializaci pacientů. Pacienti jsou stigmatizováni pooperačními jizvami s typickou deformitou obličeje a málo srozumitelnou řečí a často určitým stupněm nedoslýchavosti (po opakovaných zánětech středouší) [14, 20].

Léčba vzhledem k rozsahu postižení probíhá dlouhodobě a zaměřuje se především na postupný optimální růst kostního skeletu, zubů i měkkých tkání pacienta. Ošetření začíná chirurgickou korekcí rtu (obvykle ve třech měsících života, v současnosti lze využít fetálního hojení tkáně, kdy operace probíhá ihned po narození dítěte). K uzávěru patra dochází mezi prvním až čtvrtým rokem věku, následuje ortodontická léčba, často provázena terapií protetickou. Ideální tvar a velikost zubních oblouků bez anomálií je důležitým faktorem pro budoucí estetickou rekonstrukci chrupu. U rozštěpů často nacházíme anomálie zubů, především anodoncii postraních horních řezáků či druhých premolárů. Frekventovaným nálezem je zkřížený či obrácený skus a různé anomálie polohy zubů, např. inklinace, rotace apod. Časná protetická terapie (obvykle v 18 letech) včetně aplikace implantátů finalizuje léčbu [3]. Pomocí 3-D rekonstrukce můžeme monitorovat vývoj i tvar patra [23].

ROZDĚLENÍ ROZŠTĚPOVÝCH VAD

V České republice se poslední dobou používá dělení rozštěpových vad z hlediska embryologického do dvou základních skupin na rozštěpy typické, které představují většinu, a na rozštěpy atypické (cca 5 %).

Rozštěpy typické se dále dělí na:

- rozštěpy 1. genetické skupiny – rozštěpy primárního patra (sem patří všechny formy rozštěpu rtu a čelisti až po foramen incisivum),
- rozštěpy 2. genetické skupiny – rozštěpy sekundárního patra (sem patří všechny formy rozštěpu uvuly, měkkého i tvrdého patra až po foramen incisivum).

Kombinací těchto vad vznikají rozštěpy celkové nebo s měkkými či tvrdými mosty [24].

PRIMÁRNÍ SUTURA RTU

Úlohou plastického chirurga je:

1. operace rtu v některém případě spojená s korekcí nosu (buď u novorozence nebo v období do tří měsíců věku),
2. operace patra (kolem devátého měsíce věku),
3. později (kolem osmi let) rekonstrukce defektu v čelisti pomocí spongiózy odebrané z lopaty kosti kyčelní.

Obnovení funkce svalů v okolí rozštěpové štěrbin, rekonstrukce rozštěpového defektu spolu se stomatologickou a ortodontickou péčí jsou nutné proto, aby všechny tyto struktury mohly plnit svoji funkci [5].

Peterka a kol. [18] se ve své výzkumné činnosti věnovali vlivu operativního řešení rozštěpu rtu a patra na rozvoj horní čelisti. V práci byly porovnávány rozměry modelů tvrdého patra v určených bodech mezi skupinou pacientů zdravých a pacientů po operaci rozštěpů rtu a tvrdého i měkkého patra klasickou metodou dříve u nás prováděnou (tj. operace rtu kolem šesti měsíců věku a patra mezi druhým až čtvrtým rokem věku dítěte). Byl prokázán vliv operace na růst maxilly, a to ve smyslu jeho zúžení a retardace růstu [17, 18].

Mezi rozštěpovými centry u nás i ve světě se již řadu let vedou diskuse o co nejvhodnějším načasování operativní léčby [5]. Otázkou zůstává, zda je lepší provést primární suturu rtu těsně po narození, kdy přetrvává tzv. fetální způsob hojení, v anglické literatuře označované „scarless healing“ – tedy hojení bez jizvy, nebo zda je výhodnější operovat až mezi třetím až šestým měsícem, kdy je operace technicky snazší a dítě nemusí být hospitalizováno na novorozenecké jednotce intenzivní péče. Jizvy operovaných novorozenců vypadají lépe než u dětí operovaných v pozdějším věku a negativní vliv primární suture rtu na růst čelisti zatím nebyl prokázán (tj. po čtyřech letech sledování) [4]. V Čechách se nyní primární sutura rtu provádí operací podle Tennisona-Randala či Millarda s možnými modifikacemi [13].

FETÁLNÍ HOJENÍ

Formace jizvy vzniklé po operaci rtu i patra významně ovlivňuje pružnost tkání a je dáována do souvislosti se zpožděným růstem maxilly. Řada výzkumů se proto zabývala možnostmi zabránění vzniku jizvy a tím minimalizací retardace růstu maxilly.

Je známo, že existují zásadní rozdíly mezi hojením ran před a po narození, přičemž spíše než o hojení můžeme před narozením mluvit o regeneraci tkání. Fetální hojení bez jizvy je na rozdíl od hojení v pozdějším věku charakteristické vytvářením dermis s normální strukturou a bez známek zánětlivé reakce [8]. Mnoho klinických i experimentálních výzkumů se zabývá podstatou fetálního hojení, jeho řízením a možnostmi využití pro humánní medicínu. Bylo prokázáno, že fetální hojení je řízeno cytokiny, růstovými faktory a jejich receptory – ty ovlivňují migraci buněk, jejich růst a proliferaci, také angiogenezi, reepitelizaci a ukládání do matrix. Faktor, který je nejčastěji v souvislosti s fetálním hojením bez jizvy uváděn a je nejvíce zkoumán, je TGF- β (transforming growth factor β). U lidí nacházíme jeho tři izoformy – SS1, TGF-1 a TGF-2.

Chirurgické zákroky prováděné in utero jsou již nyní realitou při terapii vad neslučitelných s dalším vývojem plodu, jako např. některých srdečních vad, diafragmatické hernie a podobně [11]. Několik výzkumných týmů se zabývá také jejich využitím při řešení rozštěpů rtu. Výhodou operačního řešení rozštěpů in utero by nebylo pouze vytvoření minimální jizvy, jak je zmíněno výše, ale také minimalizace počtu následných zákroků po narození [16]. Proces hojení bez jizvy je zkoumán a praktikován zejména na zvířecích modelech za účelem rozvinutí bezpečné techniky a přesného postupu operování in utero, ale také pro nalezení časového bodu, kdy fetální hojení přechází do hojení jizvou. Z experimentu na modelech fetální kůže plyne, že tímto bodem může být 24. týden gestace [12].

OPERACE PATRA

Operaci patra provádíme nyní kolem devátého měsíce věku dítěte. Načasování operace je ovlivněno zdravotním stavem dítěte. Jednou ze známých možností je dvou či tří laloková plastika měkkého i tvrdého patra (Wardil, Killner, Veau) dále se používá metoda dvojité reverzní Z plastiky podle Furlowa. Pečlivá rekonstrukce svaloviny měkkého patra je nezbytně nutná nejen pro polykání, ale i pro pozdější správný rozvoj řeči [20].

FONIATRIE

Foniatr sleduje pacienty s rozštěpovými vadami patra v rámci interdisciplinární komplexní péče; první vyšetření je zpravidla ještě před realizací palatoplastik při podezření na submukózní rozštěp. Po operaci patra posuzuje funkci měkkého patra vzhledem k očekávanému rozvoji řeči. Zásadní v posuzování řečového vývoje je zhodnocení příznaku jeho opoždění včetně diagnostiky vývojových poruch řeči (vývojová dysfázie, vývojová dysartrie), participaci případných sluchových poruch či vad. Individualita řečových schopností dětí je rovněž určující pro stanovení optimální doby pro zahájení péče klinického logopeda.

Při současně uplatňovaném načasování palatoplastik je jednoznačně zřejmé, že včasná operace patra před prvním rokem věku dítěte minimalizuje vznik a následnou fixaci patologických stereotypů artikulace a nedochází tedy k rozvoji typické poruchy řeči – palatolalii, která byla u pacientů operovaných mezi druhým – čtvrtým rokem věku, tj. v období již probíhajícího vývoje artikulace, podstatně častěji manifestována. Včasné uzavření defektu patra s vytvořením dostatečného velofaryngeálního uzávěru zároveň zlepšuje zvukovou stránku řeči s minimální poruchou rezonance řeči a hlasu. Po domluvě s plastickým chirurgem může být indikována další korekční operace: například prodloužení patra Z plastikou. Nezastupitelná je v rámci foniatrické péče v dané problematice i cílená edukace rodičů směřující k osvojení vhodných motivačně stimulačních přístupů k řečové rehabilitaci [22].

STOMATOLOGICKÁ PÉČE V RÁMCI INTERDISCIPLINÁRNÍ PÉČE O PACIENTY S ROZŠTĚPEM RTU A/NEBO PATRA

Primární sutury rtu a operace patra má vliv na rozvoj a růst čelisti i na výskyt anomálií v postavení, tvaru a doby prořezávání zubů dočasného i stálého chrupu. Velmi významná je proto důsledná stomatologicko-ortodontická péče, která zmírňuje negativní následky chirurgické léčby [21].

Pandey a kol. prokázali souvislost mezi stavem parodontu a hojením rozštěpového defektu, detekoval dále zvýšený výskyt plaku u pacientů s CLP v porovnání s pacienty ortodonticky léčenými pro běžné ortodontické anomálie [15]. Úloha pedostomatologa v týmu odborníků je tedy pevně daná a nezastupitelná. Správně sanovaný chrup bez mezer vzniklých předčasnou ztrátou dočasných zubů je důležitý pro korektní a symetrický růst zubních oblouků, řeč a příjem potravy [1, 9].

Na trend zvyšující se kazivosti zubů u dětí s rozštěpem rtu a patra se názory v litera-

tuře liší [6]. K porovnání prevalence zubního kazu u pacientů s CLP bylo ve světě provedeno několik epidemiologických studií [1]. V této studii Mutarai (2008) uvádí, že přítomnost rozštěpu nemá na prevalenci kazu žádný vliv. Stejně tak Hasslof a Twetman nenašli žádný důkaz vyšší kazivosti zubů u pacientů s rozštěpy. Naopak Stec-Slonicz (2007), Besseling a Dubois (2004) zaznamenali vyšší přítomnost zubního kazu u pacientů s rozštěpy než u pacientů bez defektu rtu a patra [1]. K predisponujícím faktorům akumulace plaku patří nejenom rozštěpový defekt samotný, ale také aplikace různých léčebných pomůcek do dutiny ústní (obturátory, ortodontické aparátky) nebo hypoplazie skloviny řezáků v okolí rozštěpového defektu [8].

Mezi dentální anomálie spojené s rozštěpy alveolárního výběžku a patra patří anomálie tvaru, postavení a velikosti zejména řezáků, a to jak dočasných, tak stálých. Prokázané je i nekorektní vzájemné postavení zubů v čelistech a ageneze zubů [2].

Jak jsme již uvedli, rehabilitace pacientů s rozštěpovou vadou je velmi obtížná a vyžaduje dlouhodobou spolupráci pacienta a jeho rodiny [10]. Začíná operativou v brzkém novorozeneckém věku, pokračuje ortodontickou terapií, která v některých případech v závislosti na povaze postižení může dosáhnout uspokojivého konečného výsledku, následuje fáze protetická, která začíná po ukončení růstu skeletu kolem 18. roku.

Pro protetickou fázi je podstatný příznivý tvar a velikost zubních oblouků bez anomálií. Důvodů, které vedou k obtížím při konstrukci a funkci zubních náhrad je několik: především diskrepance ve vzájemných vztazích mezi čelistmi, podmíněná omezováním růstu maxilárních segmentů jako následek chirurgického uzávěru defektu, deformace a plochý reliéf protézního lože, to vše násobené vysokou reziliencí zesílené sliznice a atypickými úpony mohutných slizničních laloků užitých k uzávěru defektů. Reálnou metodou volby je, ať už při nahrazování jednotlivých zubů nebo zhotovování celkové náhrady, aplikace implantátů. Užití podmíněně snímatelné konstrukce nesené implantáty je ideální metodou volby u atypické morfologie čelisti nejen proto, že postavení implantátů je třeba protetiky modifikovat, ale také, že dovoluje s odstupem kontrolovat implantát, protézni lože i stav sliznice, a i simulovat nedostatečné množství tvrdých i měkkých tkání v dutině ústní. Množství, délka i rozložení implantátů je dáno přítomností jizevnaté tkáně [25].

PÉČE MAXILOFACIÁLNÍHO CHIRURGA O ROZŠTĚPOVÉHO PACIENTA

Maxilofaciální péče [26] o rozštěpové pacienty spočívá v několika následných operacích od školního věku:

1. v 6–9 letech – repozice ventro-kaudálně dislokované mezičelisti u oboustranných rozštěpů,
2. v 9–13 letech – augmentace rozštěpového defektu alveolárního výběžku maxily autologním spongiózním štěpem (příprava k zařazení špičáku),
3. v 9–15 letech uzávěr zbytkových oronazálních komunikací.

Správně vedená ortodontická léčba u většiny pacientů zajistí dobré postavení jednotlivých zubů a správné mezičelistní vztahy. V některých případech však pro špatnou spolupráci pacienta anebo vlivem velmi nepříznivých podmínek dochází k omezení růstu čelisti, a to jak transverzálně, tak i sagitálně. Protože se dolní čelist většinou vyvíjí normálně, je výsledkem porucha mezičelistních vztahů. Vzniká hypoplazie horní čelisti, pseudoprogenie a prominence dolního rtu. Tyto někdy velmi těžké deformity je nutné řešit chirurgicky a to buď jednorázově po dokončení růstu skeletu, anebo pomocí distrakční osteogeneze, přičemž nejvhodnější věk pro tento výkon je 10–13 let). Při jednorázovém postupu se provádí osteotomie horní čelisti v liniích Le Forte I–III, většinou v liniích Le Forte I. Horní hypoplastická čelist je vysunuta ventrálně do anatomického postavení s předkusem a překusem horních frontálních zubů. Při velké disproporcii mezi velikostí horní a dolní čelisti je vhodná bimaxilární osteotomie, kdy je spolu s předsunem horní čelisti provedena osteotomie nebo ostektomie dolní čelisti a dolní čelist je zasunuta dorzálně.

Při distrakční metodě je horní čelist rovněž osteotomována v liniích Le Forte I a pak intra- nebo extraorálním distraktorem posunována ventrálně do plánovaného postavení.

ZÁVĚR

Ve světě v současné době existuje mnoho center pro léčbu rozštěpů rtu a patra s různými protokoly léčby, co se týká načasování, způsobu chirurgické korekce i následné stomato-ortodontické péče v rámci interdisciplinární péče. Zavedení standardního protokolu léčby však znesnadňuje jak variabilita samotného postižení (rozsah, forma), tak i reakce jednotlivých pacientů na léčbu. Poznatky o fetálním hojení ran mohou být s úspěchem využívány i u terapie rozštěpů, hlavně v plánování primární sutury rtu a korekci nosu.

Hodnocení výsledků jednotlivých terapeutických postupů je znesnadněno skutečností, že je třeba, aby od prvotní chirurgické intervence uběhlo několik let (ideálně by měla být hodnocena u pacientů po pubertě), a také tím, že jednotlivé fáze léčby (chirurgická stomatologická, ortodontická) se vzájemně ovlivňují a nejsou u jednotlivých pacientů zastoupeny v celé šíři.

LITERATURA

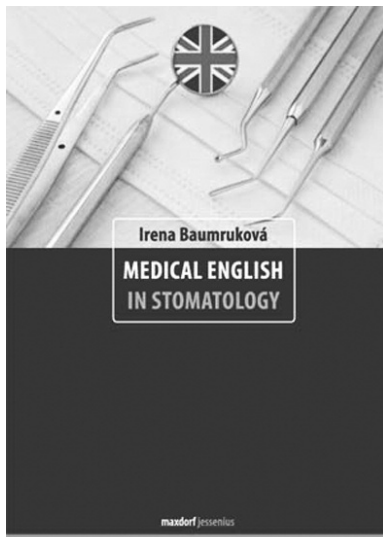
- Al-Dajani, M.:** Comparison of dental caries prevalence in patients with cleft lip and/or palate and their sibling controls. *Cleft Palate-Craniofac. Journal*, roč. 46, 2009, č. 5, s. 529–532.
- Anil, V. A., Nagesh, L., Hedge, P., Karipabasappa, G. N.:** Primary dentition status and treatment needs of children with cleft lip and/or palate. *J. Indian. Soc. Pedod. Prev. Dent.*, roč. 23, 2005, č. 2, s. 80–82.
- Bardach, J., Morris, H. L.:** Multidisciplinary management of cleft lip and palate. 1st ed. Philadelphia, W. B. Saunders Company, Harcourt Brace Jovanovich, USA, 1990, s. 586–591.
- Borský, J., Tvrdek, M., Kozák, J., Černý, M., Zach, J.:** Our first experience with primary lip repair in newborns with cleft lip and palate. *Acta Chir. Plast.*, roč. 49, 2007, s. 83–87.
- Chandrakant, P. S., Wong, D.:** Management of children with cleft lip and palate. *CMA Journal*, roč. 122, 1980, č. 1, s. 19–24.
- Cheby, L. L., Moor, S. L., Ho, C. T.:** Predisposing factors to dental caries in children with cleft lip and palate: a review and strategies for early prevention. *Cleft palate Craniofac. J.*, roč. 44, 2007, č. 1, s. 67–72.
- Ciminello, F. S., Morin, R. J., Nguyen, T. J., Wolfe, S. A.:** Cleft lip and palate: review. *Compr. Ther.*, roč. 35, 2009, č. 1, s. 37–43.
- Dang, C., Ting, K., Soo, C., Longaker, M. T., Lorenz, H. P.:** Fetal wound healing current perspectives. *Clin. Plast. Surg.*, roč. 30, 2003, č. 1, s. 13–23.
- Hasslöf, P., Twetman, S.:** Caries prevalence in children with cleft lip and palate - a systematic review of case-control studies. *Int. J. Pediatr. Dent.*, roč. 5, 2007, č. 17, s. 313–319.
- Hunt, D., Burden, D., Hepper, P., Johnston, C.:** The psychosocial effects of cleft lip and palate: a systemic review. *European Journal of Orthodontics*, roč. 27, 2005, s. 274–285.
- Lorenz, H. P., Longaker, M. T.:** In utero surgery for cleft lip/palate: minimizing the „Ripple Effect“ of scarring. *J. Craniofac. Surg.*, roč. 14, 2003, č. 4, s. 504–511.
- Manna, F., Pensiero, S., Clarich, G., Guarneri, G. F., Parodi, P. C.:** Cleft lip and palate: current status from the literature and our experience. *J. Craniofac. Surg.*, roč. 20, 2009, č. 5, s. 1383–1387.
- Molsted, K.:** Treatment outcomes in cleft lip and palate: Issues and perspectives. *Crit. Rev. Oral Biol. Med.*, roč. 10, 1999, č. 2, s. 225–239.
- Mossey, P. A., Little, J., Munger, R. G., Dixon, M. J., Shaw, W. C.:** Cleft lip and palate. *Lancet*, 2009, s. 1773–1785.
- Pandey, S. C., Pandey, R. K.:** The status of oral hygiene in cleft lip, palate patients after surgical correction. *J. Indian Soc. Pedod. Prev. Dent.*, 2005, č. 23, s. 183–184.
- Papadopoulos, N. A., Papadopoulos, M. A., Kovacic, L., Zeilhofer, H. F., Henke, J., Boettcher, P., Biemer, E.:** Foetal surgery and cleft lip and palate: current status and new perspectives. *Br. J. Plast. Surg.*, roč. 58, 2005, č. 5, s. 593–607.
- Penkava, J., Peterka, M.:** Anatomic changes of the upper jaw and dental arch after Schwecken-diek's surgery for cleft palate. *Čes. Stomat.*, roč. 77, 1977, s. 297–311.
- Peterka, M.:** Upper alveolar arch development in patients with total bilateral cleft lip and palate. *Acta Chir. Plast.*, roč. 26, 1984, s. 30–38.
- Ramos, G. A., Ylagan, M. V., Romine, L. E., D'Agostini, D. A., Pretorius, D. H.:** Diagnostic evaluation of the fetal face using 3-dimensional ultrasound. *Ultrasound Q.*, roč. 24, 2008, č. 4, s. 215–223.
- Robin, N. H., Baty, H., Franclin, J., Guyton, F. C., Mann, J., Woolley, A. L., Waite, P. D., Grant, J.:** The multidisciplinary evaluation and management of cleft lip and palate. *South Med. J.*, roč. 99, 2006, č. 10, s. 1111–1120.
- Shaw, B.:** Improving services for cleft lip and palate. A work in progress. *Community Dent. Health.*, roč. 27, 2010, č. 1, s. 2–3.
- Stator, R., Russell, J., Cole, A., Tomlinson, J., Bridges, M., Clark, V., Morton, J., Reading, J.:** Understanding cleft lip and palate. 2: The first five years. *J. Fam. Health Care*, roč. 4, 2009, s. 122–125.
- Šmahel, Z., Trefný, P., Formánek, P., Mullero-**

PRAKTICKÉ
ZUBNÍ
LÉKAŘSTVÍ
roč. 60
2012, č. 1
s. 14–20

- vá, Z., Peterka, M.:** Three-dimensional morphology of the palate in subjects with isolated cleft palate at the stage of permanent dentition. *Cleft Palate-Craniofacial Journal*, 2003, roč. 40, s. 577–584.
24. **Tindlund, R. S., Holmefjord, A., Eriksson, J. C., Johnson, G. E., Vindenes, H.:** Interdisciplinary evaluation of consecutive patients with unilateral cleft lip and palate at age 6, 15, and 25 years: a concurrent standardized procedure and documentation by plastic surgeon; speech and language pathologist; ear, nose, and throat specialist; and orthodontist. *The Journal of Craniofac. Surg.*, roč. 20, 2009, 20, Suppl. 2, s. 1687–1698.
25. **Weby, G. L., Cassell, C. H.:** The impact of orofacial clefts on quality of life and healthcare use and costs. *Oral Dis.*, roč. 16, 2010, č. 1, s. 3–10.
26. **Zarate, Y. A., Martin, L. J., Hopkin, R. J., Bender, P. L., Zhang, X., Saal, H. M.:** Evaluation of growth in patients with isolated cleft lip and/or cleft palate. *Pediatrics*, 2010, č. 125, s. 543–549.

Studie vznikla za podpory projektu IGA MZČR č. 10012-4.

MUDr. Jiří Borský
Fakultní nemocnice Královské Vinohrady
Šrobárova 50
100 34 Praha 10
e-mail: borsky.jiri@gmail.com



MEDICAL ENGLISH IN STOMATOLOGY

Moderní učebnice angličtiny pro stomatolog

Irena Baumruková

Maxdorf 2010, str. 180, edice Jessenius

ISBN 978-80-7345-232-2

Cena: 295 Kč

Formát B5, V2

Anotace:

Vynikající moderní učebnice lékařské angličtiny určená stomatologům a studentům zubního lékařství, vhodná rovněž pro dentální hygienisty a střední zdravotnický personál ve stomatologii.

Jde o první učebnici u nás obsahující skutečně soudobou terminologii užívanou stomatologů v anglicky mluvících zemích. Dobrá znalost odborné angličtiny je dnes ve stomatologii nezbytná jak z důvodů studia odborné literatury či vzdělávání na zahraničních stážích, tak pro komunikaci s anglicky hovořícími pacienty. Učebnice obsahuje téměř 2000 slov včetně přepisu výslovnosti a je rozdělena do přehledných, tematicky ucelených kapitol, které na sebe navazují jen volně, takže je možné – podle potřeb čtenáře – začít se studiem kteroukoli částí knihy. Významnou součástí knihy jsou prakticky zaměřená cvičení odborné konverzace a velmi obsažné tematické slovníky za každou lekci. Nedílnou součástí knihy jsou i souborné anglicko-české a česko-anglické slovníky a obsáhlý klíč k překladům.

Objednávky zasílejte e-mailem nebo poštou: Nakladatelské a tiskové středisko ČLS JEP, Sokolská 31, 120 26 Praha 2, fax: 224 266 226, e-mail: nts@cls.cz. Na objednávce laskavě uveďte i jméno časopisu, v němž jste se o knize dozvěděli.