proLékaře.cz | 16.11.2025

ČESKÁ
STOMATOLOGIE
roč. 111
2011, č. 6
s. 154–159

Skeletální věk v ortodoncii

(Původní práce – statistická studie)

Skeletal Age in Orthodontics

(Original Article – Statistical Study)

Predko A.[1], Kamínek M.[1], Langová K.[2]

[1]Klinika zubního lékařství LF UP, Olomouc
[2]Ústav lékařské biofyziky LF UP, Olomouc

Věnováno prof. MUDr. Jaroslavu Rackovi, DrSc., k jeho životnímu jubileu

SOUHRN

Cíl: Cílem studie bylo ověřit vztah mezi určeným skeletálním věkem podle RTG ruky a podle vývoje obratlů krční páteře

Materiál a metoda: Celkem 97 děvčat ve věku mezi 10 a 14 roky a 104 chlapců mezi 11,5 a 15,5 roky měli zhotovený současně RTG ruky a kefalometrický snímek, na kterém jsou viditelné obratle krční páteře. Byla srovnána klasifikace skeletálního věku na RTG ruky podle Björka s klasifikací podle vývoje krční páteře v modifikaci Baccettiho.

Výsledky: Korelační koeficient mezi skeletálním věkem podle RTG ruky a krční páteře byl u chlapců r = 0,80, u děvčat r = 0,67. Z jednoho ukazatele lze druhý předpovědět u chlapců ze 64 %, u děvčat ze 45 %.

Závěr: Korelace mezi těmito metodami není dostatečně vysoká, aby bylo možné jednu metodu nahradit druhou a ušetřit tak ve všech případech RTG snímek ruky.

Klíčová slova: skeletální věk – pubertální růstový spurt – růstové změny krčních obratlů

SUMMARY

Aim: The relation between the skeletal age determined by hand-wrist and cervical vertebrae evaluation was studied

Material and method: Hand-wrist and cephalograms with visible cervical vertebrae made at the same time in 97 girls of age 10–14 years and in 104 boys 11.5 to 15.5 old were examined. Skeletal age classification according to Björk on hand-wrist and according to Baccetti on cervical vertebrae were compared.

Results: The correlation coefficient between hand-wrist and cervical vertebrae evaluation in boys was r = 0.80 and in girls was r = 0.67. The assessment of one indicator from another is possible in boys in 64%, in girls in 45%.

Conclusion: The correlation between the methods is not high enough to substitute one method with another and to omit in all cases the X-ray picture of the hand.

Key words: skeletal age – pubertal growth spurt – growth changes in cervical vertebrae

Čes. Stomat., roč. 111, 2011, č. 6, s. 154–159.

proLékaře.cz | 16.11.2025

ČESKÁ STOMATOLOGIE
roč. 111
2011, č. 6
s. 154–159

ÚVOD

Při plánu ortodontické léčby je třeba u rostoucích pacientů často brát do úvahy skeletální věk. Při léčbě distookluzí a stěsnání je obvykle optimální období pubertálního růstového zrychlení, kdy intenzivní růst čelistí může pomáhat žádoucím změnám. Naopak u některých meziookluzí a skeletálních otevřených skusů je lépe začínat léčbu po maximálním pubertálním růstovém spurtu, kdy je teprve možné odlišit pacienty vhodné k ortodontické léčbě od těch, kde bude nutné ortodonticko-chirurgické řešení [18]. Maximální pubertální zrychlení u čelistí většinou koreluje s maximálním zrychlením v přírůstcích výšky postavy [13, 16].

Průběh puberty se časově u jednotlivých dětí liší od časně dospívajících až po děti s pozdní pubertou. Proto kalendářní věk není spolehlivý ukazatel. Zejména v období puberty skeletální věk velmi slabě koreluje s kalendářním věkem. Pro plán ortodontické léčby je důležité, kdy maximální růstový spurt začíná, kdy má vrchol, kdy končí a jak to v praxi určovat. Jsou dvě základní metody určování skeletálního věku:

a) na základě změn ve tvaru kostí ruky se zápěstím a spojování růstových štěrbin,
b) na základě změn morfologie krčních obratlů.

Metoda určování skeletálního věku podle kostí ruky vyžaduje RTG snímek navíc. Do metod určujících skeletální věk podle skeletu ruky patří metody atlasové, spočívající na porovnávání vývoje skeletu ruky určitého dítěte se standardy v atlasu pro daný věk. Určuje se, zda vývoj dítěte je podstatně opožděný nebo urychlený. Nejvíce rozšířená je metoda Greulicha a Pylea [10] a metody TW2 a TW3 (Tanner-Whitehouse) [15]. Tyto metody jsou využívané hlavně v pediatrii a sportovní medicíně, v ortodoncii se nevyužívají.

V ortodontické praxi se využívají metody charakterizující vývoj kostí ruky ve vztahu ke křivce intenzity růstu. Jsou to metody např. podle Björka, Fishmana, Hägga a Tarangera [3, 6, 7, 11, 12]. Björkova metoda na základě vývoje kostí ruky se zápěstím vznikla na základě longitudinální studie pacientů sledovaných v růstové studii s titanovými implantáty [3, 12]. Sledované děti měly každoročně kefalometrické RTG snímky, RTG ruky a byla měřena výška postavy. Na základě tohoto sledování, včetně přírůstků na čelistech, bylo zjištěno, že fáze MP3= (medial phalanx 3 rovná se) nastává průměrně dva roky před maximálním růstovým spurtem (epifýza středního článku třetího prstu dosáhne stejné šířky jako diafýza). Fáze S (přítomnost sezamské kůstky ulnárně u metakarpofalangeálního kloubu palce) se objeví necelý rok před maximálním růstovým spurtem a maximální pubertální růstové zrychlení nastává ve fázi MP3cap (medial phalanx 3 capping – epifýza dostává tvar čepičky) [3, 12, 14].

Fáze DP3u (distal phalanx 3 unite – uzavírá se růstová štěrbina), PP3u (proximal phalanx 3 unite) a MP3u (medial phalanx 3 unite) se objevují krátce po sobě a informují nás o zpomalení růstu (obr. 1). Fáze Ru, čili spojení epifýzy a dialýzy radia, ukazuje prakticky konec růstu postavy. Po této fázi je možné provádět ortognátní operace čelistí. Nicméně i po tomto stadiu jsou ještě určité přírůstky zejména na dolní čelisti a ve výšce alveolárních výběžků, což znamená, že dosažení této fáze není dostačující pro čas zavádění implantátů [5].

Obr. 1 RTG ruky s označením hlavních sledovaných struktur ke stanovení skeletálního věku

proLékaře.cz | 16.11.2025

ČESKÁ STOMATOLOGIE
roč. 111
2011, č. 6
s. 154–159

Druhou možnost ukazují metody založené na změnách tvaru krčních obratlů během růstu.

Krční obratle je možné vidět na bočním kefalometrickém snímku. Změny krčních obratlů popsal Lamparski (1972) v doktorské práci. Publikoval také atlas se standardy odděleně pro chlapce a děvčata. Jedna z modifikací stanovení skeletálního věku je metoda Baccetiho a spolupracovníků [1, 2].

Baccettiho modifikace klasifikace kostního věku na základě třech krčních obratlů C2, C3, C4, viditelných na kefalometrickém snímku, má šest fází (obr. 2). Jeho modifikace má název Cervical Vertebral Maturation (CVM). Při fázi CS1 (Cervical Stage 1) jsou těla obratlů plochá, mají tvar lichoběžníku, do maximálního pubertálního růstu je dva a více roků. Při fázi CS2 se objeví konkavita na spodní straně obratle C2, nadále jsou těla obratlů lichoběžníková. Do počátku pubertálního spurtu je minimálně jeden rok. Při fázi CS3 je konkavita na spodním povrchu C2 a C3. Tvar obratlů je lichoběžník nebo čtverec. Začíná maximální pubertální spurt. C4 – je konkavita na spodním okraji C2, C3 a C4. Obratle C3 a C4 mají tvar ležícího obdélníku. Podle Baccettiho je to konec maximálního růstového spurtu. C5 – obratle C3 nebo C4 mají tvar čtverce. Maximální růstový skok se skončil okolo jednoho roku před tímto stadiem. C6 – obratle C3 nebo C4 mají tvar stojícího obdélníka, minimálně dva roky od zakončení růstového skoku. Maximální pubertální růst nastává podle Baccettiho mezi fázemi CS3 a CS4 [1, 2, 9] (obr. 2).

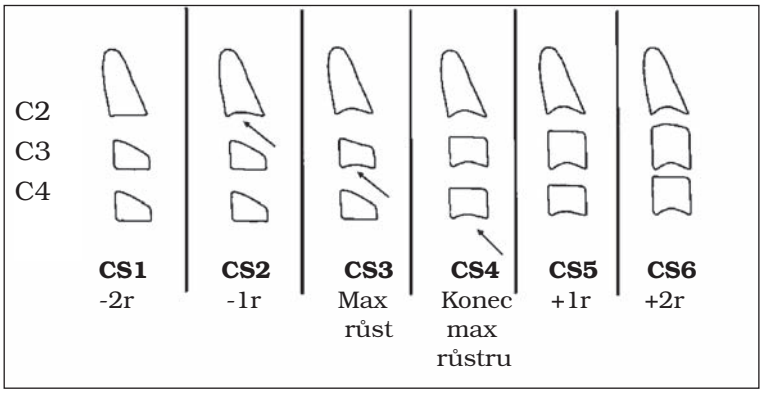

Obr. 2 CVM – fáze skeletálního věku podle vývoje obratlů krční páteře podle Baccettiho

Cílem této práce je porovnání metody podle Björka s metodou CVM Baccettiho a odpověď na otázku, jestli je možné pro určování pubertálního růstového spurtu tyto metody zaměňovat. Pokud by to bylo možné, ušetřil by se jeden RTG snímek, protože krční obratle je možné sledovat na běžném kefalometrickém snímku.

MATERIÁL A METODA

Soubor byl vytvořen výběrem z pacientů ve věku kolem puberty léčených na ortodontickém oddělení Kliniky zubního lékařství LF UP v Olomouci. Věk děvčat byl od 10 do 14 let, u chlapců 11,5 až 15,5 roků. Byli vybráni ti, kteří měli současně zhotovený kefalometrický RTG snímek a RTG ruky se zápěstím. V souboru bylo 97 děvčat a 104 chlapců.

U každého pacienta byla určena fáze skeletálního věku podle dvou následujících metod: podle Björkova způsobu na základě RTG ruky a podle Baccettiho. Určování prováděla jedna osoba (první autorka).

Chyba metody byla určována metodou podle Dahlberga [4]:

$$s_e = \sqrt{\frac{\sum d^2}{2n}}$$

kde d je rozdíl mezi prvním a druhým měřením a n je počet dvojitých měření. Chyba metody byla ověřena opakovaným hodnocením 50 náhodně vybraných RTG ruky a 50 ná-

proLékaře.cz | 16.11.2025

ČESKÁ STOMATOLOGIE
roč. 111
2011, č. 6
s. 154–159

hodně vybraných kefalometrických snímků po časové prodlevě více než čtyři měsíce. U skeletálního věku podle RTG ruky byla 0,22; u skeletálního věku podle krční páteře pak 0,47.

K vyjádření vztahů mezi metodami byl využit Pearsonův korelační koeficient *r* a výsledky ověřeny na hladině statistické významnosti 5 % ($p < 0,05$) a 1 % ($p < 0,01$). K ověření, do jaké míry lze z jedné metody předpovědět výsledky druhé, byl použit koeficient determinace ($D = r^2$).

VÝSLEDKY

Korelační koeficient mezi fázemi skeletálního věku podle ruky a podle krční páteře byl u chlapců r = 0,80, u děvčat r = 0,67 (tab. 1, graf 1, 2). To značí, že koeficient determinace ($D = r^2$) je u chlapců 0,64 a u děvčat 0,45. Z jednoho ukazatele lze druhý předpovědět ze 64 % u chlapců a ze 45 % u děvčat.

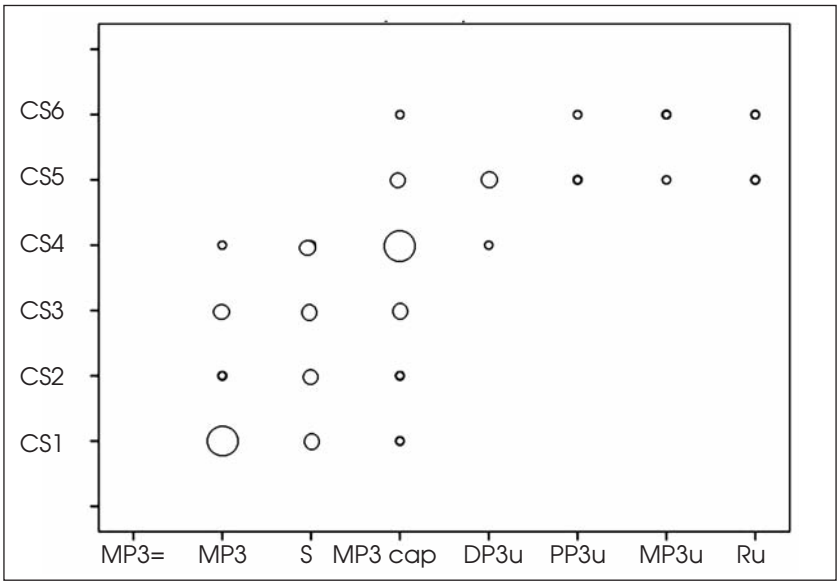

Graf 1 Chlapci – vztah fází skeletálního věku podle RTG ruky a krční páteře (CS1 – CS6)
o *1–3 jedinci*, **O** *3–10 jedinců*, **O** *11 a víc*

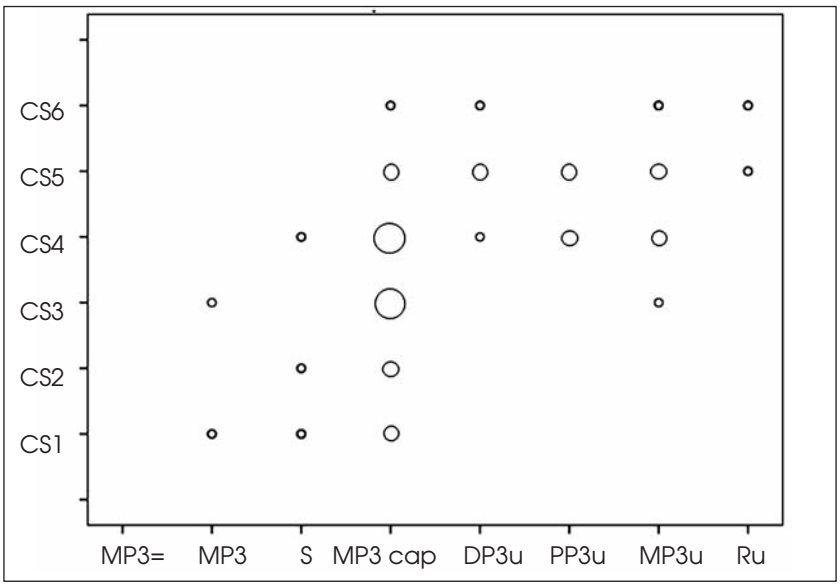

Graf 2 Děvčata – vztah fází skeletálního věku podle RTG ruky a krční páteře
o *1–3 jedinci*, **O** *3–10 jedinců*, **O** *11 a víc*

proLékaře.cz | 16.11.2025

ČESKÁ STOMATOLOGIE
roč. 111
2011, č. 6
s. 154–159

Podle korelační analýzy také bylo zjištěno, že fázi MP3cap (maximální pubertální spurt podle Björka) odpovídají všechny fáze od CS1 do CS6 podle metody CVM, nejvíce fáze CS4, což by podle Baccettiho znamenalo konec maximálního růstu.

U 76,2 % chlapců, kteří měli fázi MP3cap, byly nalezeny fáze CS4, CS5 a CS6, které ukazují konec růstu. Podobně u děvčat tato skupina má 53,8 % (graf 1, 2).

Tab. 1 Korelační koeficienty

	Chlapci		Děvčata	
	Ruka	Věk	Ruka	Věk
CVM	0,80**	0,57**	0,67**	0,40**
Ruka	–	0,67**	–	0,41**

*** korelace signifikantní na úrovni p < 0,01*

DISKUSE

V námi hodnoceném souboru pacientů jsme zjistili korelační koeficienty mezi skeletálním věkem podle RTG ruky a podle krční páteře. I když korelace jsou statisticky signifikantní, neznamená to, že je jedna metoda nahraditelná druhou. Společná variabilita podle koeficientu determinace znamená, že u chlapců je možné z jedné metody předpovědět druhou ze 64 %, u děvčat jen ze 45 %.

V námi provedeném srovnání obou metod, podle RTG ruky a podle krční páteře, nebyla mezi nimi potvrzena úzká korelace na rozdíl od závěrů některých jiných autorů, kteří porovnávali Baccettiho metodu CVM s klasifikací skeletálního věku podle ruky se zápěstím s metodami Fishmana, Björka a Hägga a Tarangera. Je třeba se podívat na věkový rozsah vyšetřovaných pacientů, který např. ve studii Özera a kol. byl 9–19 let [17], ve studii Thurza a kol. byl 10–19 let, kde byla navíc malá vyšetřovaná skupina [21], 5–18 let ve studii San Romana a kol. [19] a 7–18 let ve skupině Stiehla a kol. [20]. U většího počtu pacientů před a po pubertě na vysokou korelaci bude mít vliv to, že tento věk je charakterizován jen první nebo poslední fází. Při velkém věkovém rozsahu budou mít při vývoji organismu spolu jakékoliv dva znaky velký korelační koeficient, tedy např. i zubní věk a kalendářní věk.

Ve studii Wonga a kol.[22] pro populaci z jižní Číny (děvčata 10–15 let, chlapci 12–17 let) byla nalezena vysoká korelace mezi CVM a kostním věkem podle Hägga a Tarangera. I zde je však poměrně velký věkový rozsah s velkou částí souboru s vyšším věkem.

Flores-Mir a kol. našli korelační koeficient klasifikace podle metody CVM a podle kostního věku dle Fishmana r = 0,72, což znamená, že je možné také předpovědět výsledky jedné metody ze druhé jen asi z 50 % [8].

ZÁVĚRY

1. Byla nalezena nepříliš vysoká korelace mezi oběma metodami klasifikace kostního věku. Není možné z jedné metody spolehlivě předpovědět druhou.

2. Fázi MP3cap odpovídá hlavně fáze CS4, není tedy vhodné ji posuzovat jako konec maximálního růstu. Je možné i v této fázi počítat s využitím růstu dolní čelisti při léčbě distookluze a při rozhodování o léčbě skeletální III. třídy podle Anglea může být ve fázi CS4 růst ještě příliš intenzivní.

3. Celkem 76,2 % chlapců a 53,8 % děvčat, kteří podle RTG ruky jsou v maximálním růstovém spurtu (MP3cap) mají pozdější stadia skeletálního věku podle CVM. To má význam v plánování léčby skeletálních vad III. třídy podle Anglea a skeletálního otevřeného skusu, kde teprve po maximálním růstovém spurtu můžeme rozhodnout o způsobu léčby (ortodontický či ortodonticko-chirurgický). V těchto situacích bude metoda CVM nedostatečná a může přispět k nesprávným terapeutickým rozhodnutím.

proLékaře.cz | 16.11.2025

ČESKÁ STOMATOLOGIE
roč. 111
2011, č. 6
s. 154–159

LITERATURA

1. **Baccetti, T., Franchi, L., McNamara, J. A. jr.:** An improved version of the cervical vertebral maturation (CVM) method for the assessment of mandibular growth. Angle Orthodont., roč. 72, 2002, s. 316–323.
2. **Baccetti, T., Franchi, L., McNamara, J. A. jr.:** The cervical vertebral maturation (CVM) method for the assessment of optimal treatment timing in dentofacial orthopedics. Seminars in Orthodontics, 2005.
3. **Björk, A., Helm, S.:** Prediction of age of maximum of pubertal growth in body height. Angle Orthodont., roč. 37, 1967, č. 2, s. 134–143.
4. **Dahlberg, G.:** Statistical methods for medical and biological students. New York. Interscience Publications. 1940 [Cit. in: Houston, W.J.B.: The analysis of errors in orthodontic measurements. Amer. J. Orthodont., roč. 83, 1983, č. 5, s. 382–390].
5. **Deicke, M., Pancherz, H.:** Is radius-union an indicator for completed facial growth? Angle Orthodont., roč. 75, 2005, s. 295–299.
6. **Fishman, L. S.:** Radiographic evaluation of skeletal maturation. A clinically oriented method based on hand-wrist films. Angle Orthodont., roč. 52, 1982, s. 88–112.
7. **Fishman, L. S.:** Maturational patterns and prediction during adolescence. Angle Orthodont., roč. 57, 1987, s. 178–193.
8. **Flores-Mir, C., Burgess, C. A., Champney, M., Jensen, R. J., Pitcher, M. R., Major, P. W.:** Correlation of skeletal maturation stages determined by cervical vertebrae and hand-wrist evaluations. Angle Orthodont., roč. 76, 2006, s. 1–5.
9. **Franchi, L., Baccetti, T., McNamara, J. A. jr.:** Mandibular growth as related to cervical vertebral maturation and body height. Amer. J. Orthodont. Dentofacial Orthop., roč. 118, 2000, s. 335–340.
10. **Greulich, W., Pyle, S.:** Radiographic atlas of skeletal development of hand and wrist. Stanfort, Calif: Stanfort University Press; 1959.
11. **Hägg, U., Taranger, J.:** Maturation indicators and the pubertal growth spurt. Amer. J. Orthodont., roč. 82, 1982, s. 299–309.
12. **Helm, S., Siersbaek-Nielsen, S., Skieller, V., Björk, A.:** Skeletal maturation of the hand in relation to maximum pubertal growth in body height. Tandlaedgebladet, roč. 75, 1971, s. 1223–1234.
13. **Hunter, C. J.:** The Correlation of facial growth with body height and skeletal maturation at adolescence. Angle Orthodont., roč. 36, 1966, s. 44–54.
14. **Kamínek, M.:** Současné fixní ortodontické aparáty. Praha, Avicenum, 1976.
15. **Lebl, J., Krásničanová, H.:** Růst dětí a jeho poruchy. Praha, Galén, 1996.
16. **Mitani, H., Sato, K.:** Comparison of mandibular growth with other variables during puberty. Angle Orthodont., roč. 62, 1992, s. 217–222.
17. **Özer, T., Kama, J. D., Özer, S. Y.:** A practical method for determining pubertal growth spurt. Amer. J. Orthodont. Dentofacial Orthop., roč. 130, 2006, s. 131.e1–131.e6.
18. **Proffit, W. R., Fields, H. W., Sarver, D. M.:** Contemporary Orthodontics; 4th ed., Philadelphia, Elsevier Mosby 2007.
19. **San Roman, P., Palma, J. C., Oteo, D., Nevado, E.:** Skeletal maturation determined by cervical vertebrae development. Eur. J. Orthodont., roč. 24, 2002, s. 303–311.
20. **Stiehl, J., Müller, B., Dibbets, J.:** The development of the cervical vertebrae as an indicator of skeletal maturity: comparison with the classic method of hand-wrist radiograph. J. Orofac. Orthop., roč. 70, 2009, s. 327–335.
21. **Thurzo, A., Causov, L., Lysý, J., Suchancová, B., Cinzer, M., Javorka, V.:** Alternatívna metóda ortodontického snímkovania ruky? – predstavenie CVM metódy. Stomatológ, roč. 20, 2010, č. 2, s. 44–51.
22. **Wong, R. W. K., Alkhal, H. A., Rabie, A. B. M.:** Use of cervical vertebral maturation to determine skeletal age. Amer. J. Orthodont. Dentofacial Orthop., roč. 136, 2009, s. 484.e1–484.e6.

MUDr. Agnieszka Predko-Engel
Ortodontické oddělení
Klinika zubního lékařství LF UP a FN
Palackého 12
772 00 Olomouc
e-mail: kaminek@tunw.upol.cz