

Retence horních středních řezáků Příčiny retence a srovnání možností léčby

(Přehledový článek)

Retention of Upper Incisors. Causes of Retention and Comparison of Treatment Possibilities

(Review)

Pasteláková B., Dostálová T., Hubáček M., Hofmanová P.

Dětská stomatologická klinika 2. LF UK a FN Motol, Praha

SOUHRN

Cílem studie je zhodnotit přítomnost nadpočetného zubu v poloze ve středu horní nebo dolní čelisti, který se nazývá meziodens. Prevalence v populaci se pohybuje mezi 0,15-1,9 %, zub má kónický tvar a menší velikost, je umístěn mezi středními řezáky nebo mezi středním a postranním řezákem. Existuje několik hypotéz o jeho vzniku a je nezbytné včasné ho diagnostikovat a zahájit terapii.

Klíčová slova: stomatologie - meziodens - nadpočetné zuby

SUMMARY

The aim of study is to evaluate the presence of an extra supernumerary tooth in the central position of the upper or lower jaw which is called mesiodens. The prevalence in the general population of 0.15-1.9 %, the shape is conical and mesiodens is smaller than the central or lateral incisor. Several hypotheses have been suggested for the formation of supernumerary teeth. Early diagnosis and treatment are needed.

Key words: dentistry, mesiodens, supernumerary teeth

Čes. Stomat., roč. 111, 2011, č. 1, s. 5-9

ÚVOD

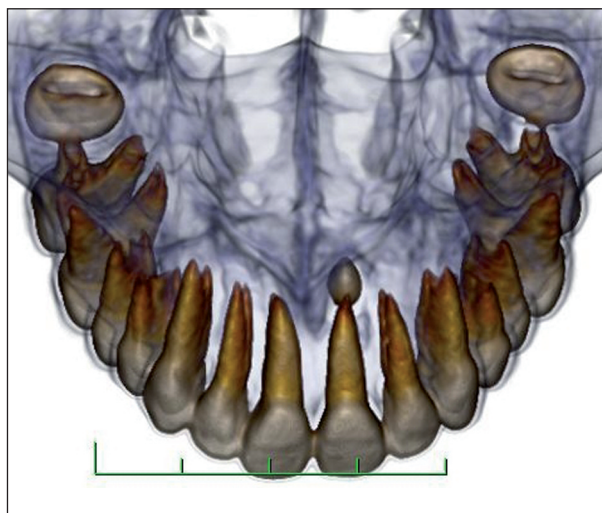
Erupce je axiální pohyb zubu ze své nefunkční pozice v kosti do funkční okluze, tento termín je však často používán pro prořezání zubu do ústní dutiny. K normální erupci dočasných i stálých zubů do ústní dutiny dochází podle určité časové chronologie závislé na věku. Erupce může být ovlivněna mnoha faktory. Mezi ně řadíme například rasové, etnické, pohlavní a individuální faktory, které mohou erupci ovlivnit, ale obvykle se příliš neodchylují od standardů. V klinické praxi jsou však často zaznamenávány různé odchylky. Mohou to být předčasné erupce zubů, avšak opožděné prořezávání se vyskytuje mnohem častěji. Erupce je fyziologický proces, který silně ovlivňuje normální vývoj kraniofaciálního komplexu. Často je opožděná erupce prvním projevem místní nebo celkové patologie.

PRIMÁRNÍ SELHÁNÍ ERUPCE

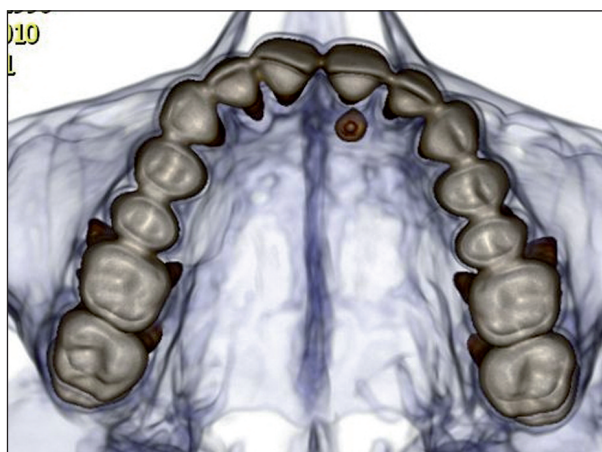
Porucha erupce horních středních řezáků může být způsobena řadou variabilních faktorů, zahrnujících mechanickou překážku (př. meziodens) a selhání eruptivního procesu. Primární selhání erupce je výraz, který se užívá všude tam, kde nejde o zřejmou mechanickou zábranu prořezávání stále dentice, v některé literatuře je označováno jako idiopatické selhání erupce. Idiopatické selhání erupce popisují Proffit a Vig [13] jako plné nebo částečné selhání erupce neankylotického zubu díky selhání primárního erupčního mechanismu. Termíny jako zadržaná erupce nebo neprořezání byly často užívány ke klinickému popisu ankylózy, impakce nebo idiopatickému selhání erupce. Nepopisují ale příčinu.

MEZIODENS

Meziodens (obr. 1, obr. 2) je nejčastěji se vyskytující nadpočetný zub postihující 0,15-1,9 % populace [4]. Díky takto vysokému výskytu je třeba, aby zubní lékaři znali příznaky a známky přítomnosti meziodentu a jeho přibližnou léčbu (obr. 3). Důvod výskytu meziodentu není zcela znám i přes vědecké poznatky o vývoji dentální lišty a vlivu genetických faktorů [8]. Meziodens může způsobit opožděnou nebo ektopickou erupci stálých středních řezáků, které mohou ovlivnit vývoj a podobu okluze. Proto je z klinického

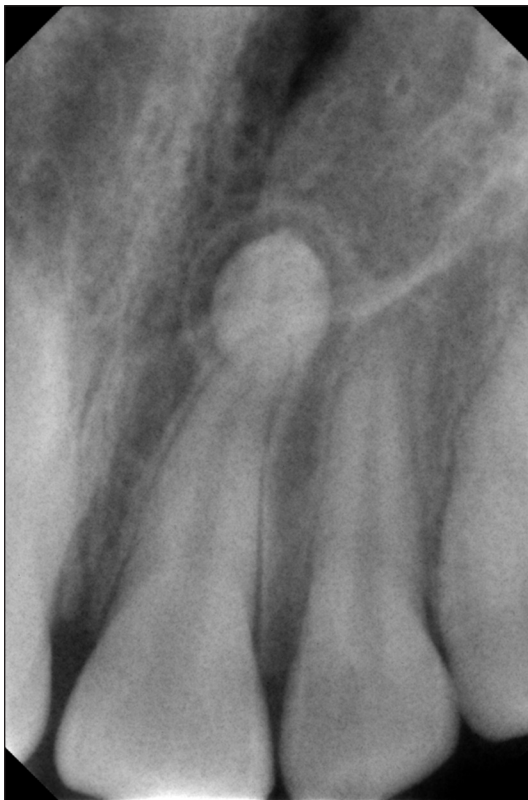

Obr. 1 Meziodens v CT obrazu z frontálního pohledu



Obr. 2 Meziodens v CT obrazu z okluze

hlediska důležitá včasná diagnóza meziodentu, která umožní ještě minimální zásahy do organismu, a tím i jednoduchost zákroku. V literatuře se uvádí, že 80-90 % všech nadpočetných zubů se nachází v horní čelisti [12] a polovina z nich ve frontální části. Třetina pacientů s meziodentem má ještě další nadpočetné zuby [15].



Obr. 3 Meziodens - RTG RVG

TRAUMA

Retence horních středních řezáků je velmi dobře rozpoznatelná a je také často spojená s předchozím traumatem dočasných horních předních zubů v dětství. Ektopické, horizontálně uložené/prořezané horní střední řezáky, umístěné vysoko ve vestibulu paralelně s okluzní rovinou následkem traumatu, nejsou v klinické praxi ojedinělými případy. Smith a Rapp [14] ve své kefalometrické studii vztahu mezi dočasnými a stálými horními středními řezáky napsali, že vrstva kosti mezi dočasným a stálým řezákem je slabší než 3 mm. Tento těsný vztah mezi dočasným zubem a jeho nástupcem se udržuje během celého vývoje. Traumata v této oblasti mohou vést k ektopické erupci [6, 11], k poruše vývoje zubu, např. ke vzniku dilacerace řezáku [2] nebo k fyzickému posunu zárodku zubu. Cystická přeměna nevitálního dočasného zubu může způsobit opoždění erupce stálého nástupce. V některých případech může u poraněného dočasného zubu vzniknout ankylóza, která způsobí zpomalení resorpce kořene zubu. Erupce stálého zubu může být způsobena i předčasnou ztrátou dočasného zubu. To lze vysvětlit abnormálními změnami ve tkáních překrývajících stálý zub a přítomností silné, fibrózní gingivy [2].

ODONTOM A JINÉ NÁDORY

Odontomy a ostatní nádory (v dočasné i stálé dentici) jsou též sporadicky zmiňovány jako příčiny selhání erupce. Mnoho z těchto případů byla právě opožděná erupce zubu hlavním varovným signálem patologie. Místní odontodysplazie, též nazývaná „ghost teeth“, je ne zcela obvyklá zubní anomálie, která může být výsledkem somatické mu-

tace, nebo může být následkem přítomnosti latentního viru v odontogenním epitelu [7]. Zasažení zubů se projeví zpožděním nebo úplným selháním erupce. Jejich tvar bývá výrazně změněn, obvykle je velmi nepravidelný, často se známkami poruch mineralizace. Nejčastěji postižené zuby jsou řezáky a špičáky obou čelistí i obou denticí [17]. Abnormality ve vlastní struktuře zubu mohou být zodpovědné za změny v eruptivním procesu.

TVAR A VELIKOST ZUBNÍHO OBLOKU

Nedostatek prostoru v zubním oblouku je také často zmiňován jako etiologický faktor stěsnání a impakce [3]. V nedávných studiích vztahu mezi vývojem a erupcí zubů horní čelisti a umístěním ve zkrácené horní čelisti bylo zjištěno zpoždění v prořezávání druhých horních molárů, přestože jejich vývoj nebyl opožděn [16]. Nedostatek místa v zubním oblouku tedy může kromě ektopické erupce zubů vést k opožděné erupci zubu.

ZÁŘENÍ

RTG záření rovněž narušuje erupci zubů. Ankylóza kosti se zubem se mnohem častěji vyskytovala u zvířat vystavených RTG záření. Opožděný vývoj kořene, poškození periodontálních buněk a nedostatečný růst dolní čelisti byly také zjištěny u současné poruchy prořezávání vlivem záření [10].

MOŽNOSTI TERAPIE

Léčba může zahrnovat chirurgické obnažení retinovaného zubu a poté ortodontickou léčbu, která zajistí jeho prořezání aktivním tahem za daný zub. V některých případech je rovněž doporučena fixní ortodontická terapie, která zajistí místo v zubním oblouku před prořezáním s následným vytažením horních středních řezáků aktivním tahem do správné pozice. Včasná diagnóza umožní mnohem přesnější léčbu, často redukuje rozsah chirurgického výkonu, ortodontické léčby i možných komplikací [5].

Možnými řešeními pro retinované zuby tedy mohou být:

- (a) chirurgická extrakce těchto zubů a posun horních postranních řezáků na místo středních, posun ostatních zubů meziálně a jejich anatomická úprava tak, aby tvar vyhovoval estetickým hlediskům,
- (b) extrakce retinovaných zubů s následnou implantací do daného místa,
- (c) chirurgická úprava pozice retinovaných zubů,
- (d) ortodontická úprava pozice retinovaných zubů [19],
- (e) vybavení meziodentu/ jiné překážky prořezávání, tunelizace/ založení aktivního tahu.

V prvním případě (a), který upraví tvar horního postranního řezáku na střední a tvar špičáku na postranní řezák, je samozřejmě kompromisním estetickým řešením [19], které pozmění tvar zubního oblouku. Řešení je zřetelnější v případě kratšího horního rtu, který defekt nekryje tak dokonale.

Případ extrakce (b) a následné implantace s sebou nese nevýhodu čekání do 18 let, dokud není ukončen růst skeletu a nelze jej přesunout do věku 8-15 let, tedy do věku, kdy je problém běžně diagnostikován. Pokud se implantuje před 18. rokem, implantát zkrátí časem svou korunkovou část pasivní erupcí sousedních zubů a nevyhovuje z estetického ani funkčního hlediska [5].

Chirurgická repozice (c), jako léčba volby, je v literatuře úspěšně popisována i přes riziko ztráty vitality zubu a pozdější vnější resorpce kořene; trauma z chirurgického zákroku u dětí v nižším věku je však velkou nevýhodou.

Ortodontická korekce (d) je i přes svou obtížnost zřejmě nejvýhodnější z toho důvodu, že zařadí do zubního oblouku vlastní vitální zub. Toto řešení je však velmi náročné, z části proto, že kořen zubu, rozdělený v palatolabiálním směru, může, díky ortodontickému tahu, způsobit fenestraci kosti. Naštěstí jsou výrazné dilacerace kořene tímto způsobem vzácné, a proto dochází k fenestraci jen zřídka [1].

Další možností řešení je vybavení jednoho či více meziodentů (e), případně odstranění

jiné překážky erupce [9]. Poté následuje tzv. tunelizace, která obnáší snesení kosti ve směru erupce zubu a poté vyčkávání a RTG sledování [10] pohybu zubu v pravidelných intervalech. Jinou možností je peroperační založení aktivního tahu na retinované zuby a ve spolupráci s ortodontisty stažení zubu do správné pozice v zubním oblouku [18].

ZÁVĚR

Varianty normální erupce zubu jsou obecně známé, ale výrazné odchylky od základních norem by měly lékaře varovat, aby sledovali vývoj i celkové zdraví pacienta. Opožděná erupce zubů může být první známkou systémového onemocnění, nebo známkou změn ve vývoji kraniofaciálního komplexu. Zubní lékaři, častěji však ortodontisté, sledují vývoj stuktur kraniofaciální oblasti, a to jak klinicky, tak rentgenologicky. Včasné zhodnocení opožděné erupce zubů vede ke zjištění příčiny poruchy, k návrhu léčby a ve výsledku k nejlepšímu terapeutickému řešení s ohledem na estetiku i funkci.

LITERATURA

- Agnihotri, A., Marwah, N., Dutta, S.:** Dilacerated unerupted central incisor. *J. Indian Soc. Pedo. Prev. Dent.*, roč. 24, 2006, č. 3, s. 152-154.
- Andreasen, J. O., Andreasen, F. M.:** Textbook and color atlas of traumatic injuries to the teeth. Copenhagen, Munksgaard, 1994.
- Andreasen, J. O., Petersen, J. K., Laskin, D. D.:** Textbook and color atlas of tooth impactions. St. Louis, Mosby, 1997.
- Arathi, R., Ashwini, R.:** Supernumerary teeth. *J. Indian Soc. Pedo. Prev. Dent.*, roč. 23, 2005, s. 103-105.
- Becker, A.:** Early treatment of impacted maxillary incisors. *Am. J. Orthod. Dentofacial Orthop.*, roč. 121, 2002, s. 586-587.
- Brin, I., Ben-Bassat, Y., Zilberman, Y., Fuks A.:** Effect of trauma to the primary incisors on the alignment of their permanent successors in Israelis. *Community Dent. Oral. Epidemiol.*, roč. 16, 1988, s. 104-108.
- Damm, D. D., Fantasia, J. E.:** Focal delayed eruption, Regional Odontodysplasia. *Gen. Dent.*, roč. 49, 2001, s. 356, 428.
- Decker, E. at al.:** PTHR1 Loss-of-function mutations in familial, nonsyndromic primary failure of tooth eruption. *Am. J. Hum. Genet.*, roč. 83, 2008, č. 12, s. 781-786.
- Foley, J.:** Surgical removal of supernumerary teeth and the fate of incisor eruption. *Eur. J. Paediatr. Dent.*, roč. 5, 2004, s. 35-40.
- Gündüz, K. at al.:** Mesiodens: A Radiographic study in children. *J. Oral Science*, roč. 50, 2008, č. 3, s. 287-291.
- Hawes, R. R.:** Traumatized primary teeth. *Dent. Clin. North. Am.*, 1966, s. 391-404.
- Russell, K. A., Folwarczna, M. A.:** Mesiodens – Diagnosis and Management of a common supernumerary tooth. *J. Can. Dent. Assoc.*, roč. 69, 2003, č. 6, s. 362-366.
- Proffit, W. R., Vig, K. W.:** Primary failure of eruption. *Am. J. Orthod.*, roč. 80, 1981, s. 173-190.
- Smith, R. J., Rapp, R.:** A cephalometric study of the developmental relationship between primary and permanent maxillary central incisor teeth. *ASCD J. Dent. Child.*, roč. 47, 1980, s.36-41.
- Srivatsan, P.:** Mesiodens with an unusual morphology and multiple impacted supernumerary teeth in a non-syndromic patient. *Indian J. Dent. Research.*, roč. 18, 2007, č. 3, s. 138-140.
- Suda, N., Hiyama, S., Kurda, T.:** Relationship between formation/eruption of maxillary teeth and skeletal pattern of maxilla. *Am. J. Orthod. Dentofacial Orthop.*, roč. 121, 2002, s. 46-52.
- Suri, L., Gagari, E., Vastardis, H.:** Delayed tooth eruption: Pathogenesis, diagnosis, and treatment. *Am. J. Orthod. Dentofacial Orthop.*, roč. 126, 2004, č.4, s. 432-445.
- Tahala, E., Watanabe, M., Magika, K., Yamaguchi, K., Tann, K.:** Orthodontic traction of an impacted maxillary central incisor. *J. Clin. Orthod.*, roč. 111, 2001, s. 635-639.
- Thosar, N. R., Vibhute, P.:** Surgical and orthodontic treatment of an impacted permanent central incisor. *J. Indian Soc. Pedo. Prev. Dent.*, roč. 24, 2006, č. 2, s. 100-103.

Studie vznikla za podpory projektu IGA MZČR 9991-4.

MDDr. Blanka Pasteláková
Dětská stomatologická klinika 2. LF UK a FNM
V Úvalu 84
150 06 Praha 5
e-mail: blancap@email.cz