proLékaře.cz | 18.5.2024

# Intruze stálých zubů

*Hecová H., Merglová V., Houba R., Stehlíková J.*

Stomatologická klinika LF UK a FN, Plzeň

*Věnováno doc. MUDr. Antonínu Zichovi, CSc., k jeho významnému životnímu jubileu.*

**SOUHRN**

Intruze stálých zubů jsou málo častá, avšak velice závažná poranění. Při úrazu se dislokuje vlivem axiálního nárazu postižený zub do alveolární kosti. Při intruzi bývají v různém stupni poškozena periodontální vlákna, zubní dřeň, cement, alveolární kost i okolní měkké tkáně. V prezentované studii byla provedena analýza souboru 32 intrudovaných stálých zubů. Cílem studie bylo zjistit frekvenci a etiologii u intrudovaných stálých zubů a porovnat úspěšnost ošetření u jednotlivých způsobů repozice. Ve studii bylo zjištěno, že nejčastější příčinou intruzivních luxací stálých zubů byly pády ze schodiště, sport a jízda na kole. Z celkového počtu dentálních poranění, která byla na Stomatologické klinice LF UK a FN v Plzni během sledovaného období ošetřena, tvořily intruze 2,9 %. Z celkového počtu 32 sledovaných zubů bylo 14 zubů ponecháno bez repozice, u 14 zubů byla použita repozice ortodontická a ve 4 případech byla provedena chirurgická extruze. Vitalita zubní pulpy zůstala zachována pouze u 6 zubů, u zbylých 26 zubů se vyskytla poúrazová nekróza (81,2 %). Zevní resorpce kořene představovaly nejzávažnější komplikaci intruzivních poranění. V našem souboru zevní resorpce kořene postihla celkově 21 zubů, přičemž 4 zuby musely být během sledovaného období extrahovány.

***Klíčová slova:*** intruze stálých zubů - poúrazová nekróza zubní dřeně - resorpce kořene

**SUMMARY**

**Hecová H., Merglová V., Houba R., Stehlíková J.: Intrusion of Permanent Teeth**

Intrusion of permanent teeth belongs to less frequent but serious injuries. Due to the axial impact at the time of accident the affected tooth is dislocated into the alveolar bone. Periodontal fibers, pulp, cement, alveolar bone and adjacent soft tissues are damaged during the intrusion to various degrees. In the present study analysis of 32 intruded permanent teeth was performed. The aim of the study was to determine the frequency and etiology of intruded permanent teeth and to compare it with success of the treatment in individual ways of reposition. The study revealed that the most frequent cause of intrusion luxation of permanent teeth was falling from the staircase, sport and riding a bicycle. From the total number of dental injuries, having been treated during the observed period at the Stomatology Clinic, Medical Faculty, Charles University in Plzeň, intrusions formed 2.9% of cases. From total of 32 observed teeth, 14 teeth were left without reposition, orthodontic reposition was used in 14 other teeth and in four cases a surgical reposition was made. Vitality of tooth pulp was saved in 6 teeth only, in the remaining 26 teeth there was a posttraumatic necrosis (81.2%). External resorption of the root affected 21 teeth on the whole, while four teeth must to be extracted during the period of observation.

***Key words:*** intrusion of permanent teeth - posttraumatic necrosis of tooth pulp - resorption of root

*Čes. Stomat., roč. 110, 2010, č. 6, s. 123-127.*

## ÚVOD

Intruzivní luxace (starší termín repulze) stálých zubů jsou málo častá, avšak velice závažná poranění, při kterých je postižený zub zaražen do alveolární kosti. Hlavním etiologickým faktorem těchto úrazů bývají pády, při nichž dochází k axiálnímu nárazu na frontální zuby horní nebo dolní čelisti [1, 2]. V souvislosti se směrem a velikostí působící síly se mění závažnost poranění, a to od malého posunutí poraněného zubu apikálním směrem až po úplné zaražení zubu do alveolární kosti. Při úrazu bývají zároveň v různém stupni postiženy i okolní tkáně jako je gingiva, periodontální vazy a alveolární kost. Při intruzi téměř vždy vzniká poškození jak gingivodentálního attachmentu, tak i nervově cévního svazku v oblasti apexu. Pokud je klinická korunka v době úrazu pokryta plakem, dochází k jeho zatlačení do periodontální štěrbiny. Celá tato

proLékaře.cz | 18.5.2024

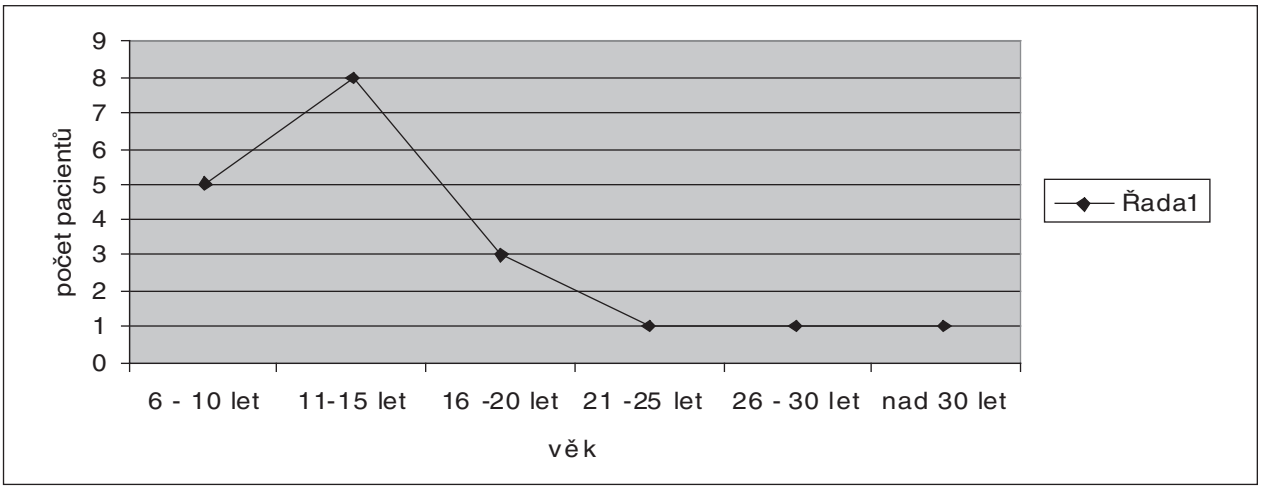


**Graf 1.** Věk pacientů.

traumatická situace přináší riziko různých poúrazových komplikací [3, 4].

Klinicky bývá po úrazu poraněný zub v různém rozsahu dislokován apikálně, okolní gingiva je zduřelá a lividní. Ve vestibulu se často vyskytuje krevní výron. U dospělých pacientů je pro diagnózu intruze rozhodující rozdílná výše incizní hrany postižených a sousedních nepostižených zubů. Ve smíšené dentici je situace obtížnější, neboť rozdílnou výši incize mají i zuby, které nejsou zcela prořezány. Vyšetření v tomto případě upřesňujeme poklepem, kdy diagnózu intruze potvrdí vysoký kovový tón, který je pro toto poranění charakteristický. Úplnou intruzi je nutné pomocí rentgenového snímku odlišit od avulze.

Ošetření intrudovaných stálých zubů závisí na stavu vývoje kořene. U zubů s nedokončeným vývojem kořenového hrotu lze očekávat spontánní opětovné prořezání, v některých případech i zachování vitality zubní dřeně a pokračující vývoj kořene. Ke sledování průběhu reerupce je vhodné těsně po úrazu zhotovit sádrové situační modely, což umožní porovnávat situaci v ústech s výchozím stavem. Pro úspěšné prořezávání poraněného zubu je nutný dostatek místa v zubním oblouku, a proto je při kontrolách též nezbytná spolupráce s ortodontistou [4].

U intrudovaných zubů s dokončeným vývojem kořene je situace složitější. Spontánní reerupci nelze předpokládat a repozici poraněného zubu je zpravidla nutné provést cestou ortodontické nebo chirurgické extruze. Ortodontická repozice je pro zub šetrnější a dle literárních údajů [5] se u ortodonticky reponovaných zubů vyskytuje méně poúrazových následků. Výhodou chirurgické repozice je naopak rychlé uvolnění komprese v apikálním periodonciu, čímž se sníží riziko následné ankylózy. Naproti tomu chirurgická repozice může znamenat pro poraněný zub další trauma, což naopak zvyšuje riziko resorptivního procesu kořene i možnost většího poškození alveolární kosti [5, 6]. Zuby chirurgicky extrudované je nutné též následovně fixovat nejlépe flexibilní dlahou, která je adhezivně připojena k sousedním zubům. Pokud u pacienta vzniklo zároveň i nalomení alveolární kosti, volíme dlahu rigidní a fixaci prodloužíme až na 4 týdny [7].

## MATERIÁL A METODIKA

V průběhu let 1995 až 2007 jsme na Stomatologické klinice LF UK a FN v Plzni ošetřili 19 pacientů s intruzivní luxací 32 stálých zubů. Do souboru byli zahrnuti muži i ženy ve věku 7 – 53 let. Pacienti byli vyhledáni retrospektivně na základě dokumentace a v průběhu roku 2009 byli klinicky i rentgenologicky zkontrolováni. Všichni sledovaní pacienti byli o studii informováni a k zařazení do studie dali písemný souhlas. Práce je součástí našeho dlouhodobého sledování pacientů s dentálními úrazy.

Cílem našeho sledování bylo zjistit:

1. Frekvenci a etiologii u intruzivních poranění.
2. Druh a počet poraněných zubů.
3. Přidružená poranění orofaciální oblasti.
4. Způsob ošetření.
5. Poúrazové následky.

## VÝSLEDKY

### Frekvence a etiologie intruzivních poranění

V celkovém počtu 1086 dentálních poranění, které byly v uvedeném období na stomatologické klinice ošetřeny, se intruzivní luxace vyskytly pouze u 32 zubů (2,9 %). Úrazy postihly celkově 19 pacientů (14 mužů a 5 žen), přičemž v 17 případech (89,47 %) se jednalo o pacienty mladší 18 let (graf 1).

proLékaře.cz | 18.5.2024

Nejčastější příčinou intruzivních luxací byl pád ze schodů (5 pacientů; tj. 26,3 %), sportovní aktivity (4 pacienti; 21,1 %) a jízda na kole (4 pacienti; 21, 1 %) (tab. 1).

**Tab. 1.** Příčiny intruzivních poranění.

| Příčina | Počet pacientů | % |
|---|---|---|
| Pád ze schodů | 5 | 26,3 % |
| Sport | 4 | 21,1 % |
| Jízda na kole | 4 | 21,1 % |
| Pád při hře | 3 | 15,8 % |
| Školní úraz | 2 | 10,5 % |
| Pracovní úraz | 1 | 5,2 % |

### Druh a počet poraněných zubů

Intruzivní luxací bylo postiženo celkově 32 stálých zubů, z toho 4 zuby (12,5 %) neměly ukončený vývoj kořene. Všechna poranění se nacházela u zubů v horní čelisti. U 6 pacientů (31,6 %) byl postižen pouze 1 zub, v ostatních případech byly intruzí postiženy zuby 2 (68,4 %), a to nejčastěji velký a sousední postranní řezák.

U většiny intrudovaných zubů byl rozsah apikální dislokace 2 až 6 mm (21 zubů; 65,6 %), zaražení řezací hrany o více než 8 mm se vyskytlo pouze u 2 zubů (6,2 %).

### Přidružená poranění orofaciální soustavy

U 11 (34,4 %) intrudovaných zubů se zároveň vyskytla nekomplikovaná fraktura klinické korunky, v 6 případech (18,7 %) bylo dentální poranění spojeno s frakturou alveolární kosti. U všech sledovaných pacientů byla zároveň přítomna poranění měkkých tkání obličeje nebo ústní dutiny.

### Způsob ošetření intrudovaných zubů

Způsob ošetření u jednotlivých zubů byl ovlivněn rozsahem dislokace intrudovaného zubu a stavem vývoje kořenového hrotu. Ke spontánní reerupci došlo celkově u 14 zubů (43,7 %), z toho 4 zuby neměly ukončený vývoj kořene a 2 pacienti ortodontickou terapii odmítli. Ortodontická terapie byla celkově použita u 17 zubů (53,1 %), přičemž u 3 zubů se jednalo pouze o podpůrnou terapii, která měla zajistit dostatek místa pro spontánní reerupci. Chirurgická extruze intrudovaného zubu byla provedena ve 4 případech (12,5 %) (tab. 2). Chirurgicky reponované zuby byly následovně fixovány rigidní kapničkovou dlahou. Délka dlahování závisela na závažnosti poškození alveolární kosti a pohybovala se mezi 4 až 6 týdny.

### Následky intruze stálých zubů

Z tabulky 2 je zřejmé, že živá zubní dřeň zůstala zachována pouze u 6 zubů (18,7 %), z toho ve 4 případech se jednalo o zuby, jejichž vývoj v době poranění nebyl dokončen. Nekróza zubní dřeně po intruzivním poranění se vyskytla u 26 stálých zubů (81,2 %). U všech těchto zubů bylo provedeno endodontické ošetření.

Zevní resorpce postihla celkově 21 zubů (65,6 %), z toho u 13 zubů vznikla resorpce povrchová, u 4 zubů se jednalo o ankylózu a v 6 případech o zevní zánětlivou resorpci. Celkem 4 zuby (12,5 %) musely být během sledovaného období extrahovány.

## DISKUSE

Intruze stálých zubů patří mezi vzácnější dentální poranění. Práce Andreasena uvádějí frekvenci výskytu okolo 2 % [1, 2]. V naší retrospektivní studii, zaměřené na úrazy stálých zubů, byl tento typ poranění zjištěn u 32 z celkového počtu 1086 sledovaných zubů (tj. 2,9 %). Tato vyšší hodnota může být ovlivněna skutečností, že na stomatologickou kliniku zpravidla přicházejí pacienti se závažnějším poraněním.

V prezentované studii bylo zjištěno, že nejčastější příčinou intruzivních luxací stálých zubů byly pády ze schodiště. Na druhé místo se zařadily úrazy při sportu a cyklistice. Obdobně jako u jiných dentálních poranění se intruzivní luxace vyskytly nejčastěji u dětí do 15 let a u chlapců došlo k poranění výrazně častěji než u dívek. Studie prováděné v Dánsku uvádějí obdobné výsledky [3, 4]. Intruze stálých zubů často provázejí další poranění. V našem souboru se jednalo zejména o nekomplikované fraktury klinické korunky, které se vyskytly u 11 intrudovaných zubů (34,4 %). V 6 případech (18,7 %) bylo dentální poranění spojeno s frakturou alveolární kosti. U všech sledovaných pacientů došlo zároveň k poranění měkkých tkání obličeje nebo ústní dutiny.

Z celkového počtu 32 sledovaných zubů bylo 14 zubů ponecháno bez repozice, u 14 zubů byla

**Tab. 2.** Výsledky ošetření intruzivních luxací.

| Typ ošetření | Počet poraněných zubů (%) N = 32 | Nekróza pulpy | Zevní povrchová resorpce | Zevní zánětlivá resorpce | Ankylóza |
|---|---|---|---|---|---|
| Spontánní reerupce | 14 ( 43,7 % ) | 9 | 4 | 0 | 0 |
| Ortodontická extruze | 14 (43,7 %) | 13 | 7 | 3 | 3 |
| Chirurgická extruze | 4 (12,5 %) | 4 | 0 | 3 | 1 |

proLékaře.cz | 18.5.2024

**Obr. 1a.** Pacient ve věku 15 let, situace 5 měsíců po úrazu zubů 11 a 21 (u zubu 21 provedena chirurgická extruze).

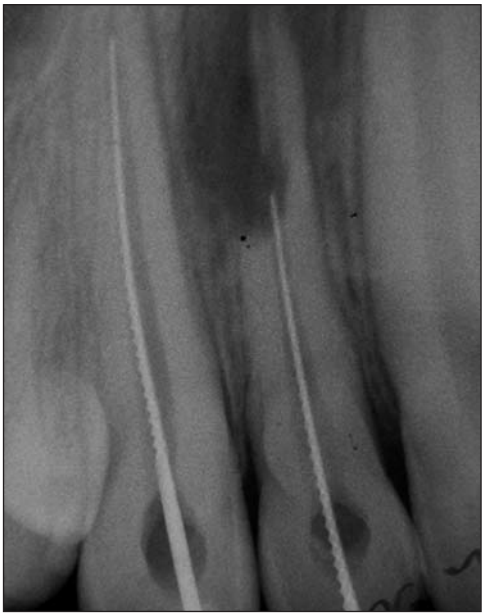

**Obr. 1b.** Rentgenogram poraněných zubů v průběhu endodontické terapie.

**Obr. 2a.** Intruzivní luxace zubů 11 a 21 u 53letého pacienta (situace v den úrazu).

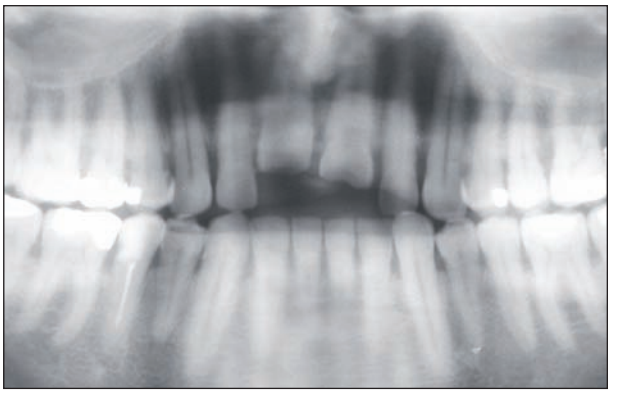

**Obr. 2b.** Stav na OPG.

**Obr. 2c.** Stav po ortodontické extruzi.

**Obr. 2d.** Rentgenogram po endodontickém ošetření.

**Obr. 2e, f.** Stav po dostavbě zubů 11 a 21 kompozitním materiálem.

proLékaře.cz | 18.5.2024

k extruzi použita ortodontická terapie a ve 4 případech byla provedena extruze chirurgická. Způsob zvoleného ošetření u jednotlivých zubů byl ovlivněn rozsahem dislokace intrudovaného zubu a stavem vývoje kořenového hrotu.

Z hlediska rozvoje poúrazových následků se intruze stálých zubů řadí mezi velice závažná dentální poranění. Poúrazová nekróza postihla v našem souboru 26 zubů (N=32, tj. 81,2 %). Vitalita zubní pulpy zůstala zachována u všech 4 zubů s nedokončeným vývojem kořenového hrotu a u 2 zubů s dokončeným vývojem, kde apikální dislokace nepřesáhla 2 mm. Za příčinu poúrazové nekrózy u zubů s uzavřeným apikálním otvorem bývá uváděna nedostatečná revaskularizace pulpy. Rozsah poškození nervově–cévního svazku pak závisí na síle nárazu a pravděpodobně též na stupni mineralizace alveolární kosti.

Zevní resorpce kořene představují nejzávažnější komplikaci dentálních poranění. V našem souboru zevní resorpce kořene postihla celkově 21 zubů, z toho u 13 zubů vznikla resorpce povrchová, u 4 zubů se jednalo o ankylózu a v 6 případech o zevní zánětlivou resorpci. Nejtěžší průběh zevní resorpce se vyskytl u pacientů, u nichž byla po úrazu provedena chirurgická repozice (obr. 1a, obr. 1b). U těchto pacientů zároveň došlo ke ztrátě vestibulární lamely alveolu u poraněných zubů. Naopak u nejstaršího pacienta (53 let) se vyskytla pouze přechodná povrchová resorpce v oblasti apexu, avšak vysoký kovový tón při poklepu svědčí o současném rozvoji ankylózy (obr. 2a–2f).

Celkově 4 zuby musely být během sledovaného období extrahovány. Důvodem byl rozvoj chronické periodontis a zevní resorpce kořene. Přitom 3 z extrahovaných zubů byly reponovány ortodonticky a v jednom případě byla provedena repozice chirurgická. Vliv zvolené terapie na úspěšnost ošetření je však v našem souboru pro nízký počet sledovaných intrudovaných zubů obtížné hodnotit.

## ZÁVĚR

Intruze stálých zubů patří mezi velice závažná dentální poranění. Při úrazu dochází k poškození jak gingivodentálního attachmentu, tak i nervově cévního svazku v oblasti apexu. Zevní zánětlivá resorpce kořene představuje vážnou komplikaci při hojení a bývá u těchto úrazů nejčastější příčinou předčasné ztráty zubu.

## LITERATURA


1. **Andreasen, J. O.:** Etiology and pathogenesis of traumatic dental injuries. A clinical study of 1298 cases. Scand. J. Dent. Res., 78, 1970, s. 329-342.
2. **Andreasen, J. O., Andreasen, F. M:** Classification, etiology and epidemiology of traumatic dental injuries. In: Andreasen, J. O., Andreasen, F. M..; Textbook and color atlas of traumatic injuries to the teeth. 3rd. ed. Copenhagen, Munksgaard Publishers, 1994, s. 151-177.
3. **Andreasen, J. O., Bakland, L. K., Matras, R. C., Andreasen, F. M.:** Traumatic intrusion of permanent teeth. Part 1. An epidemiologic study of 216 intruded teeth. Dent. Traumatol., 22, 2006, s. 83-89.
4. **Andreasen, J. O., Bakland, L. K., Andreasen, F. M.:** Traumatic intrusion of permanent teeth. Part 2. A clinical study of the effect of preinjury and injury factors, such as sex, age, stage of root development, tooth location, and extent of injury including number of intruded teeth on 140 intruded permanent teeth. Dent. Traumatol., 22, 2006, s. 90-98.
5. **Caliskan, M. K., Gomel, M., Turkun, M.:** Surgical extrusion of intruded immature permanent incisors. Oral Surg. Oral Med. Oral Pathol., 86, 1998, s. 461-464.
6. **Kirinos, M. J., Sutcliffe, J.:** Traumatically intruded permanent incisors: a study and outcome. Brit. Dent. J.: 170, 1991, s. 144-146.
7. **Nelson-Filho, P., Faria, G., Assed, S., Pardini, A. C.:** Surgical repositioning of traumatically intruded permanent incisor: case report with a 10-year follow up. Dent. Traumatol., 22, 2006, s. 221-225.



*MUDr. Hana Hecová*
*Stomatologická klinika LF UK a FN*
*Alej Svobody 80*
*304 60 Plzeň*
*e-mail: hecova@fnplzen.cz*