

Zlomeniny spodiny očnice (Statistika)

Hrušák D., Jambura J., Hauer L.

Odd. ústní, čelistní a obličejové chirurgie, Stomatologická klinika
LF UK a FN, Plzeň

Věnováno k 60. narozeninám doc. MUDr. Antonína Zichy, CSc.

SOUHRN

Zlomeniny spodiny očnice typu blow-out nepatří v traumatologii orofaciální oblasti k nejčastějším, ale jejich důsledky (především perzistující diplopie) mohou vážným způsobem hendikepovat pacienta v osobním i pracovním životě. Názory na správný způsob léčby tohoto poranění se během historie výrazně měnily. Stále se objevují nová doporučení ohledně indikací k chirurgické nebo konzervativní terapii a diskutována je i otázka načasování výkonu. Autoři se v předkládané retrospektivní studii zabývají statistickým vyhodnocením léčby 63 pacientů s blow-out frakturami, která probíhala v období leden 2001 – březen 2010 na Stomatologické klinice LF UK a FN v Plzni. V prezentovaném souboru byl sledován věk, pohlaví, etiologie poranění, u chirurgicky léčených pacientů pak i použité přístupy do očnice a typy implantátů. Výsledky terapie (konzervativní / chirurgické) pak byly hodnoceny s ohledem na přetrvávající diplopii.

Klíčová slova: zlomenina spodiny očnice - blow-out fraktura - diplopie

SUMMARY

Hrušák D., Jambura J., Hauer L.: Fractures of Orbital Floor (Statistics)

Orbital floor fractures of the blow-out type are not the most frequent in traumatology of orofacial region, but the consequences (particularly persisting diplopia) may seriously handicap the patient in personal and professional life. Opinions of the correct mode of therapy of this injury have been changing throughout the history. New recommendations concerning indications for surgical or conservative treatment arrive all the time as well as questions of the correct time for intervention. In their retrospective study the authors deal with a statistical evaluation of the therapy of 63 patients with blow-out fractures, which was applied in the period of January 2001 through March 2010 at the Stomatology Clinic of Medical Faculty, Charles University and Teaching Hospital at Pilsen. In the present group were followed the age, sex, etiology of the injury, and in surgically treated patients also the used access to the orbit and the implant types. The results of treatment (conservative/surgical) were then evaluated in view of the lasting diplopia.

Key words: orbital floor fractures - blow-out fracture - diplopia

Čes. Stomat., roč. 110, 2010, č. 5, s. 104–108.

ÚVOD

Izolovaná zlomenina spodiny očnice tvoří 4 až 16 % všech zlomenin obličejového skeletu [10]. Tento typ fraktury poprvé popsal MacKenzie roku 1844 v Paříži [2], nicméně termín blow-out zavedli až Smith s Reganem v roce 1957 [9]. Diagnostika i přístupy k léčbě tohoto typu poranění se v průběhu času značně měnily. V 50. letech minulého století Smith a Regan doporučovali chirurgickou intervenci u všech zlomenin spodiny očnice [12], a to nejlépe v intervalu do tří týdnů od úrazu [3]. V roce 1972 pak Crikelair prezentoval práci, ve

kteří doporučoval indikovat k operaci pouze ty pacienty, u kterých je tento typ zlomeniny patrný na CT a kde diplopie nebo enoftalmus přetrvávají více než dva týdny po vzniku zranění. Dřívější časté indikace k chirurgickým výkonům, které byly navíc prováděny jen na základě diagnostiky prostým RTG snímkem, považoval za overtreatment [4]. V roce 1974 pak nastala další výrazná změna v pohledu na léčbu blow-out zlomenin, a to když Putterman publikoval studii s 57 pacienty, kteří byli všichni léčeni pouze konzervativně, bez ohledu na funkční obtíže a RTG nález [11]. Dle této studie došlo téměř u všech nemocných po 4 měsících

od zranění k odeznění funkčních obtíží. Později se objevovaly další publikace, obhajující někdy konzervativní, jindy zas chirurgickou terapii. Roku 1982 americká společnost oftalmologů, plastických a rekonstrukčních chirurgů dochází k závěru, že operování do 14 dnů po úrazu mají méně komplikací než ti operování později [10]. Koncem 80. let dochází s rozvojem CT diagnostiky k úpravě indikací k chirurgické intervenci, stanovují se kritéria pro konzervativní, vs. chirurgickou léčbu [10].

Roku 1991 reviduje Putterman svůj silně konzervativní přístup v článku, kde doporučuje sedmidenní protiedémovou systémovou léčbu kortikosteroidy a čekací periodu cca 3 týdny, po které lze přistoupit k chirurgické intervenci, a to za předpokladu, že funkční obtíže spontánně neodezní [6]. V posledních letech se však ve většině publikací uvádí chirurgická léčba jako hlavní metoda terapie blow-out fraktur, nicméně otázka správného načasování operace je stále diskutována. Přestože většina autorů doporučuje čekat s výkonem maximálně dva týdny (spíše však výrazně kratší dobu), publikoval Dal Canto v roce 2008 studii, ve které dokazuje, že není rozdíl ve výsledcích léčby mezi skupinou pacientů, kteří prodělali výkon mezi 1. – 14. dnem po úrazu, a těmi, kteří byli operováni mezi 15. – 29. dnem po vzniku zranění, čímž výrazně narušuje obecně rozšířený názor o nutnosti co nejčasnější chirurgické intervence [5]. Naopak Folkestad a Westin popisují 5 případů, kde byl výkon proveden po více jak třech týdnech od úrazu a u čtyřech z těchto pacientů k úpravě funkčních obtíží již nedošlo [8].

Jak dokazuje tento stručný historický přehled, pohled na problematiku léčby blow-out zlomenin se v průběhu času výrazně měnil a zřejmě i nadále měnit bude. Dodnes panuje v odborné literatuře nejednotnost především v indikacích k invazivnímu, vs. konzervativnímu postupu. Dochází však také ke změnám operační techniky, chirurgických přístupů do očníce a používaných implantátů. Diskutabilní stále zůstává i načasování případné chirurgické intervence. Proto předkládáme tuto studii, shrnující statistické údaje o 63 nemocných postižených zlomeninou očníce, ošetřovaných na odd. ÚČOCH Stomatologické kliniky LF UK a FN v Plzni za období více jak 9 let. Hodnotíme výsledky s ohledem na pohlaví, věk a etiologii poranění, výsledky chirurgické a konzervativní léčby, typy přístupů do očníce a použité implantáty.

CÍLE PRÁCE

Cíle studie byly následující:

1. Zhodnotit výsledky chirurgické a konzervativní léčby zlomenin spodiny očníce na Stomatologické klinice LF UK a FN v Plzni za 9 let.

2. Zhodnotit zastoupení jednotlivých etiologických faktorů.
3. Zhodnotit podíl obou pohlaví na těchto zraněních.
4. Zhodnotit věkovou strukturu pacientů.

METODY

Tato retrospektivní studie vznikla zkoumáním ambulantních karet a hospitalizačních záznamů pacientů s použitím klinických informačních systémů PC Dent a WinMedicalc. Sledovanou skupinu tvořili pacienti s frakturou spodiny očníce ošetřeni na Stomatologické klinice FN v Plzni v období leden 2001 až březen 2010. Výsledky léčby byly hodnoceny podle posledních záznamů v ambulantních kartách před propuštěním z ambulantní péče.

VÝSLEDKY

Charakteristika souboru pacientů a rozdělení podle pohlaví

Ve sledovaném období od ledna 2001 do března 2010 bylo na odd. ÚČOCH Stomatologické kliniky LF UK a FN v Plzni ošetřeno 63 pacientů s blow-out frakturou očníce. Většinu takto postižených tvořili muži, kterých bylo 49 (78 %). Žen bylo pouze 14 (22 %).

Věková struktura souboru

Průměrný věk pacientů v souboru bez ohledu na pohlaví byl 37 let (rozptyl 10 – 81 let). Průměrný věk u mužů byl 34,8 roku (rozptyl 10 – 69 let). Průměrný věk u žen 44,7 roku (rozptyl 13 – 81 let).

Rozdělení podle etiologie bez ohledu na pohlaví nemocných

Nejběžnější příčinou vzniku zlomeniny spodiny očníce v celém souboru bylo napadení druhou osobou (41 %), druhou nejčastější příčinou byly pády (17 %) dále následovaly sportovní úrazy (16 %), jiné nehody (16 %) a konečně autonehody (10 %).

Rozdělení podle etiologie s rozlišením pohlaví nemocných

Významné rozdíly v etiologii úrazu byly patrné mezi muži a ženami (tab. 1.).

Tab. 1. Procentuální zastoupení jednotlivých etiologických faktorů s ohledem na pohlaví.

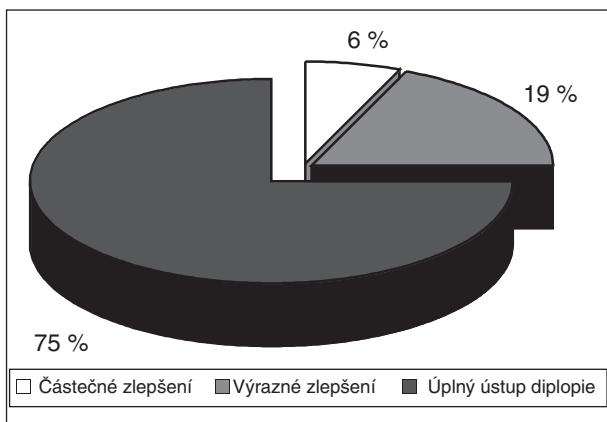
	Muži	Ženy
Napadení	52%	7%
Sport	16%	14%
Jiné nehody	14%	21%
Pády	12%	37%
Autonehody	6%	21%

Terapie, indikace, výsledky léčby

Jak již bylo zmíněno, celkem bylo na našem pracovišti ošetřeno ve sledovaném období 63 nemocných se zlomeninou spodiny očnice. Ke konzervativnímu postupu bylo indikováno celkem 34 pacientů (54 %), chirurgicky se postupovalo u zbylých 29 (46 %).

Konzervativní postup: Z celkem 34 nemocných, u kterých se postupovalo konzervativně, byla u 18 (53 %) indikací absence funkčního postižení a negativní nález herniace měkkých tkání na HR CT. Jedenáct (32 %) pacientů mělo sice potíže ve smyslu diplopie, nicméně HR CT u nich nepotvrdilo herniaci měkkých tkání. Konečně u zbývajících 5 (15 %) pacientů byl zvolen konzervativní postup, a to i přesto, že trpěli diplopií a HR CT prokázalo herniaci tukové tkáně, ovšem uskřínutí okohybných svalů prokázáno nebylo.

Výsledky léčby u konzervativně ošetřovaných: Z 34 zraněných mělo diplopii pouze 16; u těchto pacientů jsme hodnotili míru zlepšení stavu podle jejich subjektivního dojmu při poslední kontrole před propuštěním z ambulantní péče. K odeznění diplopie došlo u 12 pacientů, u 3 zraněných došlo k výraznému zlepšení a u 1 ke zlepšení pouze částečnému (graf 1). „Úplný ústup diplopie“ znamená, že pacient nemá žádné potíže a vidí jako před úrazem. „Výrazné zlepšení“ znamená, že pacient sice udává mírný rozdíl visu ve srovnání s obdobím před zraněním, ten ho ale nijak neobtěžuje. Konečně kategorie „částečné zlepšení“ znamená, že došlo ke zlepšení stavu, nicméně pacient hodnotí svůj stav jako ne zcela uspokojivý.

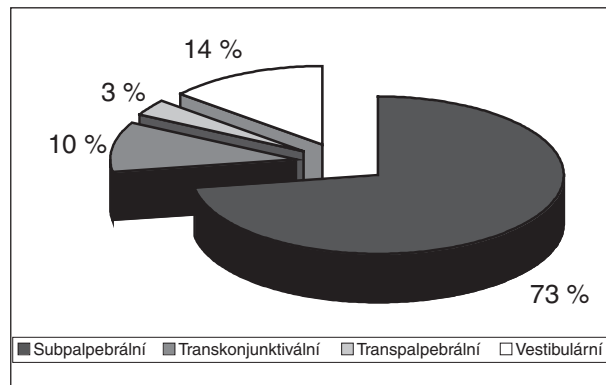


Graf 1. Výsledky konzervativního postupu.

Chirurgická léčba: Celkem bylo operováno 29 pacientů. U 27 (94 %) byla indikací k výkonu diplopie s pozitivním HR CT nálezem herniace okohybných svalů. Jeden (3 %) zraněný byl operován kvůli výraznému enoftalmu a jeden (3 %) pro nutnost úpravy spodiny očnice před nasazením oční protézy.

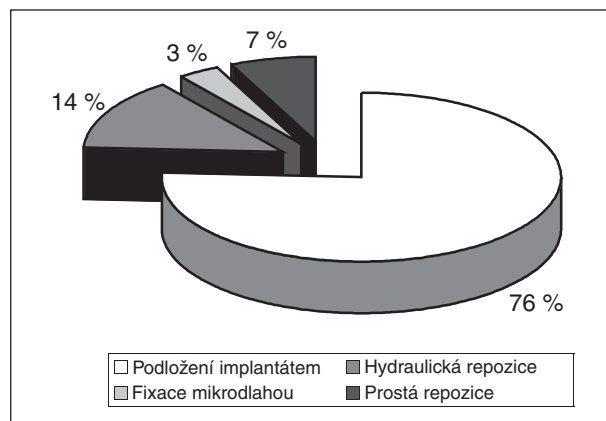
Nejběžněji používaným přístupem do očnice byl

subpalpebrální řez, ostatní se vyskytovaly méně často, přední antrotomie – vestibulární řez – se jako přístup na spodinu očnice v poslední době již nepoužívá, naopak poslední výkony byly prováděny přes transkonjunktivální řez s nářezem laterálního očního koutku. Přehled operačních přístupů znázorňuje graf 2.



Graf 2. Přístupy do očnice.

Nejčastějším výkonem bylo podložení bulbu implantátem, ale užívaly se i jiné způsoby ošetření, jako hydraulická repozice pomocí balonkového katetru zavedeného do antra, pouhá repozice a následná fixace úlomků mikrodlahou atd. Podrobnosti ukazuje graf 3.

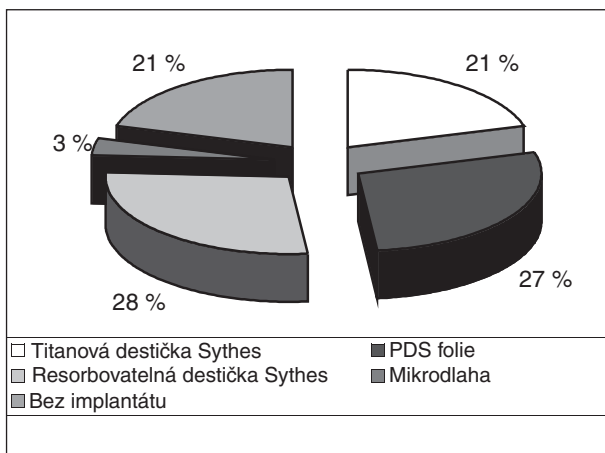


Graf 3. Typ výkonu.

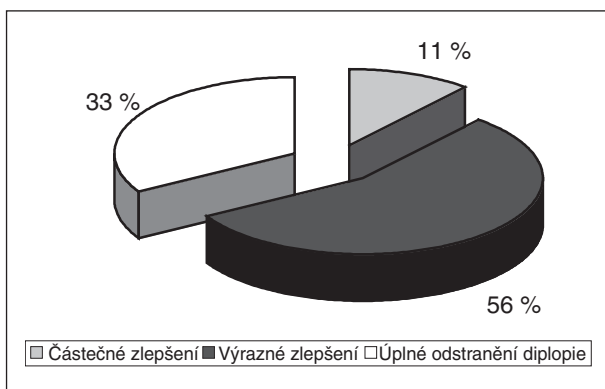
K rekonstrukci spodní stěny očnice se využívala a využívá celá řada materiálů. Přehled a zastoupení jednotlivých typů implantátů zobrazuje graf 4.

Výsledky chirurgické léčby: Celkem bylo operováno 29 pacientů, z toho 27 pro diplopii. K úplnému odstranění diplopie došlo po operaci u 9 postižených, k významnému zlepšení u 15 pacientů a k částečnému zlepšení u 3 pacientů (graf 5). Hodnocení probíhalo stejným způsobem jako u zraněných ošetřovaných konzervativně.

U žádného z našich pacientů nedošlo v souvislosti s výkonem k závažnějším komplikacím.



Graf 4. Použité implantáty.



Graf 5. Výsledky chirurgické léčby.

DISKUSE

Nepoměr v zastoupení obou pohlaví, tedy větší podíl mužů, je možno zaznamenat i v jiných studiích [1, 7, 8, 13]. Co se věkové struktury týká, ze studie vyplynulo, že u žen dochází k tomuto traumatu v průměru ve vyšším věku než u mužů. Vysvětlujeme si to větší délkou života u žen a dále jiným zastoupením jednotlivých etiologických faktorů. Nejčastější příčinou vzniku blow-out fraktur u mužů bylo napadení (52 %), ke kterému dochází obvykle častěji v mladším věku, naopak u žen jako příčinu vzniku zlomeniny spodiny očníce identifikujeme častěji autonehody (21 %), pády (37 %) a jiné úrazy (21 %), kdy hlavně pády lze považovat za zranění vyššího věku.

Podíl jednotlivých etiologických faktorů, aplikovaných na celý soubor, a to bez ohledu na pohlaví, je v naší studii obdobný s výsledky většiny jiných prací na toto téma [1, 8, 9]. Napadení druhou osobou je hlavní příčina blow-out fraktur i podle jiných autorů [1, 8, 9]. Pouze Wang uvádí jako hlavní etiologický faktor dopravní nehodu [13]. Snad jediné autonehody mají v našem souboru relativně menší procentuální zastoupení než je uváděno jinde [1, 8, 9, 13].

Z 16 nemocných s diplopií, kteří byli léčeni konzervativně, nebyl výsledek léčby zcela uspokojivý pouze u jednoho pacienta. U ostatních patnácti došlo u úplnému odeznění diplopie nebo k její redukci na zanedbatelnou úroveň, která pacienta nijak neobtěžovala.

Výsledky chirurgické léčby odpovídají výsledkům publikovaným jinými autory [8, 9, 13]. Implantáty a chirurgické přístupy do očníce použité u našich pacientů se nijak výrazně neliší od metod a implantátů používaných na dalších pracovištích [8, 13]. Někde preferují užití silikonových implantátů, ostatní je využívají minimálně [9].

ZÁVĚR

Pourazová diplopie je závažný následek, který je třeba řešit. Dvojité vidění ve velké části zorného pole pacienta stigmatizuje, zhoršuje možnost jeho společenského a pracovního uplatnění. Chirurgické řešení fraktur typu blow-out je velmi efektivní a přináší trvalé zlepšení stavu nebo úplné vyléčení. Zároveň je ale třeba pečlivě zvažovat indikaci každého konkrétního pacienta k chirurgické intervenci s ohledem na CT nález, význam diplopie, enoftalmu, celkový zdravotní stav, věk a přání pacienta. Výsledky konzervativní léčby našich pacientů ukazují, že operace není univerzálním řešením všech blow-out fraktur s diplopií a že i správně indikovaná konzervativní léčba s důrazem na rehabilitaci přináší dobré výsledky.

LITERATURA

1. **Brown, M. S., Ky, W., Lisman, R. D.:** Concomitant ocular injuries with orbital fractures. The journal of cranio-maxillofacial trauma, 5, 1999, 1, s. 41-46.
2. **Cohen, A. J., Mercandetti, M.:** Facial trauma, orbital floor fractures (blowout). Updated: Dec. 18, 2008, dostupný z <http://emedicine.medscape.com/article/1284026-overview>.
3. **Converse, J. M., Smith, B.:** Blowout fractures of the orbit. Trans. Am. Acad. Ophthalmol. Otolaryngol., 64, 1960, s. 676-688.
4. **Crikelair, G., Rein, J., Potter, G.:** A critical look at the blowout fracture. Plast. Reconstr. Surg., 49, 1972, s. 374-379.
5. **Dal Canto, A. J., Linberg, J. V.:** Comparison of orbital fracture repair performed within 14 days versus 15 to 29 days after trauma. Ophthalmic Plastic & Reconstructive Surgery, November/December, 24, 2008, 6, s. 437-443.
6. **Dutton, J. J., Manson, P., Putterman, A.:** Management of blowout fractures of the orbital floor (editorial). Surv. Ophthalmol., 35, 1991, s. 279-280.
7. **Folkestad, L., Granström, G.:** A prospective study of orbital fracture sequelae after change of surgical routines. J. Oral Maxillofac. Surg., 61, 2003, s. 1038-1044.
8. **Folkestad, L., Westin, T.:** Long-term sequelae after surgery for orbital floor fractures. Otolaryngol. Head Neck Surg., 120, 1999, s. 914-921.

9. **Jones, N. P.:** Orbital blowout fractures in sport. Br. J. Sp. Med., 28, 1994, 4, s. 272-275.
10. **Miloro, M.:** Peterson´s principles of oral and maxillofacial surgery. Second edition, London, BC Decker Inc., 2004, s. 463-490.
11. **Putterman, A., Stevens, T., Urist, M. J.:** Nonsurgical management of blowout fractures of the orbital floor. Am. J. Ophthalmol., 77, 1974, s. 232-238.
12. **Smith, B., Regan, W.:** Blowout fractures of the orbit. Am. J. Ophthalmol., 44, 1957, s. 733-739.
13. **Wang, S., Xiao, J., Liu, L. et al.:** Orbital floor reconstruc-

tion: a retrospective study of 21 cases. Oral Surgery, Oral Medicine, Oral Pathology, Oral Radiology and Endodontology, 106, 2008, 3, s. 324-330.

*Prim. MUDr. Daniel Hrušák, Ph.D.
Stomatologická klinika LF UK a FN
Alej Svobody 80
304 60 Plzeň
e-mail: hrusak@fnplzen.cz*

ZPRÁVA

Nové předsednictvo České společnosti protetické stomatologie

V červenci tohoto roku bylo zvoleno nové předsednictvo České společnosti protetické stomatologie. Po abdikaci MUDr. Josefa Vacka, CSc., byla předsedkyní Společnosti zvolena doc. MUDr. Hana Hubálková, Ph.D., vědeckým sekretářem pak MUDr. Jana Krňoulová, Ph.D. Dalšími členy výboru se stali prof. MUDr. Tatjana Dostálová, DrSc., MBA, doc. MUDr. Marie Bartoňová, CSc., MUDr. Jindřich Charvát, CSc., MUDr. Tomáš Strnadel, Ph.D., MUDr. Richard Klail a MUDr. Lucie Dicková.

Nový výbor bude pokračovat v dosavadní činnosti s intenzivním zaměřením na spolupráci s dalšími odbornými společnostmi, univerzitami a profesními organizacemi jak v České republice, tak v zahraničí.

Nejbližší aktivitou byla účast Společnosti na mezinárodním kongresu Evropské protetické asociace v Kosovu v září tohoto roku.

Doc. MUDr. Hana Hubálková, Ph.D., Praha