

Permeabilita kořenového dentinu u stálých zubů

Hecová H.¹, Žižka M.¹, Hájková L.², Tonar Z.³, Nedorosta L.³

¹Stomatologická klinika LF UK a FN, Plzeň

²Ústav biologie LF UK, Plzeň

³Ústav histologie a embryologie LF UK, Plzeň

SOUHRN

Dentin představuje mineralizovanou tvrdou zubní tkáň, která tvoří jádro klinické korunky i kořene. Dentinová tkáň je prostoupena množstvím dentinových tubulů, v jejichž lumenech jsou umístěny cytoplazmatické výběžky odontoblastů. Pokud je povrch zubu chráněn vrstvou skloviny a cementu, je zubní dřeň izolována od vnějšího prostředí. Je-li vrstva skloviny nebo cementu poškozena, jsou dentin i zubní dřeň vystaveny prostředí ústní dutiny, a tím i průniku bakterií a jejich toxinů. Cílem prezentované experimentální studie bylo zjistit, na základě penetra-
ce organického barviva, možnost průniku cizorodých látek přes stěnu kořene.

Klíčová slova: zubní cement - permeabilita dentinu - bakteriální infekce

SUMMARY

**Hecová H., Žižka M., Hájková L., Tonar Z., Nedorosta L.:
Permeability of the Root Dentin in Permanent Teeth**

Dentin represents a mineralized hard tooth tissue which forms the core of clinical tooth crown and root. The dentin tissue is filled with numerous dentinal tubules whose lumens contain cytoplasmic processes of odontoblasts. If the tooth surface is protected by the layer of enamel and cement, the dental pulp is isolated from external environment. If the layer of enamel or cement is damaged, dentin and dental pulp are exposed to the environment of oral cavity and therefore to penetration of bacteria and their toxins. The objective of the experimental study was to determine, on the basis of penetrating organic dye, the possibility of penetration of foreign compounds across the root wall.

Key words: tooth cement - radicular dentin permeability - bacterial infection

Čes. Stomat., roč. 110, 2010, č. 2, s. 23–29.

ÚVOD

Dentin představuje mineralizovanou tvrdou zubní tkáň, která tvoří jádro klinické korunky i kořene. Povrch korunkové části dentinu kryje sklovina, v oblasti kořene vrstva zubního cementu. Dentinová tkáň je prostoupena množstvím dentinových tubulů, v jejichž lumenech jsou umístěny cytoplazmatické výběžky odontoblastů [9]. Zbytek intratubulárního prostoru je vyplněn tekutinou, která se svým složením podobá krevní plazmě [3]. Při zachované vitalitě zubní dřeně probíhá uvnitř dentinových tubulů biologický transport látek významných pro vývoj nové dentinové vrstvy. Proteiny potřebné pro stavbu kolagenu jsou tvořeny v těle odontoblastů a na periferii jsou transportovány prostřednictvím cytoplazmatických výběžků.

Současně s transportem proteinů jsou k povrchu přesouvány i minerály, což se děje buď na membráně cytoplazmatických výběžků, nebo přímo v dentinové tekutině [13]. Hustota tubulů se od dentinosklovinné hranice směrem k pulpě zvětšuje, a to z 30 tisíc/mm² až na 70 tisíc/mm², zároveň směrem k pulpě dochází i k rozšiřování průměru dentinových tubulů z 0,5 μm na 3–4 μm. Na periferii tak celkový průsvit tubulů představuje 1 % plochy dentinu, na pulpální straně se tento průsvit zvýší na více než 40 % vnitřní plochy dentinu [8, 9, 11].

Pokud je povrch korunky chráněn sklovinou, je zubní dřeň izolována od vnějšího prostředí. Je-li sklovinná vrstva poškozena (například kazem, úrazem nebo abrazí), je dentin vystaven prostředí ústní dutiny, a tím i možnému průniku bakterií a jejich toxinů [4, 16]. Obdobná situace nastává po někte-

rych parodontologických výkonech (např. subgingivální kyretáži) nebo po poranění závěsného aparátu [2, 6, 7, 18]. Riziko možného poškození zubní dřeně je vysoké, jestliže se šíře dentinové stěny sníží na 0,5 mm [16]. Dentinovou permeabilitu ovlivňuje řada dalších faktorů, jako je stáří zubu, stav zubní dřeně a různé fyzické, chemické a biologické mechanismy, které kontrolují pohyb tubulární tekutiny. Během života se tloušťka dentinové stěny zvětšuje a dentin se stává méně prostupný [9, 17].

Hodnota hydrostatického tlaku dentinové tekutiny je okolo 1,471 kPa a nemění se, pokud tubuly zůstanou uzavřeny. Jestliže na periférii v důsledku kazu, úrazu, preparace nebo parodontologicko terapeutického výkonu dojde k otevření dentinových tubulů, změní se směr pohybu tubulární tekutiny a dočasně se zvýší permeabilita dentinu pro škodlivé látky a bakterie vyskytující se v prostředí ústní dutiny [13].

Možnost odumření pulpy v důsledku průniku bakterií přes obnaženou plochu dentinu zubní korunky prokázala řada klinických i experimentálních studií [2, 5, 10, 12, 16]. Studie, zaměřené na možnost průniku bakteriální infekce přes dentinové tubuly kořene, jsou méně četné [1, 3]. Cílem prezentované experimentální studie bylo zjistit na základě penetrace organického barviva možnost průniku cizorodých látek přes stěnu kořene.

MATERIÁL A METODIKA

Pro studii bylo použito 30 jednokořenových zubů extrahovaných z ortodontických důvodů. Zuby byly rozděleny do 6 skupin (A1, A2, B1, B2, C1, C2):

A - zuby bez poškození vrstvy kořenového cementu,

B - zuby s poškozenou vrstvou kořenového cementu,

C - kontrolní skupina zubů (povrch kořene až na úroveň skloviny byl překryt kompozitem).

U zubů skupiny 1 byl k experimentu použit roztok erytrozinu, u zubů skupiny 2 roztok methylenové modři. U všech extrahovaných zubů byl odříznut apex kořene a vyústění kořenového kanálku bylo dokonale adhezivně utěsněno (obr. 1, obr. 2). K poškození cementové vrstvy kořene u skupin B byl použit diamantový brousek v mikromotoru. Zuby všech šesti skupin byly po dobu 30 dnů umístěny v roztoku s organickým barvivem. Následovně byly kořeny zubů každé skupiny zality do bločku dentální pryskyřice (Spofacryl, Dental, CZ) a po ztuhnutí rozřezány diamantovou pilou (4 zuby příčně, 1 zub podélně).

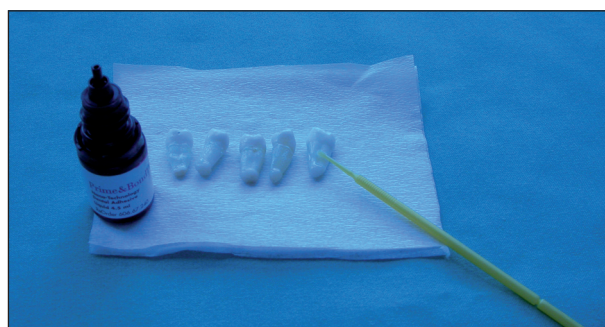
Průnik barviva u jednotlivých řezů byl sledován jednak makroskopicky, jednak pomocí digitálních mikrofotografických zařízení. Fotografické snímky byly zhotoveny světelným a elektronovým mikro-

skopem s digitálním nastavným mikrofotografickým zařízením. U řezů byla označena zabarvená plocha a speciálním programem (grafika GIMP) byl vypočítán procentuální rozsah průniku barviva, přičemž celková plocha dentinu na daném řezu byla brána jako 100%. U vybraných řezů byla míra průniku barviva kvantifikována konfokálním mikroskopem jako průměrná intenzita fluorescence barviva v optických řezech. Získané matematické výsledky byly statisticky vyhodnoceny.

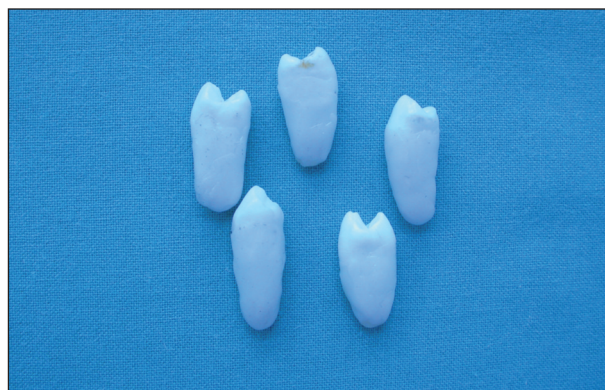
VÝSLEDKY

1. Makroskopické sledování řezů

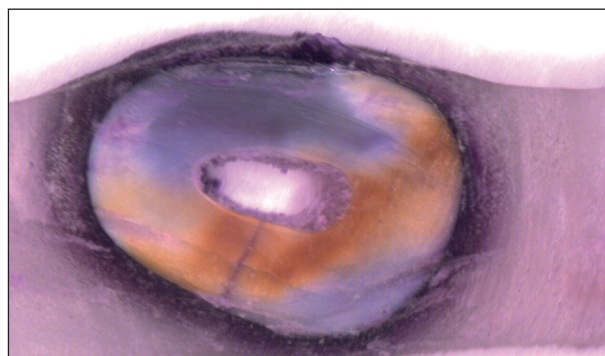
Průnik barviva přes stěnu kořene byl nalezen u všech zubů skupin A₁, A₂, B₁ a B₂, přičemž nebyl



Obr. 1. Příprava zubů k experimentu.



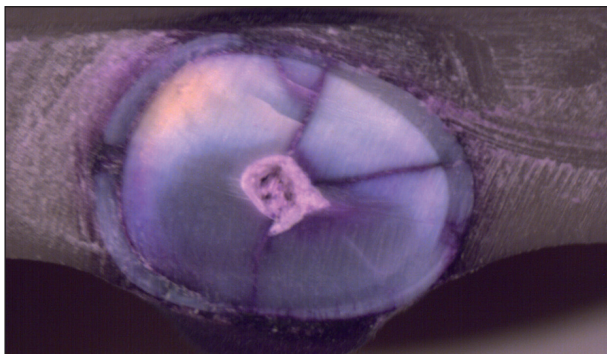
Obr. 2. Úprava zubů skupiny C.



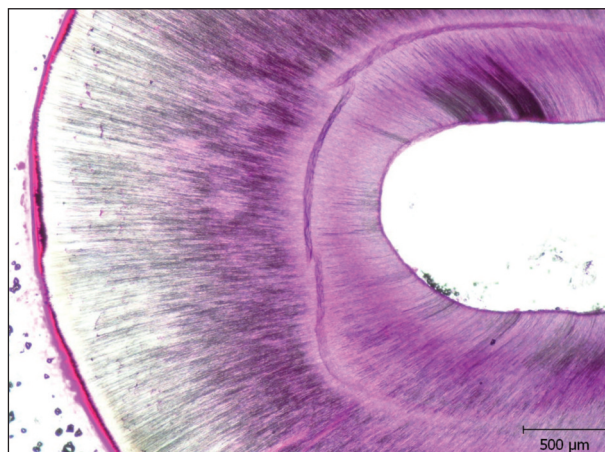
Obr. 3. Skupina A - cervikální řez.

zjištěn rozdíl v penetraci erytrozinu a methylenové modři. U zubů skupin A byl nejvýraznější rozsah zbarvení nalezen u řezů v cervikální třetině a zároveň bylo zjištěno, že penetrace barviva se směrem k apexu snižuje. V apikální třetině byl průnik barviva výrazně redukován. Z řezů

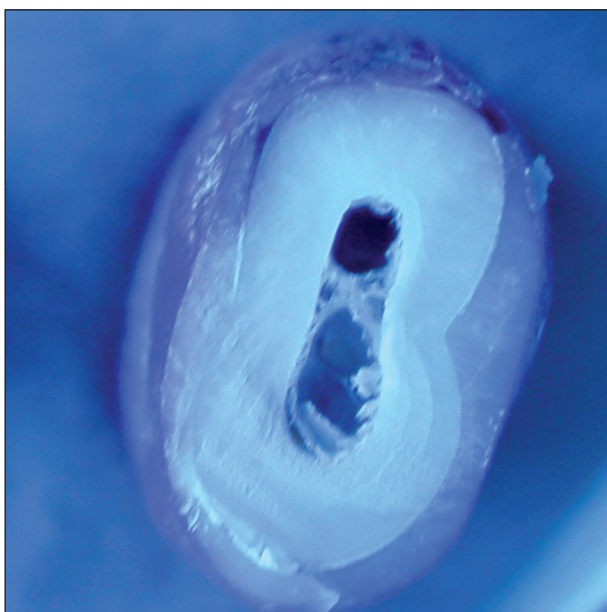
v cervikální krajině je zřejmé, že prostupnost stěny dentinu není zcela rovnoměrná. Rozsáhlejší barevná penetrace byla nalezena ve směru mezio-bukální, oproti distolinguálnímu směru. U řezů skupin B byla zjištěna rozsáhlá penetrace barviva ve všech částech zubního kořene, přičemž v cervikální a střední třetině radixu barvivo zasáhlo až ke kořenovému kanálku. U řezů skupin C se menší zbarvení vyskytlo ve 4 případech,




Obr. 4. Skupina B - cervikální řez.



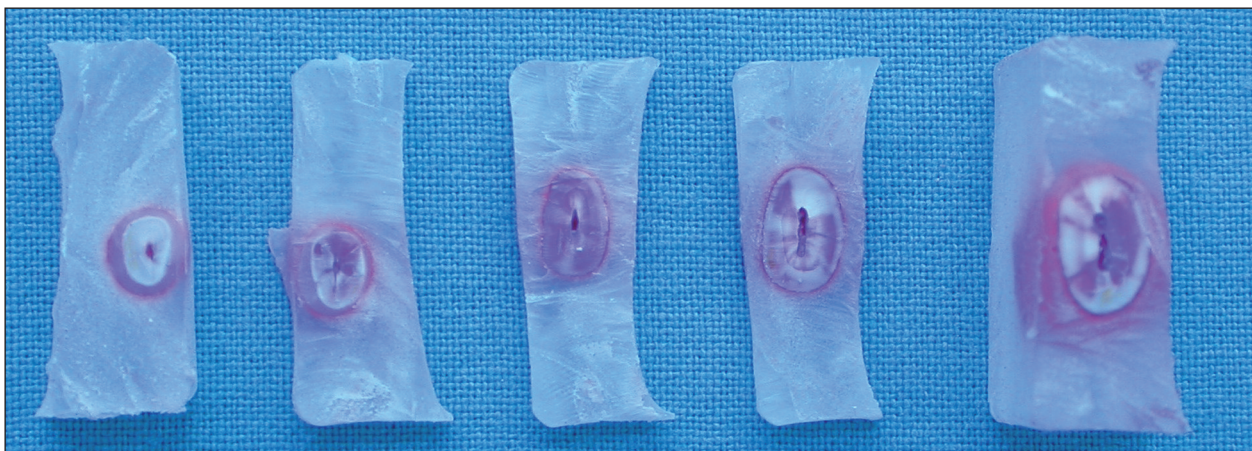
Obr. 6. Skupina A - mikroskopický detail.



Obr. 5. Skupina C - cervikální řez.



Obr. 7. Skupina C - mikroskopický detail.

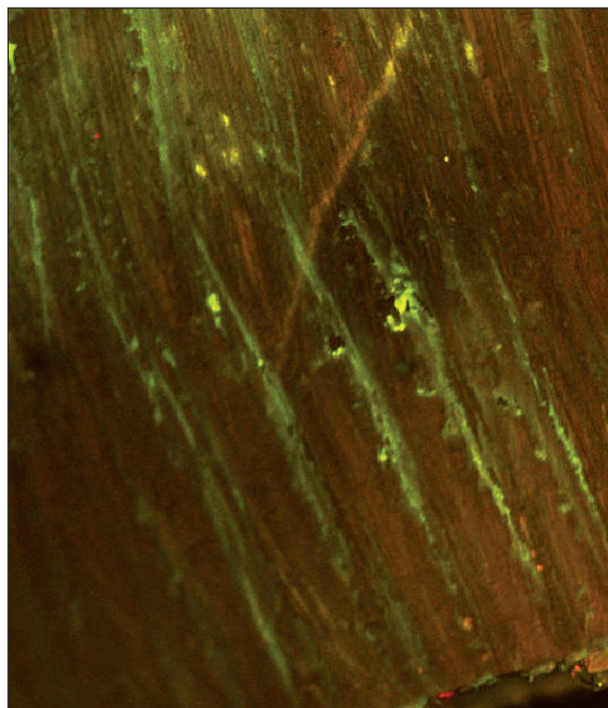


Obr. 8. Rozsah průniku barviva v různých částech kořene.

Tab. 1. Rozsah průniku barviva.

Skupina (erytrozin)	Zub	Zabarvená část plochy řezu (%)			Skupina (methylenová modř)	Zub	Zabarvená část plochy řezu (%)		
		Cervikální	Střední	Apikální			Cervikální	Střední	Apikální
A1	1	50.16	32.65	10.82	A2	1	52.32	30.61	9.65
		48.87	42.23	9.53			51.87	31.23	12.87
	2	52.35	38.25	16.15		2	47.33	35.36	11.07
		51.12	37.79	14.07			49.21	31.87	10.03
	3	49.65	37.94	12.22		3	48.43	33.53	10.77
		49.99	29.98	12.53			50.08	34.69	13.85
	4	51.78	36.98	10.64		4	51.02	31.65	12.32
		50.16	37.34	11.32			48.12	28.81	9.87
B1	1	78.96	75.16	31.12	B2	1	84.11	66.93	25.12
		91.21	80.66	32.95			87.33	67.83	23.22
	2	90.06	79.21	29.97		2	92.14	72.55	27.63
		91.28	82.77	31.23			89.12	63.12	22.54
	3	87.11	79.95	31.14		3	85.13	79.15	30.11
		89.17	75.12	30.13			86.95	75.09	29.33
	4	92.22	72.28	27.13		4	75.82	71.15	24.76
		94.12	72.05	30.17			77.02	69.72	26.54
C1	1	10.23	2.45	0	C2	1	0	0	0
		10.21	0	0			0	0	0
	2	0	0	0		2	0	0	0
		0	0	0			0	0	0
	3	2.23	0	0		3	8.43	2.11	0
		0	0	0			6.41	0	0
	4	0	0	0		4	0	0	0
		1.7	1.23	0			0	0	0

kdy barvivo v důsledku nedostatečného adhezivního připojení proniklo pod vrstvu kompozita (obr. 3 - obr. 8).



Obr. 9. Průnik barviva přes dentinové tubuly (konfokální mikroskop).

2. Porovnání rozsahu průniku barviva v různých částech kořene

Matematické výpočty rozsahu zbarvení u příčných řezů prokázaly, že penetrace barviva přes stěnu kořenového dentinu byla nejvyšší u zubů s postiženou vrstvou cementu. V případě cervikálních řezů u skupin B zasáhla plocha zbarvení 75,8 % až 94,1 % celkové plochy dentinu, u řezů ve střední části kořene se rozsah zbarvení pohyboval od 63,1 % do 82,8 %.

U kořenů skupiny A byl plošný rozsah zbarvení vyšší u řezů v cervikální třetině oproti střední části. Řezy z apikální krajiny u obou skupin A i B ukázaly výrazně menší rozsah zbarvené plochy (u zubů skupiny A tvořilo zbarvení maximálně 16,2 % plochy apikálního řezu, u zubů skupiny B

Tab. 2. Vyhodnocení sytosti barviva ve střední třetině kořene.

Skupina	Lokalizace	Intenzita fluorescence
A	proximálně	707,1
A	bukálně	1941,0
B	proximálně	1776,4
B	bukálně	1497,4
C	proximálně	154,7
C	bukálně	227,7

Tab. 3. Statistická deskripce při barvení erytrozinem.

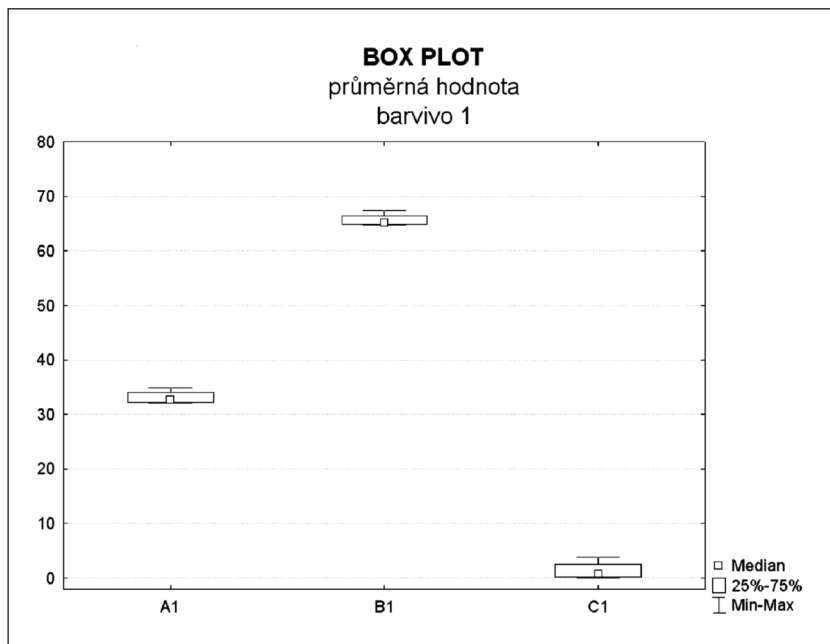
Skupina	Část kořene	Valid N	Průměr	Interval spolehlivostI -95%	Interval spolehlivostI +95%	Median	Minimum	Maximum	Dolní Quartil	Horní Quartil	Směrodatná odchylka
A1	cervikální	4	50,51	48,87	52,15	50,40	49,52	51,74	49,67	51,35	1,03
A1	střední	4	36,65	33,74	39,55	37,30	33,96	38,02	35,56	37,73	1,83
A1	apikální	4	12,16	8,71	15,61	11,68	10,18	15,11	10,58	13,74	2,17
A1	průměrná hodnota	4	33,11	31,04	35,17	32,71	32,05	34,96	32,21	34,00	1,30
B1	cervikální	4	89,27	83,76	94,78	89,41	85,09	93,17	86,61	91,92	3,46
B1	střední	4	77,15	71,32	82,98	77,72	72,17	80,99	74,85	79,45	3,67
B1	apikální	4	30,48	28,27	32,69	30,62	28,65	32,04	29,63	31,34	1,39
B1	průměrná hodnota	4	65,63	63,67	67,59	65,22	64,66	67,42	64,84	66,43	1,23
C1	cervikální	4	3,55	-3,78	10,87	1,98	0,00	10,22	0,56	6,54	4,60
C1	střední	4	0,46	-0,47	1,39	0,31	0,00	1,23	0,00	0,92	0,59
C1	apikální	4	0,00			0,00	0,00	0,00	0,00	0,00	0,00
C1	průměrná hodnota	4	1,34	-1,40	4,08	0,76	0,00	3,82	0,19	2,49	1,72

Tab. 4. Statistická deskripce při barvení methylenovou modří.

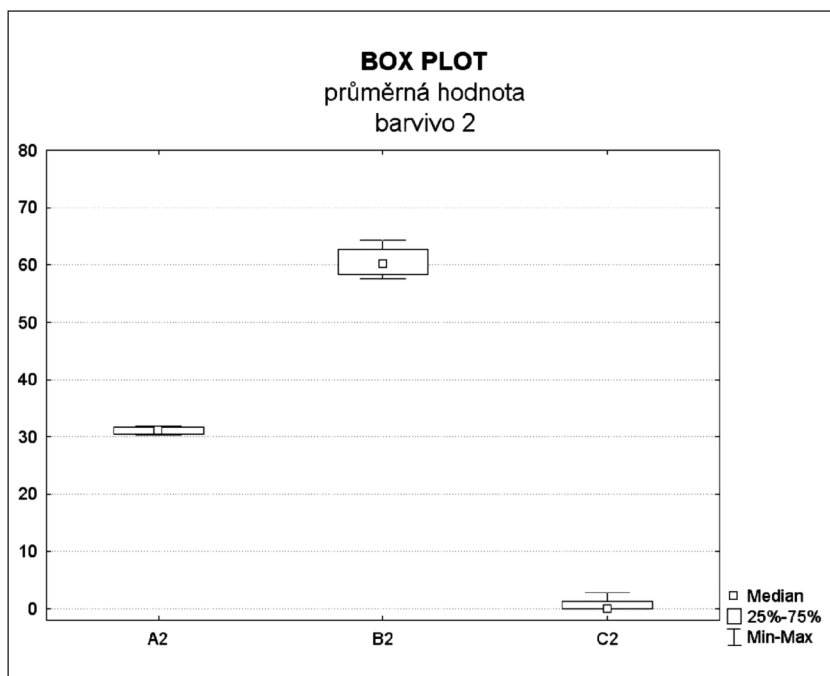
Skupina	Část kořene	Valid N	Průměr	Interval spolehlivostI -95%	Interval spolehlivostI +95%	Median	Minimum	Maximum	Dolní Quartil	Horní Quartil	Směrodatná odchylka
A2	cervikální	4	49,80	47,21	52,39	49,41	48,27	52,10	48,76	50,83	1,63
A2	střední	4	32,22	29,15	35,29	32,27	30,23	34,11	30,58	33,86	1,93
A2	apikální	4	11,30	10,13	12,48	11,18	10,55	12,31	10,82	11,79	0,74
A2	průměrná hodnota	4	31,11	30,00	32,22	31,12	30,30	31,89	30,56	31,66	0,70
B2	cervikální	4	84,70	75,22	94,19	85,88	76,42	90,63	81,07	88,34	5,96
B2	střední	4	70,69	63,55	77,84	69,14	67,38	77,12	67,61	73,78	4,49
B2	apikální	4	26,16	22,25	30,06	25,37	24,17	29,72	24,63	27,69	2,45
B2	průměrná hodnota	4	60,52	55,85	65,19	60,14	57,50	64,29	58,30	62,74	2,93
C2	cervikální	4	1,86	-4,05	7,76	0,00	0,00	7,42	0,00	3,71	3,71
C2	střední	4	0,26	-0,58	1,10	0,00	0,00	1,06	0,00	0,53	0,53
C2	apikální	4	0,00			0,00	0,00	0,00	0,00	0,00	0,00
C2	průměrná hodnota	4	0,71	-1,54	2,95	0,00	0,00	2,83	0,00	1,41	1,41

32,9 % plochy řezu). Plošné zbarvení u příčných řezů skupiny C se vyskytlo pouze u 4 zubů a v cervikální krajině zasáhlo maximálně 10,2 % celkové plochy dentinu (tab. 1).

Matematickým výsledkům získaným vyhodnocením mikrofotografií odpovídají proporciálně hodnoty sytosti proniklého organického barviva, které byly zjišťovány rozbořením na konfokálním mikroskopu (obr. 9). Spektrální analýza byla provedena u řezů ve střední části kořene, a to vždy u jednoho zubu ze skupiny A₁, B₁ a C₁ (tab. 2).



Graf 1. Průměrná hodnota BOX Plot – barvení erytrozinem.



Graf 2. Průměrná hodnota BOX Plot – barvení methylenovou modří.

Tab. 5. Porovnání průniku barviva (Two Sample Wilcoxon Test).

Část kořene	Skupiny	Barvivo	p-value
cervikální	A+B+C	1 vs. 2	0,562853
střední	A+B+C	1 vs. 2	0,368755
apikální	A+B+C	1 vs. 2	0,659110
průměrná hodnota	A+B+C	1 vs. 2	0,271613

3. Statistické vyhodnocení výsledků

Statistické zhodnocení sledovaných skupin bylo provedeno na základě neparametrické analýzy rozptylu (ANOVA). Při hodnocení byla použita zobecněná varianta Wilcoxon Testu, a to tzv. Kruskal-Wallis test. Statisticky významný rozdíl $P=0,0073$ mezi skupinami A, B, C byl zjištěn jak při barvení erytrozinem ($P=0,0073$), tak při barvení methylenovou modří ($P=0,0068$) (tab. 3, tab. 4) (graf 1, graf 2). Statistický rozdíl mezi průnikem erytrozinu a methylenovou modří nebyl zjištěn v žádné části zubního kořene (tab. 5).

DISKUSE

Dentin, vzhledem k jeho tubulární struktuře, je propustná tkáň. V případě poškození ochranné vrstvy skloviny nebo zubního cementu musí pulpodentinový orgán odpovídat na řadu škodlivých faktorů, zejména na možnost průniku bakteriální infekce. Zpočátku průniku škodlivin brání filtrační tok dentinové tekutiny, který může cizorodou látku vypudit navenek. U zubů s nepoškozenou zubní dřenou brání invazi bakterií i tvorba terciálního nebo sklerotického dentinu. Některé studie též uvádějí, že průnik bakterií do dentinových tubulů může omezit též agregace mikrobiálních buněk na makromolekuly typu mucinu nebo IgG, které jsou obsaženy ve slinách. Touto agregací se prostupnost bakterií skrze lumen dentinového tubulu snižuje [10]. Všechny tyto obranné mechanismy však bývají většinou pouze dočasné a trvalý úči-

nek bakterií zpravidla po určité době tyto obranné bariéry překoná.

Klinicky permeabilní uspořádání dentinu ovlivňuje též úspěšnost ošetření u řady terapeutických výkonů. K bakteriálnímu postižení zubní dřene přes dentinové tubuly nedochází pouze u neošetřených kazů nebo fraktur zubní korunky, ale tento faktor je významný i v případě restorativní terapie. Okrajová netěsnost, zejména u kompozitních výplní, bývá jednou z možných příčin rozvoje pulpálních zánětlivých obtíží [5, 14, 15].

Prezentovaný experiment je možné považovat za model napodobující difuzi bakterií a jejich toxinů uvnitř dentinových tubulů po poranění závěsných vazů. Této představě napomáhá též skutečnost, že molekulární rozměr methylenové modři odpovídá rozměrům a uspořádání bakteriálních toxinů [10]. Po poranění periodontálních vazů dochází u zubů s dokončeným vývojem kořene též k poškození nervově cévního svazku a zpravidla též k následnému odumření zubní dřene [2, 6, 18]. Při poškození cementové vrstvy je možná i kontaminace dentinových tubulů anaerobními gramnegativními mikroorganismy, které se běžně vyskytují v zubním mikrobiálním plaku a v parodontálních chobotech. Do periodontální štěrbiny mohou být mikroorganismy zaneseny buď během úrazu, nebo následně poškozeným dentogingiválním úponem [3]. Vzhledem k tomu, že při experimentu nejvyšší prostupnost stěny kořene byla zjištěna v cervikální třetině, je následný průnik bakteriální infekce a zejména bakteriálních toxinů směrem do pulpy velice pravděpodobný.

Obdobná studie provedená Thalerem prokázala, že permeabilita kořenového dentinu se snižuje se stářím zubu [17]. U pacientů starších 50 let klesá dentinová permeabilita až na 7 % původního rozsahu. Důvodem je sklerotická přeměna kořenového dentinu, která pravděpodobně souvisí se změnami parodontu [8, 11]. V naší studii byly použity zuby extrahované z ortodontických důvodů a věková hranice pacientů, u nichž byly zuby extrahovány, nepřekročila 30 let. Obdobné věkové rozmezí bývá též u pacientů s nejčastějším výskytem poranění závěsného aparátu.

ZÁVĚR

Naše experimentální studie prokázala možnost penetrace organického barviva do pulpy přes stěnu zubního kořene. Na základě naší experimentální práce lze předpokládat, že po poranění závěsných vazů může docházet k průniku mikrobiální infekce a toxických látek do kořenového kanálku nejen přes foramen anatomicum, ale i přes poškozenou vrstvu cementu a dentinové tubuly.

LITERATURA

1. **Andreasen, J. O.:** Experimental dental traumatology: development of model for external root resorption. *Endod. Dent. Traumatol.*, 3, 1987, s. 269-287.
2. **Andreasen, F. M., Vestergaard Pedersen, B.:** Prognosis of luxated permanent teeth – the development of pulp necrosis. *Dent. Traumatol.*, roč. 1, s. 207-220.
3. **Adrians, P. A., De Boever, J. A., Loesche, W. J.:** Bacterial invasion in root cementum and radicular dentine of periodontally diseased teeth in humans. A reservoir of periodontopathic bacteria. *Journal of Periodontology*, roč. 59, 1988, s. 222-230.
4. **Bergenholtz, G.:** Pathogenic mechanisms in pulpal disease. *J. Endod.*, roč. 16, 1990, s. 98-101.
5. **Bergenholtz, G., Cox, C. F., Loesche, W. J., Syed, S. A.:** Bacterial leakage around dental restorations: its effect on the dental pulp. *J. Oral. Pathol.*, roč. 11, 1982, s. 327-339.
6. **Boyd, D. H., Kinirons, M. J., Gregg, T. A.:** A prospective study of factors affecting survival of replanted permanent incisors in children. *Int. J. Pediatr. Dent.*, roč. 10, 2000, s. 200-205.
7. **Fogel, H. M., Pashley, D. H.:** Effect of periodontal root planing on dentin permeability. *J. Clin. Periodontol.*, roč. 20, 1993, s. 673-677.
8. **Fosse, G., Saele, P. K., Eide, R.:** Numerical density and distributional pattern of dentin tubules. *Acta Odontol. Scand.*, roč. 50, 1992, s. 201-210.
9. **Garberoglio, R., Brannstrom, M.:** Scanning elektron microscopic investigation of human dentinal tubules. *Arch. Oral. Biol.*, roč. 21, 1976, s. 355-362.
10. **Love, R. M.:** The effect of tissue molecules on bacterial invasion of dentine. *Oral Microbiology Immunology*, roč. 17, 2002, č. 1, s. 32-37.
11. **Mjor, I. A., Nordahl, I.:** The density and branching of dentinal tubules in human teeth. *Arch. Oral. Biol.*, roč. 31, 1986, s. 643-651.
12. **Olgart, L., Brannstrom, M., Johnsson, G.:** Invasion of bacteria into dentinal tubules. Experiments in vivo and in vitro. *Acta Odontol. Scand.*, roč. 32, 1974, s. 61-70.
13. **Pashley, D. H.:** Dynamics of the pulpodentin komplex. *Crit. Rev. Oral Biol. Med.*, roč. 7, 1996, s. 104-133.
14. **Pradelle-Plasse, N., Nechad, S., Tavernier, B., Colon, P.:** Influence of new dentin adhesives on the enamel-dentin / composite interfacial microleakage. *Am. J. Dent.*, roč. 14, 2002, s. 344-348.
15. **Pradelle-Plasse, N., Wenger, F., Colon, P.:** Effect of conditioners on dentin permeability using an impedance method. *Journal of Dentistry*, roč. 30, 2002, č. 5-6, s. 251-257.
16. **Ravn, J. J.:** Follow-up study of permanent incisors with enamel – dentin fractures after acute trauma. *Scand. J. Dent. Res.*, roč. 89, 1981, s. 355-365.
17. **Thaler, A., Ebert, A., Petschelt, A., Pelka, M.:** Influence of tooth age and root section on dentine dye penetration. *International Endodontic Journal*, roč. 41, 2008, č. 12, s. 1115-1122.
18. **Trope, M.:** Luxation injuries and external root resorption – etiology, treatment and prognosis. *J. Calif. Dent. Assoc.*, roč. 28, 2000, s. 860-866.

Práce vznikla za finanční podpory grantu GAUK č. 18309.

*MUDr. Hana Hecová
Stomatologická klinika LF UK a FN
Alej Svobody 80
304 60 Plzeň*