

Kostní piezochirurgie v orální a maxilofaciální oblasti

(Souborný referát)

Pavlíková G.¹, Foltán R.¹, Horká E.², Hanzelka T.¹, Šedý J.²

¹ Stomatologická klinika 1. LF UK a VFN, Praha

² Výzkumný ústav stomatologický 1. LF UK a VFN, Praha

SOUHRN

Přehledový článek shrnuje aktuální znalosti a zkušenosti s kostní piezochirurgií, která představuje perspektivní a v kostní chirurgii k měkkým tkáním dostatečně šetrnou techniku, založenou na ultrazvukových mikrovibracích. Hlavní výhody piezochirurgie zahrnují ochranu měkkých tkání, vysokou míru přehlednosti operačního pole, snížené ztráty krve, méně vibrací a hluku a větší komfort pro pacienta. Piezochirurgie je doposud užívána v různých indikacích: v otorinolaryngologii, ústní a čelistní chirurgii, neurochirurgii, očním lékařství, traumatologii nebo ortopedii. Hlavními indikacemi piezochirurgie v oboru orální chirurgie jsou: sinus lift, preparace lože implantátu, rozšíření alveolárního výběžku, odběr kostních štěpů, osteogenní distrakce, pomocné osteotomie v ortognátní chirurgii, retrográdní endodontická chirurgie, chirurgie parodontu, vyjmutí cyst, extrakce zubů, deliberace nervus alveolaris inferior a ostatní výkony v blízkosti rizikových anatomických struktur. Piezochirurgie představuje perspektivní technologii v různých odvětvích kostní chirurgie.

Klíčová slova: kostní piezochirurgie - princip piezochirurgického přístroje - sinus lift - kranio-maxilofaciální operace - ortognátní a rekonstrukční chirurgie

SUMMARY

Pavlíková G., Foltán R., Horká E., Hanzelka T., Šedý J.:
Bone Piezosurgery in Oral and Maxillofacial Region

The review summarizes present knowledge and experience with bone piezosurgery, which represents a perspective soft tissue-friendly technique of bone surgery, which is based on ultrasound microvibrations. The main advantage of piezosurgery include protection of soft tissues, a high degree of orientation in the operation field, decreased blood loss, less vibrations and noise and a higher comfort to the patient. Piezosurgery has been so far used in various indications: otolaryngology, oral and jaw surgery, neurosurgery, ophthalmology, traumatic medicine or orthopedics. The main indications of piezosurgery in the area of oral surgery include: sinus lift, preparation of the implant bed, extension of alveolar process, sampling of bone grafts, osteogenic distraction, supportive osteotomy in orthognathic surgery, retrograde endodontic surgery, periodontium surgery, removal of cysts, tooth extraction, deliberation of alveolar inferior nerve and other interventions in the neighbourhood of anatomical structures at risk. Piezosurgery represents a perspective technology in various area of bone surgery.

Key words: bone piezosurgery – principle of piezosurgery apparatus – sinus lift – craniomaxillofacial operation - orthognathic and reconstructive surgery

Čes. Stomat., roč. 110, 2010, č. 2, s. 35–44.

ÚVOD

Piezochirurgie (piezoelektrická chirurgie) představuje v kostní chirurgii perspektivní a k měkkým tkáním dostatečně šetrnou techniku založenou na ultrazvukových mikrovibracích. Piezochirurgie byla vyvinuta italským dentoalve-

olárním chirurgem Thomasem Vercellottim v roce 1988 a v kostní chirurgii překonává hranice tradičních chirurgických technik upravením a zlepšením konvenční ultrazvukové technologie. Nejen že je tato technika klinicky účinná, ale také histologické a histomorfogenetické práce o hojení ran a utváření kostí na pokusných zvířatech ukázaly,

že odpověď tkání je v případě použití piezochirurgie příznivější ve srovnání s tradičními technikami řezání kostí za použití rotačních tvrdokovových nebo diamantových nástrojů [30]. Mimo to rázové vlny v tekutém prostředí napomáhají k redukci bakterií a poskytují účinnou dezinfekci [33]. Není tedy překvapivý stále rostoucí počet indikací piezochirurgie v ústních a čelistních chirurgických přístupech a stejně tak v jiných oborech jako je otorinolaryngologie, neurochirurgie, oční lékařství, traumatologie a ortopedie.

PRINCIP A KONSTRUKCE PIEZOCHIRURGICKÉHO PŘÍSTROJE

Celý systém je založen na piezoelektrickém efektu, který jako první popsali Pierre a Jacques Currie v roce 1880. Tento princip říká, že určité keramické a krystalické materiály jsou deformovány elektrickým proudem, což vyústí v kmitání o ultrazvukové frekvenci. Takto získané vibrace jsou zesilovány a přeneseny na vibrační koncovku a ta, pokud se použije s jemným tlakem na kostní tkáň, má za následek kavitační jev – řezací mechanický efekt, působící téměř výlučně na mineralizovanou tkáň [5]. Piezochirurgický přístroj je přibližně třikrát výkonnější než konvenční ultrazvukové zubní přístroje, které pak dovolují řezat pouze vysoce mineralizované kortikální kosti.

Jedna z nejdůležitějších součástí zařízení je piezoelektrický násadec připojený k hlavní jednotce. Na hlavní jednotce jsou držáky pro násadec a pro chladicí tekutinu. Nožní spínač aktivuje vyměnitelnou pracovní koncovku násadce. Frekvence vibrací a síla řezání jsou, stejně jako intenzita chlazení, regulovatelné. Frekvence je obvykle nastavena mezi 25-30 KHz. Způsobuje mikrovibrace v rozsahu mezi 60 - 210 μm , poskytující koncovce výkon převyšující 5 Watt.

Dostupných pracovních koncovek, a to různých tvarů a materiálů, určených pro konkrétní indikace, je celá řada. Nové koncovky jsou stále vyvíjeny. Mohou být potaženy titanem nebo diamantovými částicemi o různé velikosti a hustotě. Jako příklad uvádíme elevatoria sliznice antra, extrakční koncovky, osteoplastický kostní harvestor a osteotomickou pilku s ostrými hroty. Vývoj dalších typů nástrojů dále pokračuje.

Také způsob jejich použití je rozmanitý. Méně intenzivní režim je užitečný pro retrográdní reendodoncii a intenzivnější režim se používá v parodontologii. Nejčastěji používaným režimem v ústní a čelistní chirurgii je posílený režim pro preparace v kortikalis a spongiose, umožňující osteotomie a osteoplastiky, režim speciál pro práci na rozhra-

ni měkké tkáně a kosti. Během posíleného režimu digitální modulace oscilačního vzorce dochází ke střídání vysoké frekvence vibrací až 30 Hz s pauzou, což chrání koncovku i preparované tkáň. Vyvarujeme se tím přehřátí kosti a zachováme optimální řezací efekt v průběhu funkce.

Použití piezochirurgie vyžaduje účinné chlazení. Během operace je důležité dávat pozor na množství irigantu a nastavit vhodný poměr množství chladícího roztoku k jeho teplotě, abychom předešli přehřátí kosti. Chladicí fyziologický roztok a malý tlak na násadec umožňují udržet nízkou teplotu a přehled v operačním poli [32]. Ke zvýšení účinnosti roztoku jej můžeme skladovat v lednici při 4 °C. Při delším použití je vhodné dělat kratší pauzy, čímž zajistíme vychladnutí násadce. Chladicí systém je obecně méně účinný, pokud je kost řezána ve větší hloubce, neboť dochází ke sníženému pronikání chladicí tekutiny do hloubky a k vyšší míře kontaktu kostních struktur s piezochirurgickou koncovkou. Větší tlak na nástroj, a tedy i na kost, obecně snižuje efektivitu řezání [7]. V případě hluboké osteotomie lze doporučit použití kombinace piezochirurgické osteotomie a kostního dlátka.

Násadec se pevně vede kostí, ale bez použití nadměrné síly. Ve srovnání s klasickou kostní pilkou nebo vrtáčkem, u kterých musí operátor použít určitý stupeň síly, piezochirurgické zařízení vyžaduje k užití malou sílu, což umožní vysoce přesný řez. Důležitá je skutečnost, že pokud je vyvíjen velký tlak, je to kontraproduktivní, neboť to limituje amplitudu, a tedy i efektivitu výkonu koncovky nástroje a vytváří významné množství tepla. Změna zvuku při řezání může být využita jako ukazatel pro kontrolu síly, která má být vyvinuta. Při maximálním tlaku, kdy se koncovka nástroje nepohybuje, se vytváří teplo a změní se i charakter zvuku, který běžně vydává. To varuje ošetřujícího, že hrozí bezprostřední nebezpečí poškození kosti a preparace by měla být přerušena. Kromě tvaru koncovky a tlaku, který je na ni vyvíjen, má na řezací sílu účinek i přenosová rychlost, tj. rychlost pohybu koncovky nástroje, která je v kontaktu s kostí. Použití piezochirurgie vyžaduje vysokou míru kontroly síly použitou operátorem, neboť tlak potřebný pro provedení požadované osteotomie je významně menší než při použití vrtáčku nebo oscilační pilky. Zcela jiný princip preparace vyžaduje změnu návyků, užívaných při klasických osteotomiích a osteoplastikách.

VÝHODY PIEZOCHIRURGIE

I když byla piezochirurgie původně vyvinuta pro bezpečné provedení sinus liftu, stále se objevují nové indikace. Zařízení je obecně velmi účinné

né tam, kde je třeba preparovat v blízkosti důležitých měkkých tkání, jako jsou nervy, cévy, Schneideriánská membrána nebo dura mater, kde je třeba se vyhnout mechanickému a termickému poškození. Schaeren a spol. ukázali, že piezochirurgie není schopna přetnout nerv, ale je pouze schopna přivodit určité strukturální a funkční poškození [22]. Většina těchto nervů je však schopna regenerace díky intaktnímu perineuriu a epineuriu, na rozdíl od poškození tradičními nástroji, jako jsou vrtáčky a pilky. Dále se zjistilo, že rozsah poškození byl výrazně větší při použití vyšší mechanické síly přístrojem na nerv, ale ne aktivací ultrazvukovými vibracemi [22]. Piezochirurgie je tedy zásadní technikou pro provedení osteotomie v blízkosti nervové tkáně.

Rozdíl je také v přehlednosti pracovního pole. Na rozdíl od použití tradičních technik, kdy je přehled operačního pole poměrně nízký v důsledku krvácení, je při preparaci kosti piezochirurgickou koncovkou operační pole velmi přehledné díky kavitačnímu efektu, způsobenému distribucí chladící tekutiny a díky typu vibrací, které instrument vytváří. Krvácení z okolních tkání je výrazně redukováno, stejně jako výsledné ztráty krve. Krev je navíc chladícím médiem vyplavena pryč.

Hlavní příčina poškození měkkých tkání při použití klasických vrtáčků či pilek spočívá v potřebě vyvinout větší rotační a torzní síly k eliminaci tření kostní mineralizované tkáně. Tyto síly pak mohou rychle a těžce poškodit nejen kost, ale i měkké tkáně v blízkosti preparace. Porovnávali-li histologicky kostní okraje fragmentů získaných během operace provedené ultrazvukovým přístrojem a klasickou pilkou, nevykazuje mikroskopický test tkáně preparované pomocí piezochirurgie znaky nekózy; na kostním povrchu jsou zachovány osterocyty s vitálními jádry. Tím je chráněna i vitalita zubu v blízkosti preparace. Užitím piezochirurgie je tedy limitováno použití dlátka a ostatních konvenčních technik [17]. Při osteotomiích je navíc možné umístit řez do přesně určeného místa kostního povrchu.

Piezochirurgie používá mikrovibrace, tím vzniká méně vibrací a zvuku, na rozdíl od makrovibrací a hluku, který vzniká při použití operačních pilek a vrtáčků. To minimalizuje pacientův psychický stres a strach během osteotomie, prováděné při vědomí v lokální anestezii [25].

Piezochirurgie umožňuje pečlivou preparaci malých částí kosti, například během operací parodontu. Umožňuje též odstranění malých částí kosti, přiléhající k obnaženému povrchu kořene, čímž se vyhneme poškození zubu. Navíc dovolí odstranění zánětlivé tkáně, scaling povrchu kořene a root planing.

Ačkoli piezochirurgické zařízení je určeno k šetrné preparaci kosti a odstranění měkkých tkání, může být při upraveném nastavení rovněž

použito k odřezávání poraněných měkkých tkání [24]. Tento způsob ošetření je obecně velmi vhodný u dětí [7].

Odběr kostního štěpu a biopsie

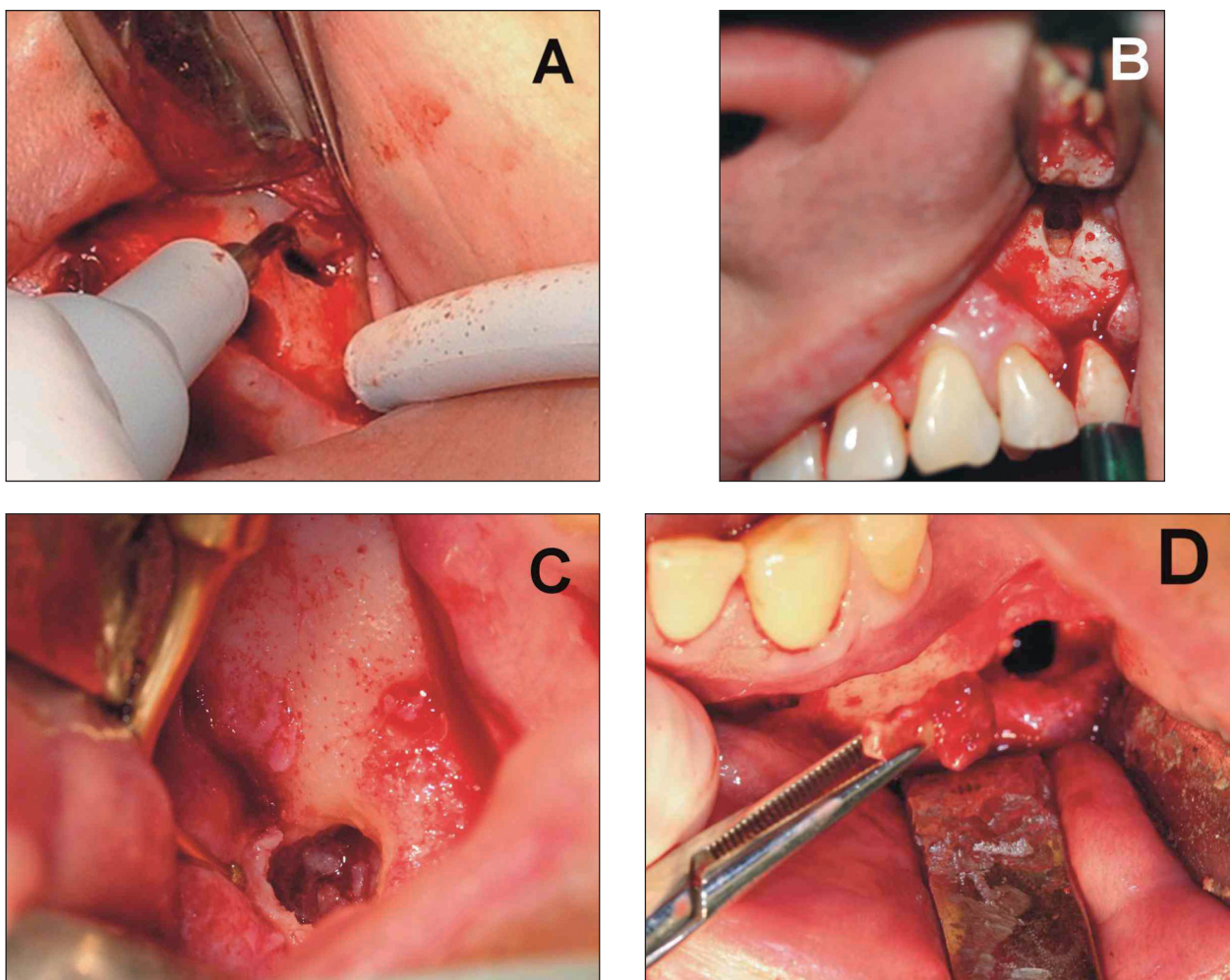
Odběr kostního štěpu zahrnuje několik postupů, a to od získání kostních pilin až po odběr větších částí kostní tkáně. Kostní piliny mají za úkol vytvořit a udržet prostor pro osteogenezi a podpořit kostní regeneraci během kostního přenosu, podporují také tvorbu růstových faktorů a urychlují hojení kostí. Větší části kostní tkáně jsou zapotřebí pro vyplnění větších defektů nebo pro fixaci fragmentovaného kostního transplantátu. Piezochirurgie má rovněž význam při přenosu kostního štěpu; stále jsou využívány pro separaci kosti vrtáčky, kostní škrabky, trepany, štípací kleště a blokové odběry [2]. Bylo prokázáno, že piezochirurgie umožní ušetřit podstatnou část přezívajících osteoblastů a osteocytů. Lepších výsledků bylo dosaženo při použití štípacích kleští a odebrání kostních štěpů *en bloc* [2]. Chiriac a spol. nenašli žádný významný rozdíl v průběhu kolekce kortikálních kostních pilin s použitím piezochirurgie ve srovnání s konvenčními rotačními vrtáčky, pokud jde o jejich škodlivý efekt na životnost a diferenciaci buněk rostoucích z autogenních kostních pilin, pocházejících z intraorální kortikální oblasti [4].

Happe ve své studii na čtyřiceti pacientech prokázal vynikající výsledky při odběru kostních štěpů z ramus mandibulae piezochirurgickou technologií s výsledkem 93% výkonů bez zvláštních příhod v místě odběru a 96% úspěchu bez komplikací u vhojené části štěpu. Všechny transplantované části štěpu se hojily bez zvláštních komplikací a poskytly dostatečné místo pro umístění intraosálního implantátu. Výskyt komplikací v odběrovém místě byl nízký. Resorpce většiny štěpů byla minimální a získaná velikost štěpu byla srovnatelná s tou při použití tradičních technik. Tato studie zvýraznila schopnost piezochirurgie umožnit chirurgovi precizní, čisté a hladké řezy kostí s výbornou přehledností v průběhu operace [10]. Preparace větších kostních částí (bloků) piezochirurgií je obecně jednodušší a bezpečnější, je však časově náročnější [23].

Piezochirurgie může být také použita pro odběr bioptického vzorku. Hlavní výhodou získaného bioptického vzorku piezochirurgií je, že struktury a okraje kosti jsou touto technikou, ve srovnání s tradičními vrtáčky, méně poškozené.

Sinus lift

Augmentace sinus maxillaris je obecně přijímána jako zlatý standard pro tvorbu dostačujícího kostního objemu za účelem umístění intraoseální-

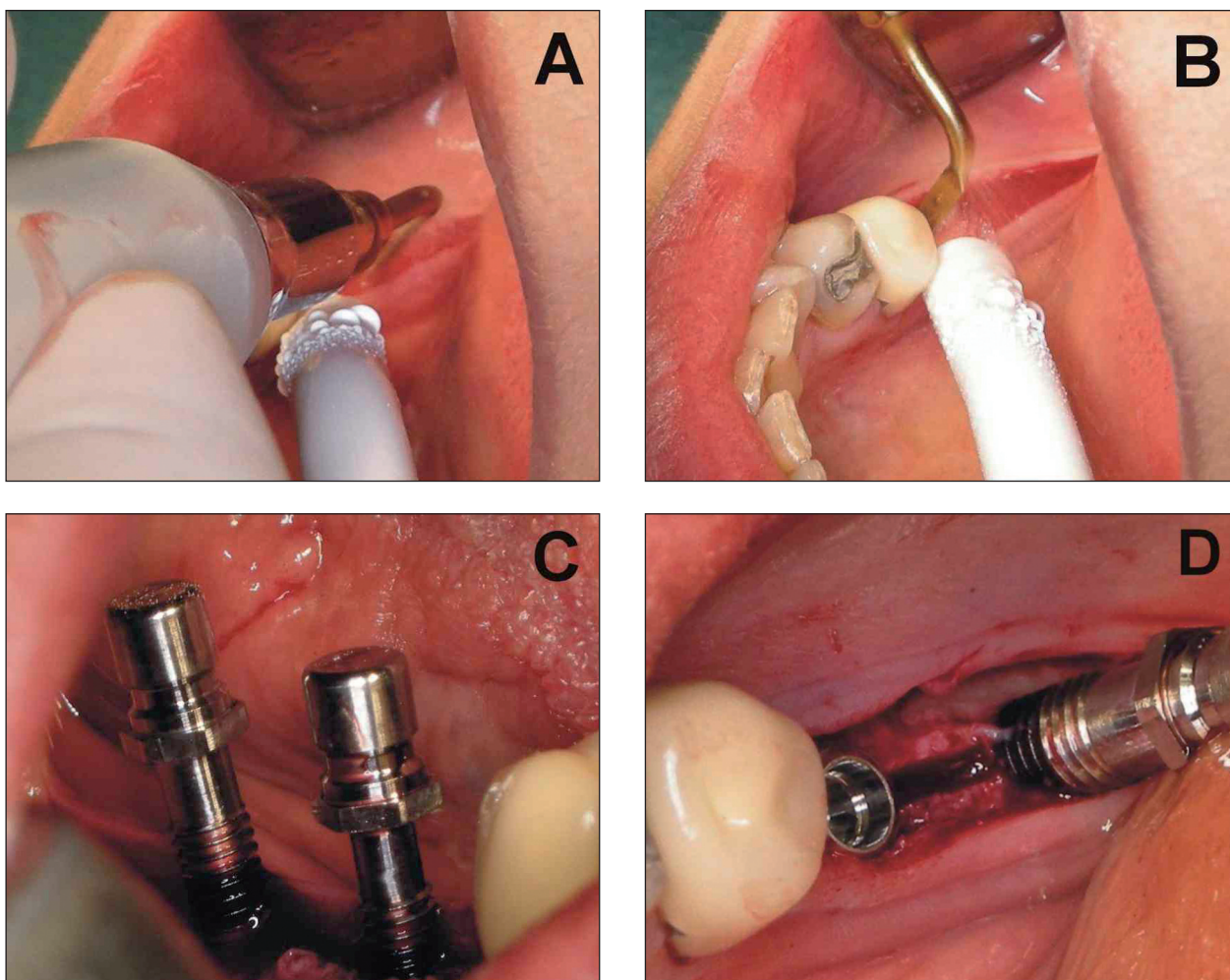


Obr. 1. Piezochirurgie v dentoalveolární chirurgii. **A.** Sinus lift. **B.** Retrogradní plnění kořenového kanálku. **C, D.** Odstranění zubního kořene, zatlačeného do canalis mandibulae v průběhu extrakce dolního moláru.

ho dentálního implantátu do laterální části atrofické horní čelisti. Nejčastější peroperační komplikací při sinus liftu je perforace sliznice dutiny – Schneideriánské membrány. V literatuře uváděný výskyt perforace je mezi 14 -56 % případů [32]. Oprava perforací může být jednoduchá, složitá, nebo nemožná. Z tohoto důvodu bylo zavedeno více technik, včetně aplikace vstřebatelné kolagenní membrány. Tato procedura však významně zvyšuje náklady a čas se vzrůstající šancí zvýšit pacientovu morbiditu ve smyslu pooperačního otoku, obturace sinus maxillaris a vyššího rizika infekce štěpu. Občasné krvácení se také může objevit z anastomózy ramus inferior arteriae alveolaris superior posterior a arteria infraorbitalis, nejčastěji v průběhu vertikální osteotomie. Tato tepna je přítomna ve 100 % případů [26]. Navíc když perforace nemůže být opravena, musí být upuštěno od procedur, využívajících částecek transplantátu. V ústní a čelistní chirurgii byla právě operace sinus lift první, kde byla piezochirurgie použita [29]. Piezochirurgie výrazně změnila pohled na laterální (otevřený) sinus lift. Ačkoli zabere více času, frekvence a rozsah lacerací a perforací

Schneideriánské membrány je obecně nižší. Například Wallace a spol. pozorovali perforaci membrány v 7 ze 100 případů při použití piezochirurgie. Perforace se vyskytla v důsledku přítomnosti septa ve 4 případech a v důsledku výrazně tenké membrány ve 3 případech. Perforace však nevznikly v důsledku piezochirurgické koncovky. Všechny vznikly v průběhu elevace Schneideriánské membrány ručními nástroji. Bylo zjištěno, že perforace byly kompletně eliminovány v průběhu antrostomie a během počáteční fáze uvolnění membrány za použití piezochirurgie [32]. Vercellotti a spol. pozorovali perforaci Schneideriánské membrány jen u 5 % pacientů [29]. Perforace Schneideriánské membrány z nepozornosti jsou tudíž při použití piezochirurgie téměř vyloučené.

Pomocí speciálních koncovek může být provedena antrostomie piezochirurgicky. Pokud je laterální stěna sinus maxillaris příliš tenká, je vhodné použít diamantovanou kuličku, hladkou koncovku nebo diamantový skalpel. Pokud je stěna silná, zredukujeme nejprve její tloušťku osteoplastikou a okénko vyčistíme hladkou koncovkou, sypanou diamantem. Kost odstraněná při osteoplastice



Obr. 2. Bone splitting s použitím piezochirurgie. **A, B.** Bone splitting. **C.** Zavedení kostních expandérů. **D.** Zavedení implantátů.

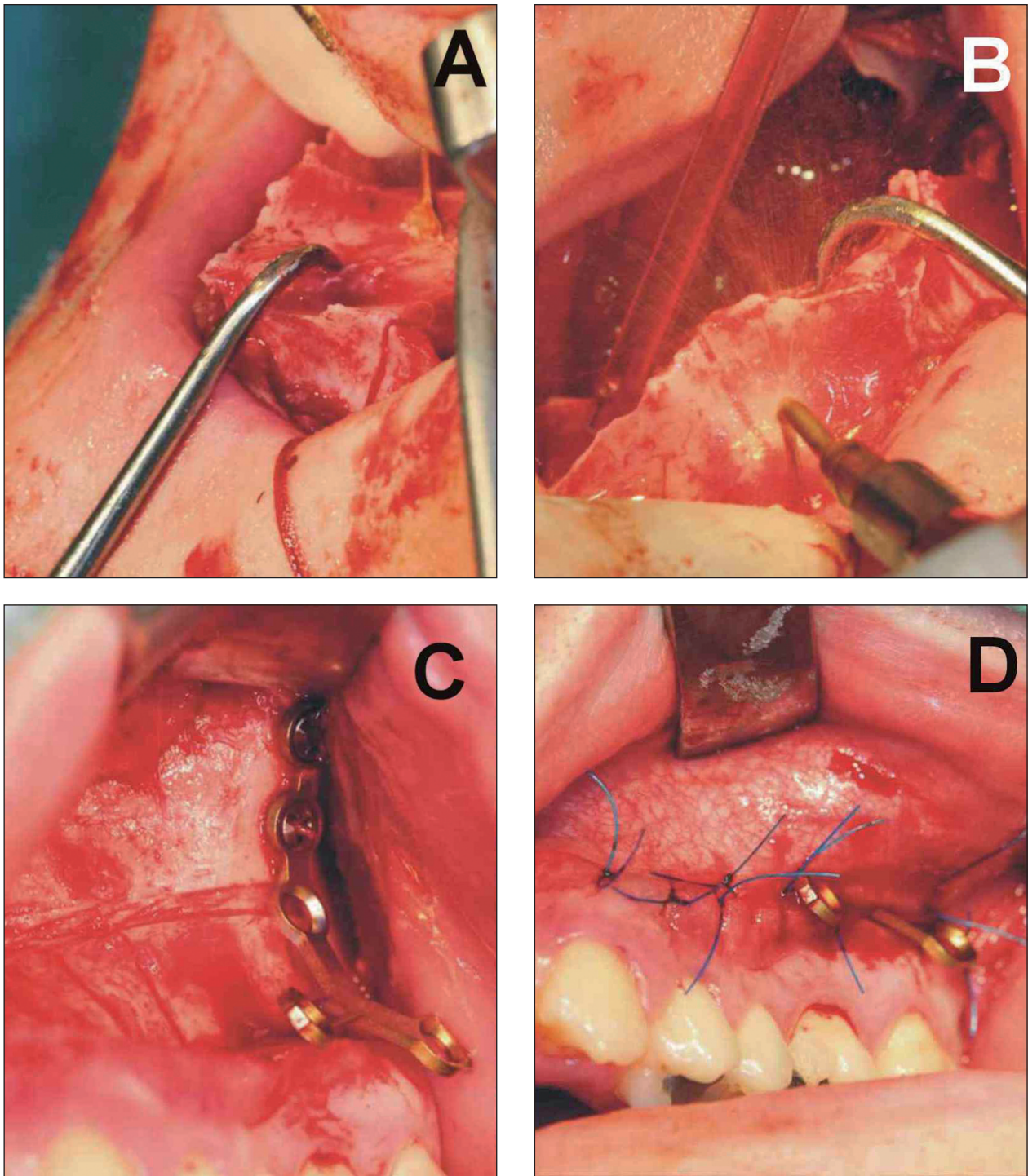
může být odebrána a vpravena do defektu vzniklého posunem Schneideriánské membrány. Počáteční uvolnění membrány z okrajů antra se provede kulatým, tupým elevátorem chlazeným fyziologickým roztokem, který bezpečně dosáhne základní elevace membrány. Procedura je zakončena klasickým elevátorem membrány sinu. Piezochirurgií dosáhneme podobných výsledků různými technikami antrostomie. Například Stübinger a spol. nepozorovali žádné rozdíly při výskytu perforací Schneideriánské membrány při otevřeném sinus lift z palatinální nebo z vestibulární strany při použití piezochirurgie. Zjistili, že přístup z patra je lépe akceptován v pooperačním období zejména pacienty s celkovou zubní náhradou. Pacient nemá ihned po operaci problém s dosazením náhrady [28]. V průběhu piezochirurgií-asistovaného sinus liftu-je obecně signifikantně menší ztráta kostní hmoty [7] (obr. 1).

OSTATNÍ INDIKACE PIEZOCHIRURGIE V DENTOALVEOLÁRNÍ CHIRURGII

Typické indikace piezochirurgie v dentoalveolární chirurgii jsou osteogenní distrakce, rozšíření alveolárního výběžku, retrográdní reendodoncie, chirurgie parodontu, uvolnění nervus alveolaris inferior, vyjmutí cyst, extrakce zubu, odstranění retinovaných zubů. Navíc použití piezochirurgie v orální oblasti se zdá být efektivní v první fázi hojení kosti během oseointegrace ústních implantátů z titanu, tedy k preparaci lože implantátů [16].

Kraniomaxilofaciální operace

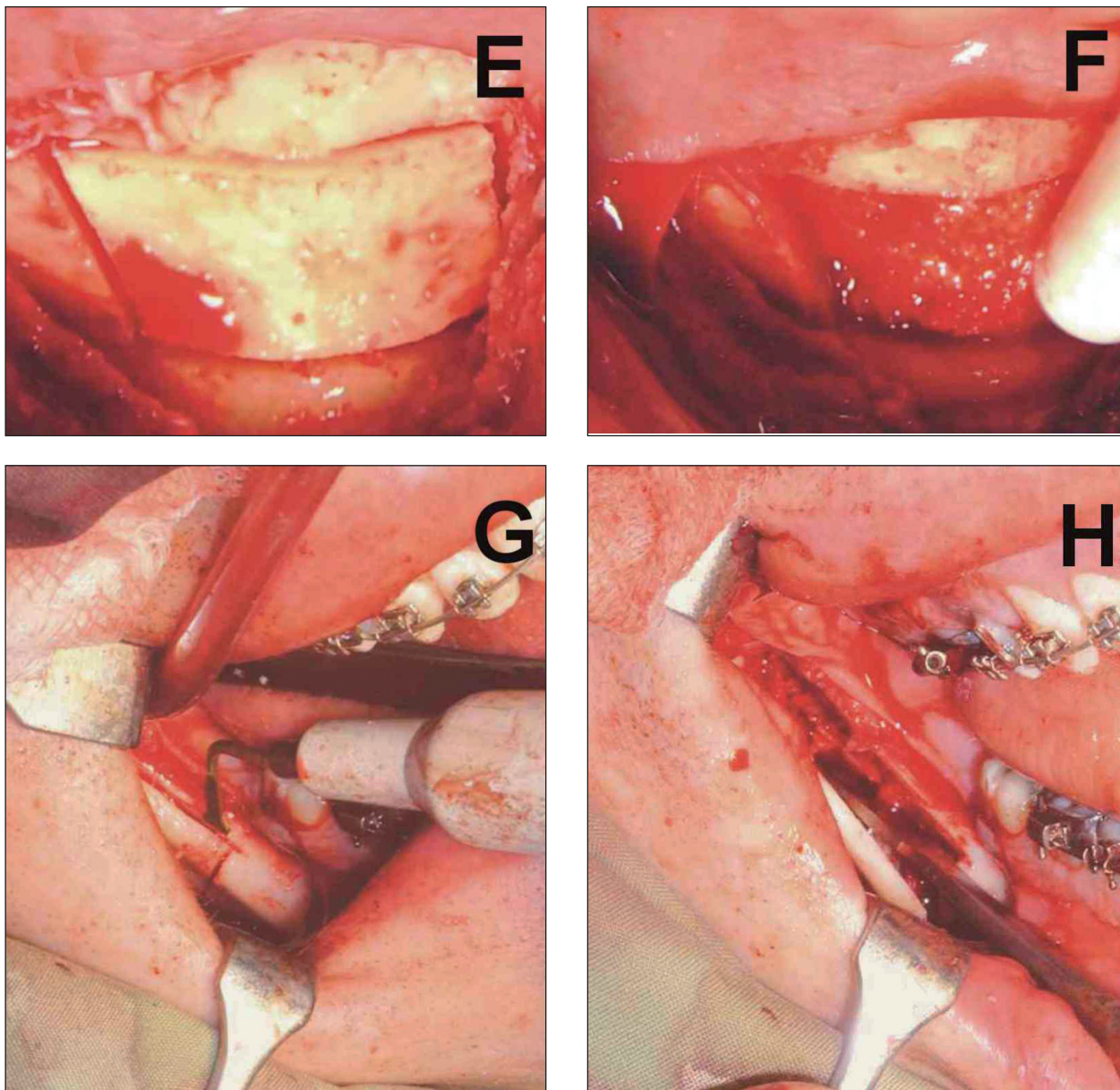
Kromě dentoalveolární chirurgie se piezochirurgie stále více užívá i v oblasti kraniomaxilofaciální chirurgie, zejména v oblastech ortognátní a rekonstrukční chirurgie. Beziat, Vercellotti a Gleizal, v jejich dodnes největší studii tohoto typu [3], použili piezochirurgii ve 144 případech osteotomie v linii Le Fort I, ve 140 případech chi-



Obr. 3. Piezochirurgie v maxilofaciální chirurgii. **A, B.** Separace premaxilly v návaznosti na osteotomii v linii Le Fort I. **C, D.** Kortikotomie a zavedení dlah miniplate.

rurgicky asistované expanze maxily, 134 případech bilaterální sagitální osteotomie, 2 případech osteotomie v linii Le Fort III pro terapii Crouzouva syndromu, v 5 případech segmentální osteotomie dolní hrany mandibuly při asymetrii obličeje, ve 12 případech monokortikálního štěpování z oblasti kalvy, 20 případech odstranění stropu orbity při kraniofaciální stenóze, 5 případech odstranění frontální kosti, 10 případech odstranění vnější stěny orbity nebo přední a zadní

stěny frontálního sinu k přístupu k tumoru orbity a ve 4 případech přístupu k lební bazi frontálním sinem. Shrnuli výsledky a zjistili, že piezochirurgie umožňuje: a) velmi přesný řez, b) nevyžaduje použití osteotomu, c) šetří měkké tkáně: mozek, dura mater, sliznici patra, nervus alveolaris inferior a d) díky precizní preparaci a ochraně měkkých tkání není výsledný čas operace prodloužen [3]. Navíc nedostatek výkonu piezochirurgického zařízení je tím nejmenším



Obr. 3 (pokračování) – E, F. Odebrání kostního štěpu z bradové krajiny. G, H. Bilaterální sagitální osteotomie mandibuly.

problémem ve srovnání s výhodami, které nabízí [3]. Tyto skutečnosti potvrzují i další studie [9, 31] (obr. 2).

Ortognátní chirurgie

O použití piezochirurgie u různých typů ortognátních operací projevují maxilofaciální chirurgové stále větší zájem. Dodnes byla použita pro menší ortodontické mikrochirurgické výkony, stejně tak pro rozsáhlejší ortognátní operace, jako jsou bilaterální sagitální osteotomie (BSSO), chirurgicky asistovaná expanze maxily (SARME) nebo osteotomie v linii Le Fort I [14, 17, 31].

Piezoelektrický skalpel, užívaný pro osteotomii v linii Le Fort I, je lehce zakřivený při bazi a je přímý, užší a širší na jeho konci. S lehkým tlakem

jej použijeme podél linie Le Fort I, dokud nedosáhneme oddělení vnitřní a vnější corticalis anterolaterální části maxily. K osteotomii pterygomaxilárního spojení použijeme skalpel širší a tlustší, zakřivený mediálním směrem, s ostrou hranou téměř kolmou k rovné ose násadce. Hrot piezoelektrického skalpelu je možno nahmatat v úrovni hamulus pterygoideus laminae lateralis processus pterygoidei ossis sphenoidalis. Nutno zmínit, že řezy by měly být přesné, šetrící přilehlou kost, a neměly by ohrozit vitalitu zubů.

Landes a spol. provedli velkou studii u devadesáti pacientů, indikovaných k ortognátní operaci s použitím piezochirurgie. Zjistili, že při osteotomii v linii Le Fort I bylo nutné dodatečné užití dlatka ve všech případech během finální separace sutura pterygomaxillaris. Ve 33 % bylo nutné

užití dlátka při separaci nosního septa a ve 100 % případech při osteotomii dorzolaterální části kostěné nosní dutiny ve všech případech, kde piezochirurgické nástroje nebyly schopné dosáhnout požadovaného místa. Krevní ztráty byly v průměru 537 ml během ortognátní operace prováděné piezochirurgií a v průměru 772 ml během ortognátní operace prováděné klasickou technikou. Čas operace byl srovnatelný u obou skupin [14] (obr. 3).

Munoz-Guerra a spol. využili kostní piezochirurgie při osteotomii v linii Le Fort I společně s bilaterálním sinus liftem a inlayovým kostním štěpováním jejich vlastní sendvičovou technikou u pacienta s významně atrofickou maxilou, aby dosáhli požadovaného množství kosti pro ideální umístění dentálního implantátu a také vylepšení nepoměru mezi horním a dolním čelistním obloukem [15].

V průběhu chirurgicky asistované expanze maxily je provedena osteotomie mezi centrálními řezáky tenkou zahnutou paralelní koncovkou. Dále piezochirurgie umožňuje bezpečně a přesně separovat pterygomaxilární spojení bez výrazného rizika poškození arteria palatina descendens. Řezy mezi zuby by měly být přesné, měly by šetřit přilehlou kost a neměly by ohrozit vitalitu zubu. Pro tyto situace máme k dispozici paralelní koncovku o tloušťce 0,35 mm. Pokud jde o nepřímé poškození povrchu kosti a přilehlých struktur termickými podněty, je piezochirurgie velmi bezpečná díky možnosti efektivního chlazení [17]. Užití piezochirurgie během BSSO je výhodné z důvodu ochrany nervus alveolaris inferior. Ve velké studii Landese a spol. bylo při osteotomii v konečné fázi nutné použít kostní pilku, krevní ztráty byly však menší a tři měsíce po operaci byla senzitivita nervus alveolaris inferior zachována u 98 % případů ve srovnání s 84% u tradičně prováděné BSSO. Čas operace zůstal stejný [14]. Geha a spol. zjistili pomocí různých testů senzitivity, že při piezochirurgicky provedené BSSO dojde ke kompletnímu návratu senzitivních funkcí nervus alveolaris inferior v 75 až 80 % případů v intervalu dvou měsíců po BSSO [8].

Odstranění osteosyntetických materiálů

Svalek kosti, který se utvoří nad miniplaty nebo jejich fixačními šrouby, velmi znesnadňuje jejich jednoduché odstranění a je poměrně častým problémem v maxilofaciální chirurgii. Při použití piezochirurgie je však odstranění kostního svalku jednoduché, bezpečné a nepoškodí tvar hlavičky šroubku, takže je zde možné bez větších problémů adaptovat šroubovák.

Rekonstrukční chirurgie

Oblíbenost kostní piezochirurgie u rekonstruk-

čních operací pomalu vzrůstá. Crosetti a spol. udávají, že hlavní výhody použití této techniky jsou: a) precizní osteotomie v blízkosti důležitých měkkých tkání, např. nervus alveolaris inferior nebo dura mater, b) minimální krvácení z okolních měkkých struktur a c) velmi malé trauma kostěné části osteomyokutánního nebo osteomuskulárního laloku, nutné pro rekonstrukci [5]. Kotrikova a spol. popsali dva případy úspěšné kraniální osteoplastiky pomocí piezochirurgie u pacientů s kraniální malformací se zvýšeným intrakraniálním tlakem [13]. Při rekonstrukční chirurgii je vysoké riziko perforace dura mater a následný únik mozkomíšního moku (liquorrhoea); při piezochirurgickém přístupu však nedochází k perforaci dura mater, ani když se nástroj tvrdé mozkové pleny několikrát dotkne.

Ostatní indikace

Do dnešního dne je známa spousta příkladů využití kostní piezochirurgie v kraniofaciální oblasti. Stejně tak je možné využít piezochirurgii na ostatních částech lidského těla. Rossetti a spol. úspěšně použili piezochirurgie při odstranění osteonekrotických ložisek, způsobených terapií bisfosfonáty. Velmi důležité bylo zjištění, že užitím piezochirurgie se předešlo vzniku dalších nekróz. Bisfosfonáty byly určeny k terapii kostních metastáz u karcinomu prsu [5]. Stacchi a spol. využili kostní piezochirurgie k přemístění dislokováného implantátu v horní čelisti v místě špičáku u pětadvacetileté ženy. Ve studii uvádějí, že piezoelektrický skalpel umožnil precizní a bezpečnou osteotomii. Tímto byla zaručena ochrana měkkých tkání a také lepší výsledky při hojení tkání ve srovnání s použitím kostních pilek či vrtáčků. Velmi doporučují užití segmentální piezoelektrické osteotomie při rekonfiguraci kostního lůžka nedostatečně skloněného implantátu [27]. Sakkas a spol. využívají kostní piezochirurgie k transpozici nervus mentalis z důvodu hyperestezie, způsobenou protetickou náhradou [19]. Gleizal a spol. piezochirurgii úspěšně využili u 57 pacientů s tumorem zadní části orbity s použitím laterálního, kraniofaciálního a transfrontálního přístupu, se zachováním všech funkcí a bez poškození okolních měkkých tkání [9]. Heiland a spol. užívali piezochirurgie k distrakci u dítěte s Pierre-Robinovým syndromem [11]. Hoigne a spol. provedli piezochirurgicky korektivní osteotomii pátého metakarpu. Jako výhodu zmínili možnost precizní a čisté práce s nástroji a žádné vibrace kosti v průběhu tomie. I když čas operace byl o něco delší než u tradičních postupů, hojení kosti bylo dobré a neobjevily se znaky neurovaskulární poruchy [12]. Angelo Salami s kolegy využili piezochirurgii u celé řady nejrůznějších otologických operací, jejichž výsledky shrnují ve svém

přehledovém článku [20], nebo řady rinologických operací, jako je endoskopická dakryocystorinostomie [21]. Jejich skupina učinila závěr, že piezochirurgie je efektivní, rychlá, precizní a bezpečná metoda pro specifické otologické a rinologické indikace [6].

ZÁVĚR

Piezochirurgie představuje elegantní modalitu pro provádění osteotomie s rychle vzrůstajícím množstvím indikací v různých chirurgických oborech. Hlavní výhody piezochirurgie představují ochrana měkkých tkání, dobrý přehled operačního pole, nižší ztráty krve, méně hluku a vibrací, zvýšený komfort pro pacienta a ochrana tvrdých zubních tkání. I když se na počátku zdálo, že čas operace je delší, nyní byly předloženy významné důkazy, že při užití piezochirurgie je možné operační čas v budoucnosti vyrovnat nebo i snížit ve srovnání s tradičně používanými technikami. Existuje však stále celá řada možností pro vylepšení této technologie, např. lepší možnost chlazení v hloubce preparace, případně vyvinutí nového systému, který by indikoval vzdálenost od důležitých anatomických struktur. V současné době neexistuje dostatek relevantních klinických studií pro provedení meta-analýzy.

LITERATURA

1. **Barone, A., Santini, S., Marconcini, S., Giacomelli, L., Gherlone, E., Covani, U.:** Osteotomy and membrane elevation during the maxillary sinus augmentation procedure. A comparative study: piezoelectric device vs. conventional rotative instruments. *Clin. Oral. Implants. Res.*, 19, 2008, s. 511-515.
2. **Berengo, M., Bacci, C., Sartori, M., Perini, A., Della Barbera, M., Valente, M.:** Histomorphometric evaluation of bone grafts harvested by different methods. *Minerva. Stomatol.*, 55, 2006, s. 189-198.
3. **Beziat, J. L., Vercellotti, T., Gleizal, A.:** What is Piezosurgery? Two-years experience in craniomaxillofacial surgery. *Rev. Stomatol. Chir. Maxillofac.*, 108, 2007, s. 101-107.
4. **Chiriack, G., Herten, M., Schwarz, F., Rothamel, D., Becker, J.:** Autogenous bone chips: influence of a new piezoelectric device (Piezosurgery) on chip morphology, cell viability and differentiation. *J. Clin. Periodontol.*, 32, 2005, s. 994-999.
5. **Crosetti, E., Battiston, B., Succo, G.:** Piezosurgery in head and neck oncological and reconstructive surgery: personal experience on 127 cases. *Acta. Otorhinolaryngol. Ital.*, 29, 2009, s. 1-9.
6. **Dellepiane, M., Mora, R., Salzano, F. A., Salami, A.:** Clinical evaluation of piezoelectric ear surgery. *Ear. Nose. Throat. J.*, 87, 2008, s. 212-213.
7. **Eggers, G., Klein, J., Blank, J., Hassfeld, S.:** Piezosurgery: an ultrasound device for cutting bone and its use and limitations in maxillofacial surgery. *Br. J. Oral. Maxillofac. Surg.*, 42, 2004, s. 451-453.
8. **Geha, H. J., Gleizal, A. M., Nimeskern, N. J., Beziat, J. L.:** Sensitivity of the inferior lip and chin following mandibular bilateral sagittal split osteotomy using Piezosurgery. *Plast. Reconstr. Surg.*, 118, 2006, s. 1598-1607.
9. **Gleizal, A., Béra, J. C., Lavandier, B., Béziat, J. L.:** Craniofacial approach for orbital tumors and ultrasonic bone cutting. *J. Fr. Ophtalmol.*, 30, 2007, s. 882-891.
10. **Happe, A.:** Use of a piezoelectric surgical device to harvest bone grafts from the mandibular ramus: report of 40 cases. *Int. J. Periodontics. Restorative. Dent.*, 27, 2007, s. 241-249.
11. **Heiland, M., Blessmann, M., Pohlenz, P., Li, L., Schmelzle, R., Blake, F.:** Intraoral osteotomies using piezosurgery for distraction in an infant with Pierre-Robin sequence. *Clin. Oral. Investig.*, 11, 2007, s. 303-306.
12. **Hoigne, D. J., Stübinger, S., Von Kaenel, O., Shamdasani, S., Hasenboehler, P.:** Piezoelectric osteotomy in hand surgery: first experiences with a new technique. *BMC. Musculoskelet. Disord.*, 12, 2006, s. 36.
13. **Kotrikova, B., Wirtz, R., Krempien, R., Blank, J., Eggers, G., Samiotis, A., Mühlhling, J.:** Piezosurgery-a new safe technique in cranial osteoplasty? *Int. J. Oral. Maxillofac. Surg.*, 35, 2006, s. 461-465.
14. **Landes, C. A., Stübinger, S., Ballon, A., Sader, R.:** Piezoosteotomy in orthognathic surgery versus conventional saw and chisel osteotomy. *Oral. Maxillofac. Surg.*, 12, 2008, s. 139-147.
15. **Munoz-Guerra, M. F., Naval-Gias, L., Capote-Moreno, A.:** Le Fort I osteotomy, bilateral sinus lift, and inlay bone-grafting for reconstruction in the severely atrophic maxilla: a new vision of the sandwich technique, using bone scrapers and piezosurgery. *J. Oral. Maxillofac. Surg.*, 67, 2009, s. 613-618.
16. **Preti, G., Martinasso, G., Peirone, B., Navone, R., Manzella, C., Muzio, G., Russo, C., Canuto, R. A., Schierano, G.:** Cytokines and growth factors involved in the osseointegration of oral titanium implants positioned using piezoelectric bone surgery versus a drill technique: a pilot study in minipigs. *J. Periodontol.*, 78, 2007, s. 716-722.
17. **Robiony, M., Polini, F., Costa, F., Zerman, N., Politi, M.:** Ultrasonic bone cutting for surgically assisted rapid maxillary expansion (SARME) under local anaesthesia. *Int. J. Oral. Maxillofac. Surg.*, 36, 2007, s. 267-269.
18. **Ruggiero, S. L.:** Bisphosphonate-related osteonecrosis of the jaw (BRONJ): initial discovery and subsequent development. *J. Oral. Maxillofac. Surg.*, 67, 2009, s. 13-18.
19. **Sakkas, N., Otten, J. E., Gutwald, R., Schmelzisen, R.:** Transposition of the mental nerve by piezosurgery followed by postoperative neurosensory control: a case report. *Br. J. Oral. Maxillofac. Surg.*, 46, 2008, s. 270-271.
20. **Salami, A., Dellepiane, M., Proto, E., Mora, R.:** Piezosurgery in otologic surgery: four years of experience. *Otolaryngol. Head. Neck. Surg.*, 140, 2009, s. 412-418.
21. **Salami, A., Dellepiane, M., Salzano, F. A., Mora, R.:** Piezosurgery in endoscopic dacryocystorhinostomy. *Otolaryngol. Head. Neck. Surg.*, 140, 2009, s. 264-266.
22. **Schaeren, S., Jaquiéry, C., Heberer, M., Tolnay, M., Vercellotti, T., Martin, I.:** Assessment of nerve damage using a novel ultrasonic device for bone cutting. *J. Oral. Maxillofac. Surg.*, 66, 2008, s. 593-596.
23. **Schlee, M., Steigmann, M., Bratu, E., Garg, A. K.:** Piezosurgery: basics and possibilities. *Impl. Dent.*, 15, 2006, s. 334-337.
24. **Shelley, E. D., Shelley, W. B.:** Piezosurgery: a conservative approach to encapsulated skin lesions. *Cutis.*, 38, 1986, s. 123-126.
25. **Sohn, D. S., Ahn, M. R., Lee, W. H., Yeo, D. S., Lim, S. Y.:** Piezoelectric osteotomy for intraoral harvesting of bone blocks. *Int. J. Periodontics. Restorative. Dent.*, 27, 2007, s. 127-131.
26. **Solar, P., Geyerhofer, U., Traxler, H., Windisch, A.,**

- Ulm, C., Watzek, G.:** Blood supply to the maxillary sinus relevant to sinus floor elevation procedures. *Clin. Oral. Implants. Res.*, 10, 1999, s. 34-44.
27. **Stacchi, C., Costantinides, F., Biasotto, M., Di Lenarda, R.:** Relocation of a malpositioned maxillary implant with piezoelectric osteotomies: a case report. *Int. J. Periodontics. Restorative. Dent.*, 28, 2008, s. 489-495.
28. **Stübinger, S., Saldamli, B., Seitz, O., Sader, R., Landes, C. A.:** Palatal versus vestibular piezoelectric window osteotomy for maxillary sinus elevation: a comparative clinical study of two surgical techniques. *Oral. Surg. Oral. Med. Oral. Pathol. Oral. Radiol. Endod.*, 107, 2009, s. 648-655.
29. **Vercellotti, T., De Paoli, S., Nevins, M.:** The piezoelectric bony window osteotomy and sinus membrane elevation: introduction of a new technique for simplification of the sinus augmentation procedure. *Int. J. Periodontics. Restorative. Dent.*, 21, 2001, s. 561-567.
30. **Vercellotti, T., Nevins, M. L., Kim, D. M., Nevins, M., Wada, K., Schenk, R. K., Fiorellini, J. P.:** Osseous response following resective therapy with piezosurgery. *Int. J. Periodontics. Restorative. Dent.*, 25, 2005, s. 543-549.
31. **Vercellotti, T., Podesta, A.:** Orthodontic microsurgery: a new surgically guided technique for dental movement. *Int. J. Periodontics. Restorative. Dent.*, 27, 2007, s. 325-331.
32. **Wallace, S. S., Mazor, Z., Froum, S. J., Cho, S. C., Tarnow, D. P.:** Schneiderian membrane perforation rate during sinus elevation using piezosurgery: clinical results of 100 consecutive cases. *Int. J. Periodontics. Restorative. Dent.*, 27, 2007, s. 413-419.
33. **Walsh, L. J.:** Piezosurgery: an increasing role in dental hard tissue surgery. *Austral. Dent. Pract.*, 9, 2007, s. 52-56.


MDDr. et MUDr. Jiří Šedý, Ph.D.

Výzkumný ústav stomatologický 1. LF UK a VFN

Karlovo nám. 32

121 11 Praha 2

e-mail: jirisedy@hotmail.com



OBRAZOVÝ ATLAS CHOROBNÝCH STAVŮ

Diferenciální diagnostika

Eva Topinková

Tato publikace představuje v naší odborné lékařské literatuře ojedinělý projekt. V souboru více než 200 barevných fotografií jsou představeny patologické fyzikální nálezy běžných onemocnění, s nimiž se setkávají v každodenní praxi praktičtí lékaři, všeobecní internisté a lékaři řady dalších interních a chirurgických oborů. Každý patologický nález je uveden několika otázkami zaměřenými na popis zobrazených nálezů a jejich diferenciální diagnózu, které jsou následně zodpovězeny v textu za příslušným obrázkem.

Cílem publikace je „renesance“ a kultivace klinického fyzikálního vyšetření, která učí lékaře „vidět“ a precizně popsat charakter patologických změn. Jen tak může lékař správně posoudit přítomnost a klinickou významnost těchto nálezů pro širší diferenciální diagnostiku a stanovit správnou diagnózu. Publikace tak umožní zajímavou interaktivní formou prohloubit znalos-

ti a zlepšit dovednosti lékaře. Lze očekávat, že se stane vhodným doplněním tradičních textových učebních pomůcek.

Kniha je určena především lékařům primární péče a interních oborů. Jako studijní materiál ji lze doporučit všem lékařům v předatestační přípravě, ale i studentům lékařství a bakalářských a magisterských programů.

Vydalo nakladatelství Grada Publishing a.s. v roce 2006, B5, pevná vazba, 348 stran, cena 549,-Kč, 839,-Sk, ISBN 80-247-1670-4, kat. číslo 3009

Objednávky zasílejte e-mailem nebo poštou: Nakladatelské a tiskové středisko ČLS JEP, Sokolská 31, 120 26 Praha 2, fax: 224 266 226, e-mail: nts@cls.cz. Na objednávce laskavě uveďte i jméno časopisu, v němž jste se o knize dozvěděli