

Ektodermální dysplazie – souvislosti a implantace

Prachár P., Bartáková S., Černochová P., Kuklová J., Vaněk J.

Stomatologická klinika LF MU a FN u sv. Anny, Brno

Věnováno prim. MUDr. Lubomíru Freyburgovi, CSc., k jeho životnímu jubileu.

SOUHRN

Ektodermální dysplazie je onemocnění se silnou dědičnou zátěží. Toto onemocnění má širokou škálu podtypů s více či méně vyjádřenými příznaky. Velmi důležitá je diagnostika a s tím spojené chybění zubů. Nedostatky dentice jsou patrné již v dočasném chrupu. Ve stálé dentici jsou hypodoncie výrazně vyjádřeny až k anodonciím.

Důležitou součástí je také nedostatečná kostní hmota. Zde se uplatňuje interdisciplinární spolupráce stomatologických odborností.

V konečné fázi lze v terapii také využít dentální implantologii, a to od pedostomatologie, přes ortodontii až po finální protetickou sanaci.

Snahou autorů je přiblížit léčbu ektodermální dysplazie spolu s individuálním přístupem k pacientům a využívání implantací rovněž ve věkové kategorii mladiství a děti.

Klíčová slova: ektodermální dysplazie - dědičná zátěž - podtyp - hypodoncie - anodoncie - implantace - interdisciplinární spolupráce - mladiství - děti

SUMMARY

Prachár P., Bartáková S., Černochová P., Kuklová J., Vaněk J.: Ectodermal Dysplasia – Connections and Implantation

Ectodermal dysplasia is a disease of strong familial disposition. There is a broad scale of subtypes with more or less expressed signs. The diagnostics is of high significance as well as the associated missing teeth. The shortage in dentition becomes apparent already in the primary teeth. In the permanent dentition hypodontia is significantly expressed and there are even cases anodontia.

An insufficient bone matter is an important part of the problem. An interdisciplinary collaboration of several stomatology professions takes a part in the solution.

In the final phase of therapy dental implantology can be used, specifically pedostomatology to orthodontia up to final prosthetic sanitation.

The authors provided an outline of the therapy of ectodermal dysplasia together with the individual approach to patients and implication of implants in the age category of youth and adolescents.

Key words: ectodermal dysplasia – hereditary disposition - subtype - hypodontia - anodontia – implantation – interdisciplinary collaboration - adolescents - children

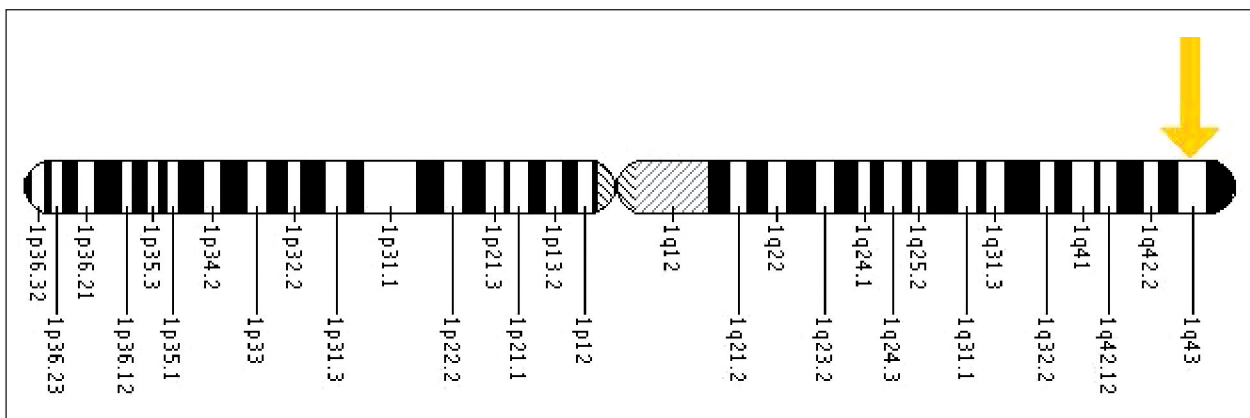
Čes. Stomat., roč. 109, 2009, č. 6, s. 106–111.

ÚVOD

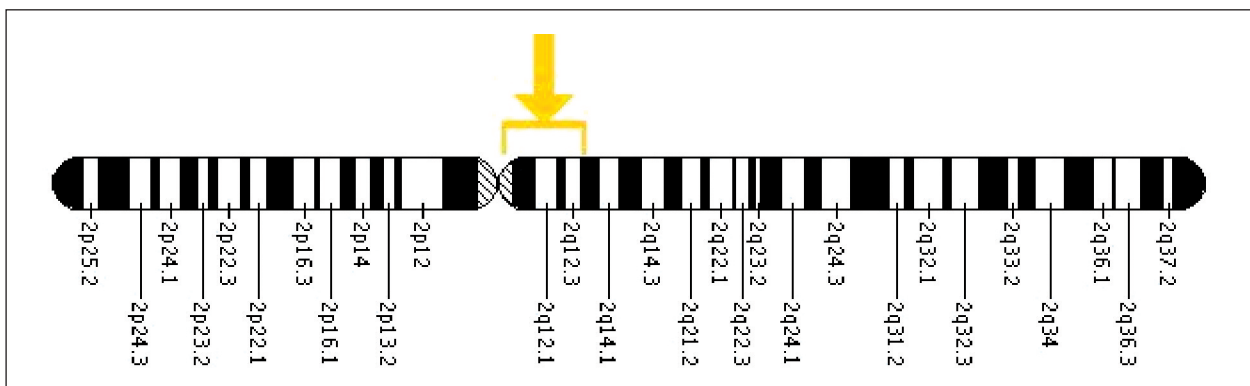
Definicí je : dysplasia ectodermalis hereditaria syndrom Christův – Siemensův – Tourainův
anhidrosis hypotrichotica syndroma Jaquet

Ektodermální dysplazie je onemocnění populace geneticky silně postihující. Existuje ektodermální dysplazie společně s mnoha dalšími příznaky či

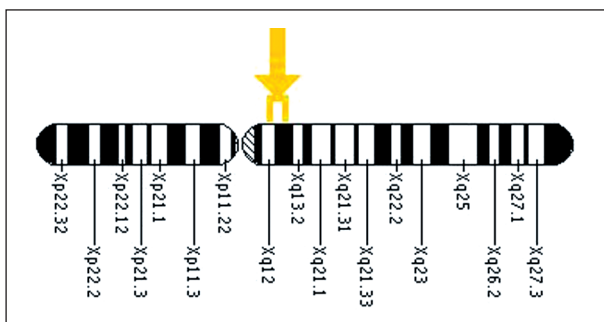
přidruženými onemocněními [1, 6, 7]. Uvádí se přibližně 150 podtypů s různě vyjádřenými příznaky. Statisticky není toto onemocnění výrazněji prozkoumáno, ale předpokládaný poměr postižených lidí je 1 ku 17 000. Odpovědné geny za toto onemocnění jsou EDA (ectodysplasin A) – umístění na chromozomu X v pozici mezi 12 a 13.1, EDAR (ectodysplasin receptor) – umístění na chromozomu 2 v pozici mezi 11 a 13 a EDARADD (asociovaná doména smrti) – umístění na chromozomu 1 v pozici 43 (obr. 1, obr. 2, obr. 3).



Obr. 1. Umístění genu EDA na X chromozomu.



Obr. 2. Umístění genu EDAR na 2. chromozomu.



Obr. 3. Umístění genu EDARADD na 1. chromozomu.

Hypohidrotické ektodermální dysplazie mají několik různých forem dědičnosti. Většina případů je způsobená mutací v genu EDA, který se dědí v X-vázané recesivní formě. U žen musí být přítomny mutace v obou kopiích genu, aby způsobily poruchu. Muži jsou ovlivněni X-vázaným recesivním onemocněním mnohem častěji než ženy. Charakteristická X-vázaná dědičnost znamená, že otcové nemohou přenést X-vázané znaky na své syny. Méně často, jsou hypohidrotické ektodermální dysplazie výsledkem mutací v genu EDAR nebo EDARADD. EDAR mutace mohou mít autosomálně dominantní nebo autosomálně recesivní model dědičnosti. EDARADD mutace mají autosomálně recesivní model dědičnosti. Platí, že asi v 95 % se

jedná o onemocnění vázané na X-chromozom. Zbytek odpovídá EDAR a EDARADD mutacím.

K popisu onemocnění patří: anhidróza, hypotrichóza, anodoncie, hypodoncie, pseudoprogenie; dále sedlovitý nos, vystouplé čelo, tlusté rty, málo vyvinuté řasy a obočí. K dalším příznakům patří anomálie pigmentace: periferní bledost obličeje, tmavě zabarvená kůže kolem očí, hypoplazie tukových žláz, častý ekzém; někdy i výtok z nosu – ozéna. Dále hypoplazie potních žláz, vedoucí ke špatné snášenlivosti vyšší okolní teploty. Poškození nebo ztráta sluchu a zraku; časté infekce způsobené imunitním systémem; nepřítomnost nebo malformace některých prstů na rukou nebo nohou. Bývá přítomen i rozštěp rtu nebo patra. Při tomto onemocnění je pozorována citlivost na světlo, dýchací obtíže a nedostatečný vývoj prsů. Fyzický i duševní vývoj je normální a je zde vyjádřený výrazný androtropismus [4, 5, 8, 9, 10].

Onemocnění bývá již vyjádřeno v dočasné dentici chyběním několika zubů. Toto zjištění by mělo vést k důkladnější analýze a diagnostice hypodoncií především ve stálé dentici. Zde je totiž, bohužel, hypodoncie mnohem více numericky vyjádřená. K tomu se jedná v mnoha případech o impaktované pilíře. Velmi často jde o retence a anomální uložení [2, 3, 4, 5]. Podle statistik se uvádí, že až v 63,5 % případů bývá numericky větší hypodon-

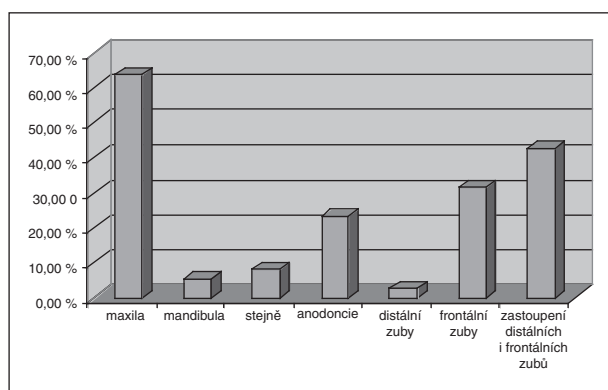
Tab. 1. Rozložení chybějící dentice podle jednotlivých parametrů.

Vyjádření hypodoncií	Dentice větší v HČ	Dentice větší v DČ	Stejný počet zubů	Anodoncie	Pouze distální zuby	Pouze meziální zuby	Mediální distální zuby
	63,5	5,4	8,1	23,1	2,7	31,5	42,5

cie v dolní čelisti, což odpovídá minimu zubů k protetické sanaci. V horní čelisti bývá větší hypodoncie pouze v 5,4 % uváděných případů; stejný počet chybějících zubů v horní i dolní čelisti bývá statisticky v 8,1 %. Co je však podstatné - bezzubé čelisti, typické anodoncie, bývají v 23,1 % (tab. 1, graf 1) [4].

Ohledně dědičnosti hypodoncie je nutné konstatovat, že představuje genetickou zátěž a že v rodokmenu nacházíme stále se vyskytující onemocnění bez jeho ztráty v genealogickém kmeni.

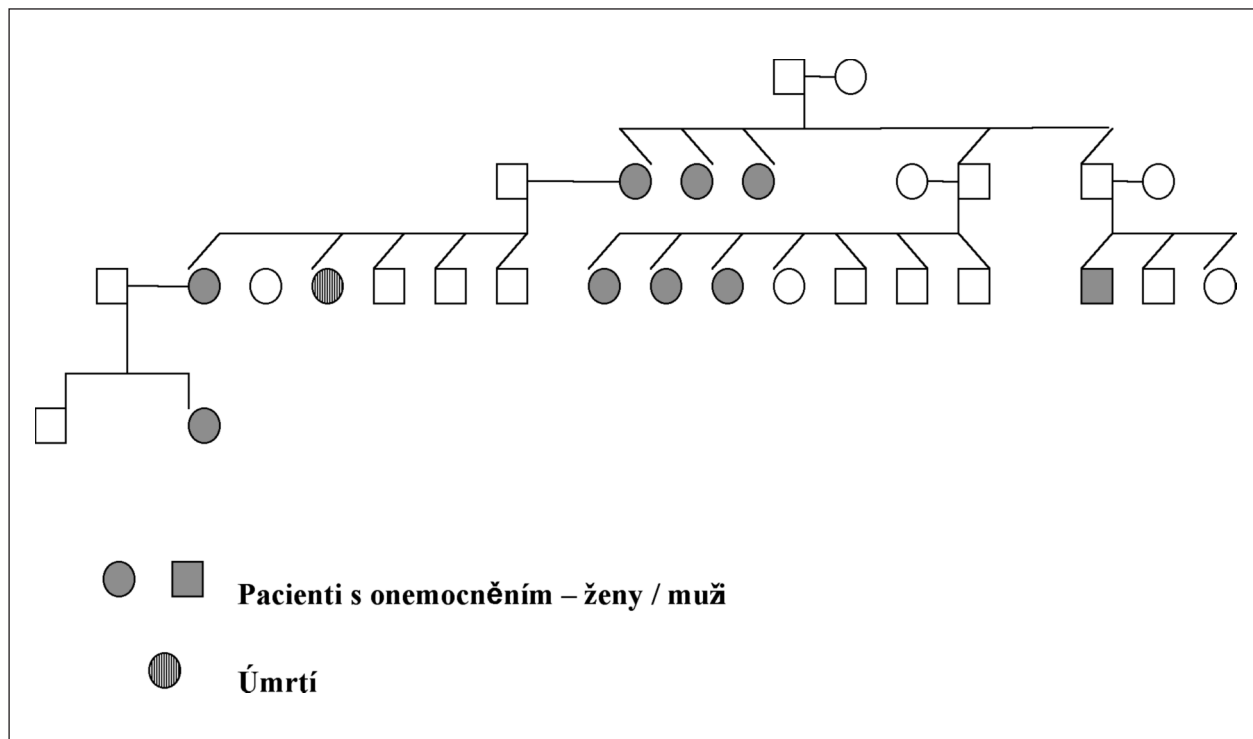
To znamená, že toto onemocnění se stále v dané rodině vyskytuje. Příkladem je genealogický kmen 3 generací ukázkové rodiny (obr. 4) [4]. U heterozygotních žen chybí na různých úsecích kůže potní žlázy (lyonizace). V důsledku lyonizace fenotypová variabilita ženských MZ dvojčat s genotypem XAXa; u mužů je postižení větší – porucha dentice, hypertermie, těžší průběh infekcí - mužská MZ dvojčata: XaY (obě postižená) nebo XAY (obě zdravá) (tab. 1, graf 1, obr. 5).



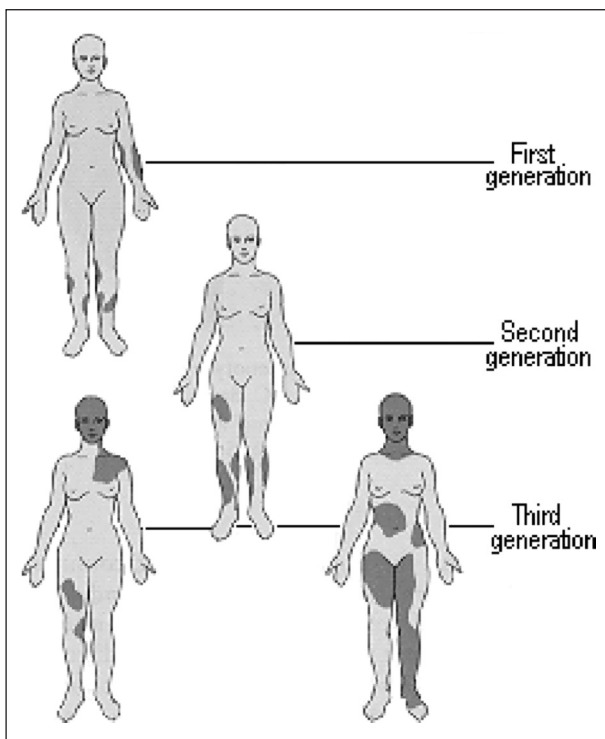
Graf 1. Procentuální zastoupení postižení dentice – odpovídá tabulce 1.

DIAGNOSTIKA Z POHLEDU STOMATOLOGIE

U onemocnění ektodermální dysplazie je nejdůležitější primární záchyt. Pacient by měl být diagnostikován již v dočasné dentici. Zde by se mělo zohlednit, že jakékoliv hypodoncie, vyjádřené v dočasné dentici, musejí být zkontrolovány společně s již vytvořenými zárodky stálých zubů. Velmi často zde platí, že hypodoncie jsou vyjádřeny ještě markantněji ve stálé dentici. Odpovídá to sumárnímu snímku ortopantomogramu a jeho kvalifikovanému vyhodnocení. Další možností je využití CT diagnostiky především v trojrozměrné dimenzi. Platí, že ve stálé dentici je u ekto-

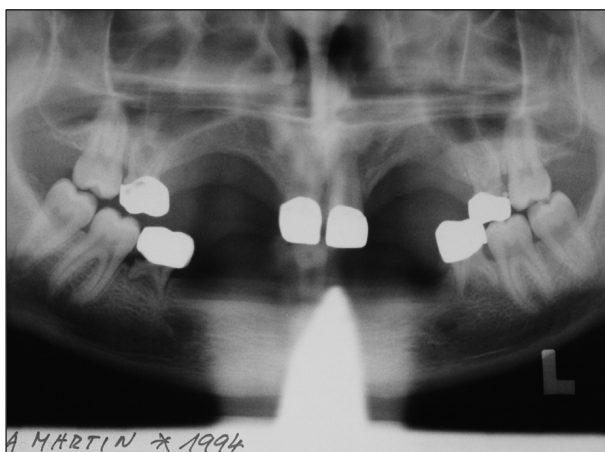


Obr. 4. Příklad genealogie jedné rodiny.



Obr. 5. Fenotypová variabilita v důsledku lyonizace.

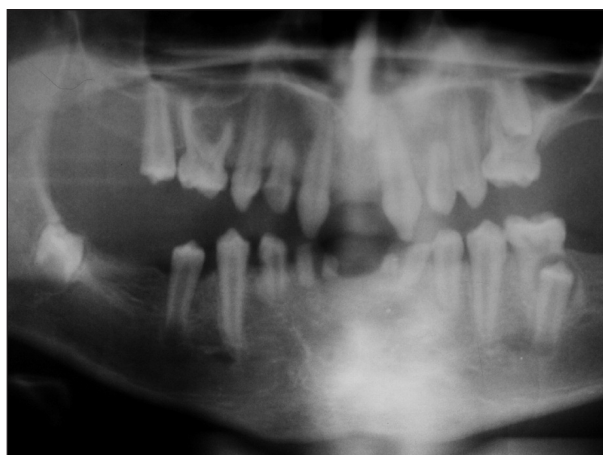dermální dysplazie často přítomná ektopie zubů. A proto se zde vyplatí 3D zobrazení uložení zubů také ve spojitosti a v návaznosti ortodontické terapie (obr. 6).



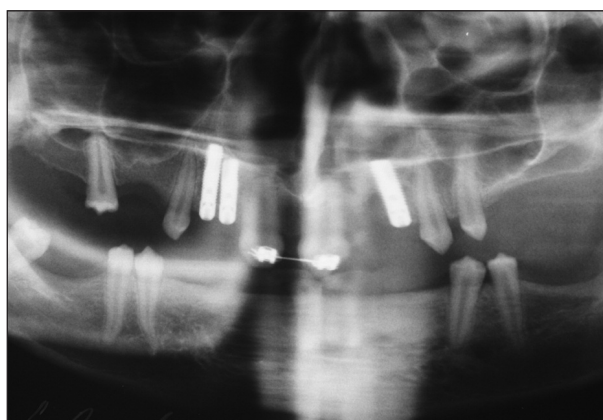
Obr. 6. 14letý pacient připravený k implantaci při využití včasné diagnostiky a perzistence dočasných zubů.

MOŽNOSTI PŘÍSTUPU K ONEMOCNĚNÍ

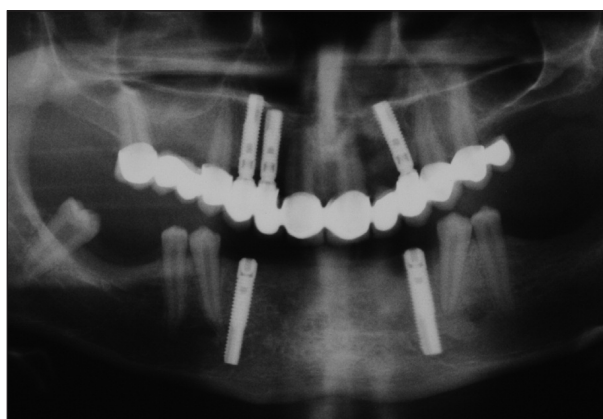
Jedním z přístupů je včasná ortodontická korekce postavení zbytkového chrupu, včetně posunu – mezializaci a distalizaci zubů. Tímto korektivním posunem se nejen zuby dostanou do předem požadovaného protetického postavení, ale především se umožní vytvoření kosti v podobné



Obr. 7. Smíšený chrup a včasná ortodontická terapie.



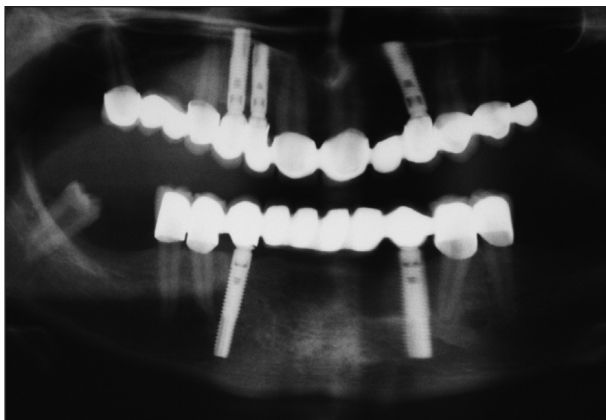
Obr. 8. Stav po ortodontické korekci a implantaci v horní čelisti.



Obr. 9. Stav z obrázků 7 a 8 po zhotovení fixní práce v horní čelisti a implantaci v dolní čelisti.

šíří zuby posouvaného – tzv. pseudoaugmentace. Do takto připraveného místa se zub implantuje co možná nejdříve pro zamezení ztráty kosti (obr.7 – obr. 10).

Dalším přístupem je korekce impaktovaných zubů do stanovené pozice. Jedná se o postup, kdy často není využitelná veškerá dentice. Některé zuby jsou resorbovány, a tím jsou z pohledu orto-



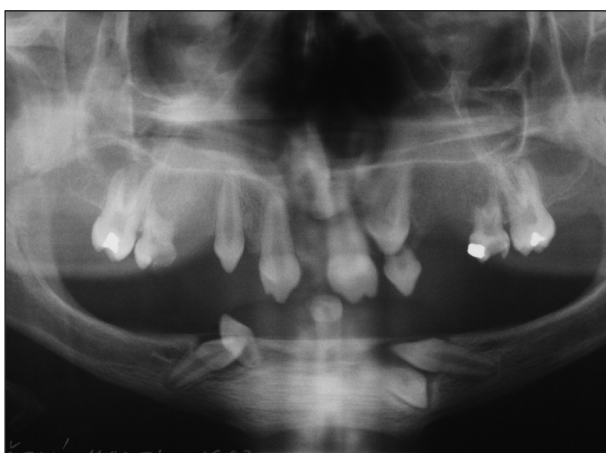Obr. 10. Stav z obrázků 7, 8 a 9 po 2 letech od implantace.

doncie i protetiky nevyužitelné. V případě mnohočetných semiretinovaných a retinovaných zubů je nutné mít pilíře, které budou sloužit jako kotvící prvky pro posun zubů. Zde se uplatňují dentální i nedentální implantáty. Z nedentálních implantátů to jsou kotevní implantáty, které mohou

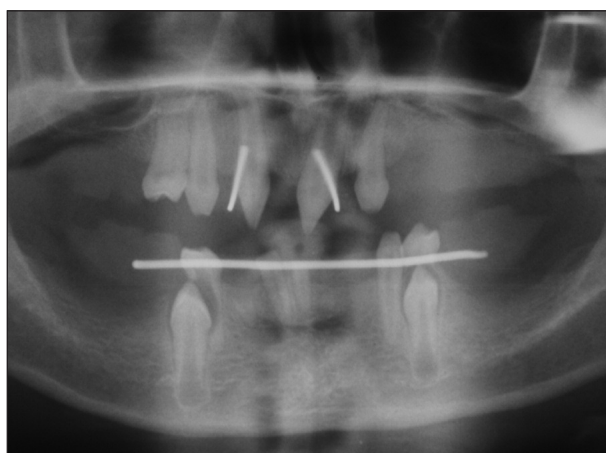
pomoci k posunu zubů v daném směru. Dentální implantáty bývají používány nejen pro kotvení a posun pilířů, ale jsou po ortodontické korekci také využitelné k definitivnímu protetickému ošetření (obr. 11, obr. 12).

Jeden z přístupů k onemocnění využívá včasné diagnostiky a udržení stálých zubů v místech fyziologicky daných. K tomu ještě napomáhá co možná nejdelší udržení perzistujících dočasných zubů. Ty umožňují svým setrváním dostatečnou sílu alveolu. A ta je jednou z podmínek zavedení dentálních implantátů, které v mnoha případech nemají pro inzerci dostatečnou kostní hmotu. Také možnosti augmentace u ektodermální dysplazie jsou minimální. Jednou z otázek je věkové rozmezí vhodnosti implantace. Vzhledem k onemocnění je snaha o co nejdřívejší zavedení dentálních implantátů. Věková hranice se výrazně snižuje oproti klasickému schématu zavádění implantátů po ukončení růstu. Nebývá výjimkou, že implantáty jsou zaváděny pod hranici 15., resp. 14. roku věku pacientů (obr. 6).

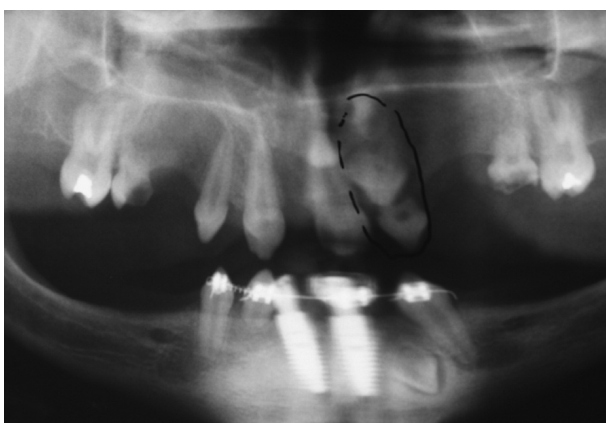Další z možností je využití stávajících pilířů,



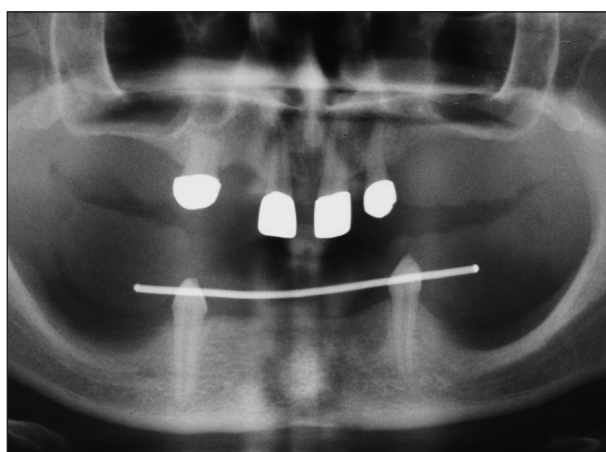
Obr. 11. Stav s impaktovanými zuby.



Obr. 13. Stav před definitivním prořezáním špičáků v dolní čelisti.



Obr. 12. Stav po ortodontické patefakci a úpravě do ideálního postavení. Retence v dolní čelisti nebude možná pro patefakci. Semiretence v horní čelisti bude využita ke stažení do ústní dutiny.



Obr. 14. Stav po ošetření protetickými snímatelnými náhradami.

velmi často ortodonticky upravených do protetické náhrady. Zde jsou možnosti ošetření závislé na počtu a postavení pilířů. Ošetření může být od fixních prací až po snímatelné náhrady. V takovém případě se jedná o ošetření, kdy, vzhledem k pozdnímu řešení, je výrazně atrofický alveol. Tehdy je možné pouze protetické konzervativní ošetření (obr. 13, obr. 14).


ZÁVĚR

Ektodermální dysplazie je dědičné onemocnění, které s sebou nese významnou rodinnou zátěž. Možnosti ovlivnění sanace defektního chrupu jsou dány počtem zbylých pilířů. Velmi důležitou podmínkou správného ošetření je včasná diagnostika hypodontií, které jsou s tímto onemocněním spjaty. Věková hranice se proto posouvá k mladistvým z důvodu udržení síly alveolu za pomoci perzistence dočasných zubů. Další důležitou charakteristikou je ovlivnění terapie pomocí ortodontické korekce, která má zde zásadní význam. Umožňuje nejen zařazení zubů do zubní řady, ale i posun meziálními či distálními směrem, včetně pseudoaugmentace.

LITERATURA

1. **Andlaw, R. J., Rock, W. P.:** A manual of paedodontics. Churchill Livingstone, 1993.
2. **Černochová, P., Kaňovská, K., Krupa, P.:** Aplikace výpočetní tomografie (CT) a multiplanární rekonstrukce (MPR) v případech retinovaných zubů. Čes. Stomat., 102, 2002, 3, s. 99-106.
3. **Černochová P.:** Diagnostika retinovaných zubů. GRADA Publishing, a.s., 1. vydání. Praha, 2006, 192 s., ISBN 80-247-1269-5.
4. **Flinn S. B.:** Clinical paedodontics. Philadelphia, London and Toronto, 1973.
5. **Komínek, J., Rozkocová, E., Semján, M.:** Dětská stomatologie. Praha, Avicenum, 1988.
6. **Prachár, P., Vaněk, J.:** Tooth defects treated by dental implants in adolescents. Skripta Medica, 76, 2003, 1 s. 5-8.
7. **Prachár, P.:** Hypodontie řešená dentálními implantáty Ankylos. StomaTeam, 3, 2003, 4, s. 25.
8. **Prachár, P., Bartáková, S., Černochová, P., Vaněk, J.:** Ektodermální dysplazie a dentální implantologie. Biomedicínské postupy. Zborník referátov, Košice, 2008, s. 221-227, ISBN 978-80-89361-28-1.
9. **Scully, C., Velbury, R.:** Color atlas of oral diseases in children and adolescents. London, Wolfe Publishing, 1994.
10. **Welbury, R. R.:** Paediatric dentistry. Oxford University Press, 1997.

*MUDr. Patrik Prachár, Ph.D.
Stomatologická klinika LF MU
a FN u sv. Anny
Pekařská 53
659 14 Brno*



PREVENTIVNÍ MEDICÍNA

Tomáš Fait, Michal Vrablík, Richard Češka a kolektiv

Publikace pojednává o preventivní medicíně, která je sice moderním oborem, ale prevencí se zabývali již lékaři před mnoha tisíci lety. V knize je zdůrazněna role praktického lékaře, který může být klíčovým zprostředkovatelem masově individualizované prevence a podpory zdraví. Je k tomu předurčen svými vědomostmi, znalostí pacienta a jeho rodiny, znalostí anamnézy a prostředí, ve kterém žije a pracuje, a schopností posoudit hodnoty a preference pacienta. Totéž platí i pro praktického lékaře pediatra. Publikace přináší přehled současných programů primární a sekundární prevence v jednotlivých oborech, např. gynekologii, obezitologii, diabetologii, onkologii, ortopedii, psychiatrii a v mnoha dalších oblastech.

Vydalo nakladatelství Maxdorf v roce 2008, 552 str., cena 695 Kč, formát B5, váz., edice Jessenius, ISBN: 978-80-7345-160-8.

Objednávky můžete posílat na adresu: Nakladatelské a tiskové středisko ČLS JEP, Sokolská 31, 120 26 Praha 2, fax: 224 266 226, e-mail: nts@cls.cz. Na objednávce laskavě uveďte i jméno časopisu, v němž jste se o knize dozvěděli.