

# Orální lichen planus – současné poznatky

*Dřížhal I., Paulusová V.*

Stomatologická klinika LF UK a FN, Hradec Králové

*Práce je věnována k životnímu jubileu doc. MUDr. Radovana Slezáka, CSc.*

## Souhrn

Orální lichen planus (OLP) patří spolu s recidivujícími aftami k nejčastějším onemocněním ústní sliznice. Epidemiologické studie prokazují výskyt OLP u 1-2 % dospělých obyvatel. Onemocnění je věnováno mnoho odborných sdělení, přesto zůstává etiologie onemocnění neobjasněna. Podařil se částečný průlom v pochopení patogenese. Změny postihující oblast bazální membrány se vysvětlují apoptózou keratinocytů, která vzniká působením CD8+T-lymfocytů (buněk zabíječů). Tyto buňky jsou aktivovány TNF $\alpha$  (tumor necrosis factor). Odumřelé keratinocyty narušují pevnost bazální membrány, která se rozrušuje (štěpí). Do procesu rozrušování bazální membrány se zapojuje matrixová metaloproteináza 9 (MMP 9). Získané poznatky zatím nelze využít terapeuticky, protože není znám etiologický spouštěcí mechanismus celého patogenetického procesu.

**Klíčová slova:** orální lichen planus (OLP) - patogenese OLP - histologický obraz

## Dřížhal I., Paulusová V.: Oral Lichen Planus – Present Knowledge

**Summary:** Oral lichen planus (OLP) and recurrent aphtous stomatitis are the most frequent diseases of oral mucosa. Epidemiologic studies are demonstrating the frequency of 1-2 % in adult population. OLP is very frequently discussed in scientific literature. However, the etiology remains still unclear. Pathogenetic processes of OLP are partly elucidated. Changes involving the region of basal membrane are suggested to be the result of the apoptosis of keratinocytes. Apoptosis of keratinocytes is caused by CD8+Tlymphocytes. These cells are activated by TNF $\alpha$ . After the death of keratinocytes the stability of the basal membrane is changed, the basal membrane is splitted (teared). MMP 9 is involved in enhacing the process. Actually it is impossible to explore this knowledge in the treatment of OLP because the initial factor of the pathogenetic process is unknown.

**Key words:** Oral lichen planus (OLP) - pathogenesis OLP - histological findings

*Čes. Stomat., roč. 108, 2008, č. 2, s. 35–38.*

## ÚVOD

Orální lichen planus (OLP) a recidivující afty jsou nejčastějšími chorobami ústní sliznice. OLP je onemocnění časté, postihuje 1–2 % obyvatelstva [3]. Etiologie doposud není objasněna. K jistému pokroku však došlo v otázce patogenese choroby.

## KLINICKÝ OBRAZ

Je popsáno 6 typů klinického obrazu OLP [2]. Vedle této starší klasifikace se také používá i jednodušší dělení na 3 skupiny [9]:

1. retikulární – sdružuje formu striátovou, papulózní, plakovitou,
2. atrofickou neboli erytematózní,
3. erozivní – zahrnující též formu bulózní.

Lichenové léze se mění ve svém vzhledu i době trvání. Tato proměnlivost se prokazuje v měsících i letech [6].

OLP je často diagnostikován u pacientů s jinou celkovou chorobou, jako je diabetes mellitus, hypertenze, anémie, nemoci bílé krevní složky, jaterní onemocnění [6, 9, 8]. Zajímavé poznání učinil Eisen [9] (zatím jediný), který nenašel rozdíl mezi výskytem uvedených onemocnění u OLP a kontrolním vzorkem běžné populace. Autoři, kteří sledovali výskyt hepatitidy C u OLP, došli k rozdílným závěrům. Sledování provedená v jižních zemích (Itálie, Španělsko, Japonsko) našla závislost výskytu mezi oběma chorobami [5, 17, 20]. V severně položených státech (Dánsko, Anglie, Německo, Česká republika) se závislost neprokázala [13, 17, 20].

Pohled na OLP jako prekancerózu není zatím zcela jasný. I v recentních publikacích najdeme ná-

zory, že proces je benigní [8, 26, 30]. Objevují se ale také práce demonstrující vývoj dlaždicobuněčného karcinomu na podkladě dlouhodobých lézí u atrofické nebo ulcerózní formy OLP. Frekvence dlaždicobuněčného karcinomu vzniklého na podkladě OLP se udává v rozmezí 0,8-3,7 %. V populaci je výskyt orálního dlaždicobuněčného karcinomu 0,005 % [9, 14, 21].

### Etiologické aspekty OLP

Obviňovány jsou [9, 19, 27, 28]:

1. Léky
2. Onemocnění jater
3. Autoimunita
4. Reakce štěpu proti hostiteli (graft versus host disease)
5. Dentální materiály
6. Stres
7. Idiopatické (neznámé) vlivy

Na základě klinických zkušeností z vlastního pracoviště jsou autoři článku nejvíce nakloněni stresové příčině. Podobný názor se objevuje i u jiných autorů [4, 15]. Předpoklad autoimunity by mohl podpořit léčebný efekt kortikoidů. I další obviňované faktory se nevyskytují u všech nemocných. Mohou mít ale určitý společný spouštěcí mechanismus, který doposud neznáme.

### Patogeneze OLP

V poznání patogeneze došlo v posledních letech k výraznému posunu. Objasnily se procesy probíhající v místě postižené ústní sliznice. Podnět k rozvoji patologických dějů u „geneticky predisponovaných“ jedinců dají buď vnitřní nebo zevní podněty [10, 11, 23]. Uvádějí se dva mechanismy patologického procesu: specifický a nespecifický. Zřejmě se oba způsoby kombinují.

Základní proces je spojen s nahloučením T-lymfocytů, žírných buněk a zvýšením exprese intercelulární adhezivní molekuly 1 (ICAM-1) a hlavního histokompatibilního komplexu II. třídy (MHC II<sup>nd</sup> class) [16, 18]. Není znám podnět, který vyvolá přeměnu T-lymfocytů na CD8<sup>+</sup> T-lymfocyt (cytotoxický lymfocyt) napadající keratinocyty a působící jejich úmrtí. Podrobně tento mechanismus usmrcení keratinocytů není zcela objasněn, ale jistou roli hraje TNF. Sugerman a spol. [26, 27] potvrdili jeho zvýšenou hladinu v krevním séru u pacientů s OLP.

Uvedený imunologický proces může probíhat jako: a) antigen specifický mechanismus,

b) nespecifický mechanismus

a) Antigen **specifický** mechanismus může zahrnovat antigen přítomný na bazálních keratinocytech a současně nález cytotoxických CD8<sup>(+)</sup> T-lymfocytů schopných zabít takto označené keratinocyty (uvolněný TNF je zřejmě výkonným faktorem).

b) **nespecifický** mechanismus charakterizuje ná-

lez žírných buněk podléhajících degranulaci a aktivaci matrixové metaloproteinázy (MMPs). Relativně vyšší nález matrix metaloproteináz (zvláště MMP 9) [26, 27] zřejmě vede k disrupci bazální membrány umožňující průnik T-lymfocytů do epitelu vyvolávajících apoptózu keratinocytů [27]. Oba tyto mechanismy mohou probíhat současně, prolínat se [27].

Proběhlý imunitou indukovaný zánět má odezvu v histologickém obraze. Nachází se vakuolární degenerace (liquefakce) bazálních buněk epitelu. Denzní pásovité kulatobuněčný infiltrát v oblasti bazální membrány, akantóza epitelu, lokalizovaná hyperorto a parakeratóza a eozinofilní amorfní hmota v bazální membráně [12]. Degenerativně změněné a případně apoptotické keratinocyty se objevují jako Civattova tělíska v nižších partiích epitelu. Vedle těchto změn se zjišťují v oblasti bazální membrány a podslizničního vaziva v imunofluorescenčním mikroskopu cytoidní tělíska, ve kterých lze demonstrovat přítomnost imunoglobulinu IgM, někdy IgG, IgA nebo komplementu. Tato skutečnost indikuje provedení přímé imunofluorescence u případů, kde stanovení diagnózy není možné z histologického vyšetření [12]. Lamina propria mucosae obsahuje hustý infiltrát s množstvím Langerhansových buněk. Infiltrát je velmi intimně umístěn v místě bazální membrány, kterou odděluje od epitelu [12].

Hojně se diskutuje o spouštěcích mechanismech pro výše popsané patogenetické procesy. Uvažuje se o možném vlivu potravy, alkoholu, kouření, dentálního plaku a špatné ústní hygieny. Žádný z nich ale nebyl definitivně potvrzen [12, 24]. V jiném světle se ukazuje možnost virové etiologie v souvislosti s prokázanou souvislostí OLP a chronickou hepatitidou. Tento vztah se prokázal v Japonsku, Španělsku a Itálii [5, 13, 20]. Hepatitida C byla u OLP ve 20 % ve Španělsku, v jižní Itálii ve 27 %, v Japonsku v 60 %. Virus hepatitidy C se ale nikdy neprokázal v lézích u OLP, ani se neukázalo zlepšení při léčbě hepatitidy na stav OLP.

U několika pacientů se prokázal rodinný výskyt OLP. Postižené rodiny měly zvýšenou frekvenci výskytu HLA-B7. V jiných pracích se poukazuje na možnou souvislost s nálezem HLA-DR1 a DR10. Z těchto prací lze odvodit možnou genetickou predispozici pro OLP [31].

Jiným možným startovacím momentem mohou být dentální materiály (kovy, výplňové materiály nekovové, amalgám), které mohou vyvolat léze OLP. Podezření na tuto příčinu je však jen v případě, že nejsou přítomny kožní léze. Dříve se obviňoval i nedostatek vitamínu A, ale nepotvrdil se [7].

Jako možná příčina začátku patogenního procesu u OLP jsou podezřívány i léky. Nejčastěji se ob-

viňují: antimalarika, nesteroidní antiflogistika, diuretika, antihypertensiva, antibiotika, antimykotika, těžké kovy, antikoncepční preparáty, alopurinol [6].

## PŘÍNOS POZNATKŮ Z PATOGENEZE PRO PRAXI

Vysvětlení některých skutečností z patogeneze pomáhá pochopit některé léčebné efekty. Např. efekt Cyclosporinu A lze vysvětlit útlumem autoimunity, a tím zlepšením klinického obrazu (Cyclosporin A ovlivňuje CD4+T-lymfocyty). Obdobně působí aplikace kortikoidů. Podávání vitamínu A je neefektivní, protože nezapadá do procesu patogeneze, a navíc nebyl prokázán jeho celkový deficit [7].

Zajímavé je, že část lézí může vymizet po odstranění lokálního dráždění při dotyku sliznice s drsnou výplní nebo po jejím nahrazení jiným materiálem. Je také snaha předcházet spouštěcímu mechanismu vynecháním některých medikamentů. Do stejné kategorie patří i zařazení povinného vyšetření jaterních testů a protilátek provázejících hepatitidu B a C. V budoucnu se možná využije možnosti tlumit tvorbu TNF, látky zodpovědné za smrt bazálních keratinocytů. Osvětlení vlivu léků, jako možných spouštěcích mechanismů, patří mezi progresivní pozitivní snahy jak předcházet vzniku OLP.

## ZÁVĚR

OLP je poměrně časté onemocnění. Etiologie choroby není dosud objasněna. V patogenezi OLP hrají významnou roli T-lymfocyty, které se hromadí v místě bazální membrány a pod vlivem vnitřních a zevních podnětů se mění na CD 4+T-lymfocyty a CD8+T-lymfocyty schopné usmrtit keratinocyty. Proces je realizován uvolněním TNF, čímž se navodí další procesy vedoucí k apoptóze keratinocytů. V celém procesu je patrné, že jde o imunologicky podmíněný děj s jistými autoimunitními rysy. Vlastní spouštěcí mechanismus destrukce není přesně znám. Z tohoto důvodu není ani známa kauzální léčba tohoto onemocnění, i když se postupně daří odhalovat procesy v tkáních, se kterými je toto onemocnění spojeno.

## LITERATURA

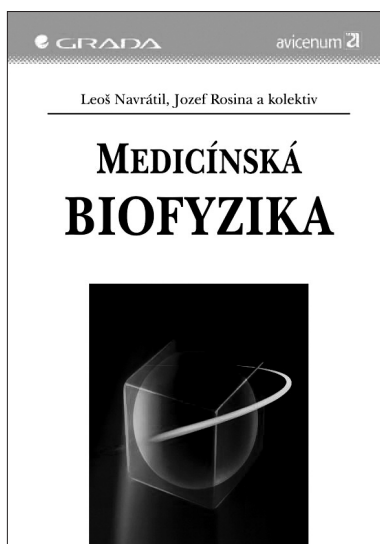
1. **Agarwal, R., Saraswat, A.:** Oral lichen planus: an update. *Drugs Today*, 38, 2002, s. 533–547.
2. **Andreasen, J. O.:** Oral lichen planus. A clinical evaluation of 115 cases. *Oral Surg Oral Med Oral Pathol*, 25, 1968, s. 31–42.

3. **Axell, T., Runquist, L.:** Oral lichen planus – a demographic study. *Comm. Dent. Oral Epidemiol.*, 15, 1987, s. 52–56.
4. **Burkhart, N. W., Burker, E. J., Burkes, E. J., Wolfe, L.:** Assessing the characteristics of patients with oral lichen planus. *JADA*, 127, 1996, s. 648–662.
5. **Carrozo, M., Francia Di Celle, P., Gandolfo, S. et al.:** Increased frequency of HLA-DR 6 allele in Italian patients with hepatitis C virus – associated oral lichen planus. *Br. J. Dermatol.*, 144, 2001, s. 803–808.
6. **Dissemond, J.:** Oral lichen planus: An overview. *J. Dermatol. Treat.*, 15, 2004, s. 136–140.
7. **Dřížhal, I., Dítě, P.:** Hladina vit. A u lichen planus a leukoplakii. *Čs. Dermatol.*, 47, 1972, s. 74–76.
8. **Eisenberg, F.:** Oral lichen planus: a benign lesion. *J. Oral. Maxillofacial. Surg.*, 58, 2000, s. 1278–1285.
9. **Eisen, D.:** The clinical features, malignant potential, and systemic associations of oral lichen planus. A study of 723 patients. *J. Am. Acad. Dermatol.*, 46, 2002, s. 207–214.
10. **Eversole, L. R.:** Immunopathogenesis of oral lichen planus and recurrent aphthous stomatitis. *Semin Cutan Med. Surg.*, 16, 1997, s. 284–294.
11. **Femiano, F., Cozzalino, F., Gaeta, G. M., De Luca P., Perffetto, B., Baroni, A.:** Recent advances on the pathogenesis of oral lichen planus (OLP): the adhesions molecules. *Minerva Stomatol*, 48, 1999, s. 151–159.
12. **Firth, N. A., Rich, A. M., Radden, B. G., Reade, P. C.:** Assessment of the value of immunofluorescence microscopy in the diagnosis of oral mucosal lichen planus. *J. Oral Pathol Med*, 219, 1990, s. 295–197.
13. **Harden, D., Skeleton, H., Smith, K. J.:** Lichen planus associated with hepatitis C virus: no viral transcripts are found in the lichen planus, and effective therapy for hepatitis C virus does not clear lichen planus. *J. Amer. Acad. Dermatol.*, 49, 2003, s. 847–852.
14. **Chinami, W. N., Silverman, S., Lotara-Nur, N., Mayer, P., Watson, J. J.:** Oral lichen planus. Patients progression and treatment response. *JADA*, 132, 2001, s. 901–909.
15. **Ivanovski, K., Nakova, M., Warburton, G., Pesevska, S., Filipovska, A., Nares, S., Nunn, M. E., Angelova, D., Angelov, N.:** Psychological profile in oral lichen planus. *J. Clin. Periodontol*, 32, 2005, s. 1034–1040.
16. **Jungell, P., Kontinen, Y. T., Nortamo, P. et al.:** Immunoelectron microscopic study of distribution of T-cells subjects in oral lichen planus. *Scand. J. Dent. Res.*, 976, 1989, s. 361–367.
17. **Kalfus, P., Dřížhal, I., Živný, P.:** Orální lichen planus a hepatitida C. *LKS*, 16, 2006, s. 19–21.
18. **Klpi, A. M.:** Activation marker analysis of mononuclear cell infiltrates of oral lichen planus in situ. *Scand. J. Dent. Res.*, 95, 1987, s. 174–180.
19. **Kragerlund, C., Thomsen, C. E., Bardka, A., Pedersen, A. M., Nauntofte, B., Rebel, J., Torpet, J.:** Oral lichen planus and intake of drugs metabolized by polymorphic cytochrome P 450 enzymes. *Oral. Dis.*, 9, 2003, s. 177–187.
20. **Lodig, G., Porter, S. R.:** Hepatitis C virus infection and lichen planus: A short review. *Oral. Dis.*, 3, 1997, s. 77–81.
21. **Mignona, M. D., Lo Muzio, L., Lo Russo, L. et al.:** Clinical guidelines in early detection of oral squamous cell carcinoma arising in oral lichen planus: a 5 years experience. *Oral Oncol.*, 37 2001, s. 262–267.
22. **Nickoloff, B. J., Lewinsohn, D. M., Butcher, F. C.:** Enhanced binding of peripheral blood mononuclear leukocytes to gamma-interferon-treated cultured keratinocytes. *Amer. J. Dermatopathol*, 9, 1987, s. 413–418.
23. **Porter, S. R., Kirly, A., Olsen, I., Barrett, W.:** Immunologic aspects of dermal and oral lichen planus: a review. *Oral Surg Oral Med Oral Pathol Oral Radiol Endod*, 83, 1997, s. 358–366.
24. **Sand, L. P., Jalouli, J., Larson, P. A., Hirsch, J. M.:** Prevalence of Epstein-Barr virus in oral squamous carcinoma,

- oral lichen planus and normal oral mucosa. *Oral Surg Oral Med Oral Pathol Oral Radiol Endod*, 93, 2002, s. 586–592.
25. **Scully, C., Beyli, M., Fereiro, M. C., Ficarra, G., Gill, Y., Griffith, M. et al.:** Update on oral lichen planus: etiopathogenesis and management., *Crit. Rev. Oral. Biol. Med.*, 9, 1998, s. 86–122.
  26. **Silverman, S.:** Oral lichen planus: a potentially premalignant lesions, *J. Oral. Maxillofac. Surg.*, 58, 2000, s. 1286–1288.
  27. **Superman, P. B., Sabate, N. W., Xijing Zhou, Walsh, L. J., Bitvy, M.:** Oral lichen planus: Pathogenesis and treatment. *Clin. Dermatol.*, 18, 2000, s. 533–539.
  28. **Superman, P. B., Sabate, N. W., Walsh, I. J., Zhao, Z. Z., Zhou, X. J., Khan, A., Seymour, G. J., Bitvy, M.:** The pathogenesis of oral lichen planus. *Crit. Rev. Oral. Biol.*, 13, 2002, s. 350–365.
  29. **Valente, G., Pagano, M., Carrozo, M. et al.:** Sequential immunohistochemical p 53 expression on biopsies of oral lichen planus undergoing malignant evolution.. *J. Oral. Pathol. Med.*, 30, 2001, s. 135–140.
  30. **Van der Meij, E. H., Schepman, K. P., Semele, L. E., van der Wall, I.:** A review of recent literature regarding malignant transformation of oral lichen planus. *Oral Surg Oral Med Oral Pathol Oral Radiol Endod*, 88, 1999, s. 307–310.
  31. **Vente, C., Reich, K., Rumprecht, R., Neumann, C.:** Erosive mucosal lichen planus response to topical treatment with tacrolimus. *Br. J. Dermatol.*, 140, 1999, s. 338–342.
  33. **Walton, L. J., Thornhill, M. H., Farthing, P. M.:** VCAM-1 and ICAM 1 are expressed by Langerhans cells, macrophages and endothelial cells in oral lichen planus. *J. Oral. Pathol. Med.*, 23, 1994, s. 262–268.

*Práce vznikla za podpory Výzkumného záměru FN MZO 00179906.*

*Doc. MUDr. Ivo Dřížhal, CSc.  
Stomatologická klinika LF UK a FN  
Sokolská 581  
500 05 Hradec Králové  
e-mail: drizhali@volny.cz*



## MEDICÍNSKÁ BIOFYZIKA

*Leoš Navrátil, Jozef Rosina a kolektiv*

Lékařská biofyzika vznikla jako důsledek integračních tendencí ve vývoji vědeckého poznání. Jako interdisciplinární obor obsahuje prvky mnohých disciplín, na rozhraní kterých vzniká, anebo využívá jejich metodické přístupy. V systému teoretických disciplín lékařského studia zaujímá lékařská biofyzika specifické místo. Tvoří spojovací článek mezi matematikou a fyzikou na straně jedné a biologickými vědami na straně druhé. Specifikou biofyzikální analýzy je skutečnost, že objektem zkoumání jsou živé systémy a výsledky analýzy jsou použity na řešení konkrétních problémů v jednotlivých lékařských oborech za použití moderní přístrojové techniky. Lékařská biofyzika tvoří nejenom integrální součást funkčních oborů teoretické a preklinické části lékařského studia, ale i teoretický základ mnohých klinických oborů. Obrovský posun ve všech oblastech medicíny vyžaduje i po odbornících lékařské biofyziky přijímat tyto změny a předložit je v kompetenci svého oboru studentům lékařských fakult. Proto je potřeba neustále inovace učebnice lékařské biofyziky. Je logické, že si napsání takové učebnice žádá spolupráci vysoce kvalifikovaných a zkušených odborníků technického i lékařského zaměření. Jde o kooperaci velmi cennou a nenahraditelnou. Jak je zřejmé z předpokládaného kolektivu autorů, podařilo se dát dohromady právě takovou pracovní skupinu; jsou to odborníci, ovládající společnou řeč a chápující dokonale i společnou problematiku.

dicíny vyžaduje i po odbornících lékařské biofyziky přijímat tyto změny a předložit je v kompetenci svého oboru studentům lékařských fakult. Proto je potřeba neustále inovace učebnice lékařské biofyziky. Je logické, že si napsání takové učebnice žádá spolupráci vysoce kvalifikovaných a zkušených odborníků technického i lékařského zaměření. Jde o kooperaci velmi cennou a nenahraditelnou. Jak je zřejmé z předpokládaného kolektivu autorů, podařilo se dát dohromady právě takovou pracovní skupinu; jsou to odborníci, ovládající společnou řeč a chápující dokonale i společnou problematiku.

*Vydala Grada Publishing v roce 2005. ISBN 80-247-1152-4, kat. číslo 1631, 170 x 230, šitá vazba, 528 str., cena 495 Kč.*

**Objednávku můžete poslat na adresu: Nakladatelské a tiskové středisko ČLS JEP, Sokolská 31, 120 26 Praha 2, fax: 224 266 226, e-mail: nts@cls.cz**