

Atypické kotvení gingivální epitézy (Kazuistika)

Kadlec Z.

Klinika zubního lékařství LF UP a FN, Olomouc

Souhrn

Sdělení demonstruje ošetření šestnáctileté pacientky, která při dopravní nehodě utrpěla poranění sestávající se z luxace zubů 13, 12, 11, 21 a ztrátové zlomeniny processus alveolaris maxillae, dentálními implantáty, fixním můstkem a silikonovou gingivální epitézou. Byla řešena nepříznivá pozice fixtur implantátů, vedoucí k vytvoření atypické konstrukce fixního můstku a zhotovení námi navrženého speciálního retenčního zařízení gingivální epitézy.

Klíčová slova: atypické kotvení gingivální epitézy – fixní můstek – dentální implantáty

Kadlec Z.: Atypical Anchoring of Gingival Epithesis

Summary: Then paper demonstrates the treatment 16 year female patient who suffered an injury consisting of teeth 13, 12, 11 and 21 luxation and loss-making fracture of alveolar process of upper jaw by means of dental implants, fixed bridge and silicon gingival epithesis. The unfavorable position of implant fixtures leading to formation of an atypical construction of fixed bridge was solved by a special retention device of gingival epithesis the authors suggested.

Key words: atypical anchoring of gingival epithesis – fixed bridge – dental implants

Prakt. zub.Lék., roč. 56, 2008, č. 2, s. 23–26.

ÚVOD

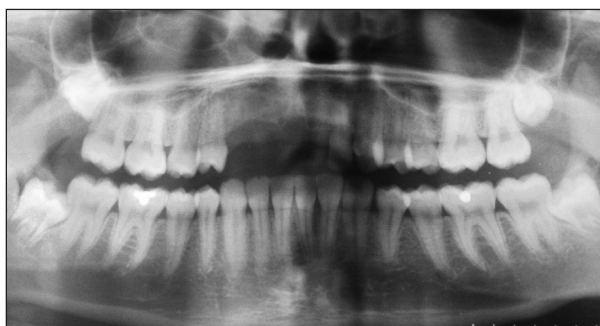Protetické ošetření ve frontálním úseku horní čelisti klade vysoké nároky na estetický výsledek. Tento problém je zdůrazněn při použití dentálních implantátů. Základem úspěchu je správné vyhledání horního řezákového bodu a vyrovnání se s problémem tzv. červené a bílé estetiky. V případě implantologické terapie spočívají příčiny těchto problémů ve tvarech krčkových partií suprakonstrukce, které neodpovídají tvaru anatomickému a způsobují vznik volných prostor mezi suprakonstrukcí a alveolárním hřebenem. Tyto prostory musí zůstat zachovány pro umožnění dokonalého čištění.

Gingivální epitéza, jakožto praktická protetická pomůcka, řeší estetické a funkční problémy pacientů po implantologické nebo parodontologické léčbě.

KAZUISTIKA

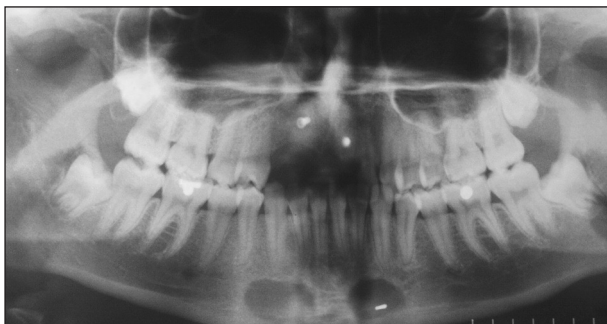Šestnáctiletá pacientka byla ve čtrnácti letech věku sražena automobilem, došlo k luxaci zubů 13, 12, 11, 21 a ztrátové fraktuře alveolárního výběžku stejného rozsahu (obr. 1). Defekt byl ošet-

řen esteticky a funkčně nevyhovující částečnou snímací náhradou. Navrhli jsme zavedení implantátů a nové protetické ošetření fixním můstkem. Vzhledem k věku pacientky jsme zhotovili RTG snímek ruky a konzultovali tento případ s ortodontistou pro zjištění, zdali je ukončen růstový spurt.



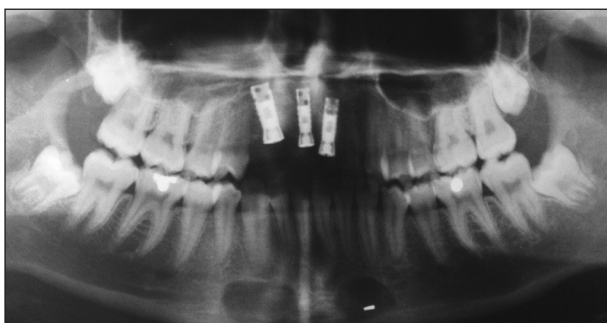Obr. 1. RTG snímek výchozího stavu.

Po vyšetření nabídky alveolární kosti byla nejprve provedena augmentace alveolu pomocí dvou autogenních kostních štěpů z oblasti bradového výběžku dolní čelisti a jejich fixace miniplatovými šroubky (obr. 2).

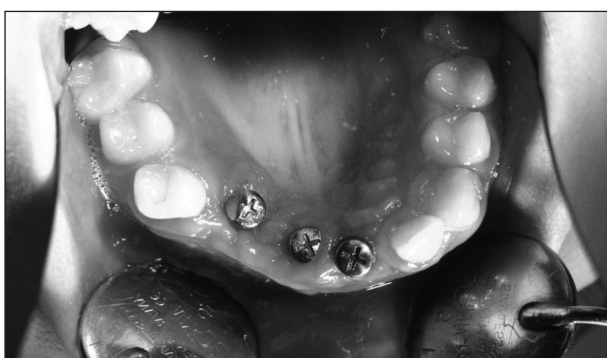

Obr. 2. RTG po augmentaci. V bradové části mandibuly jsou zřetelná odběrová místa kostních štěpů. V levém odběrovém místě byla zalomena špička kostního vrtáku. Nebyla nalezena.

Po půl roce byly zavedeny tři šroubové implantáty Timplant do oblasti 13, 11, 21. Pro částečnou resorpci kostních štěpů bylo nutno zavést implantáty na pozici 13 a 11 palatinálně od hřebenové linie (obr. 3). Po šestiměsíční osteointegraci následovalo protetické ošetření (obr. 4).



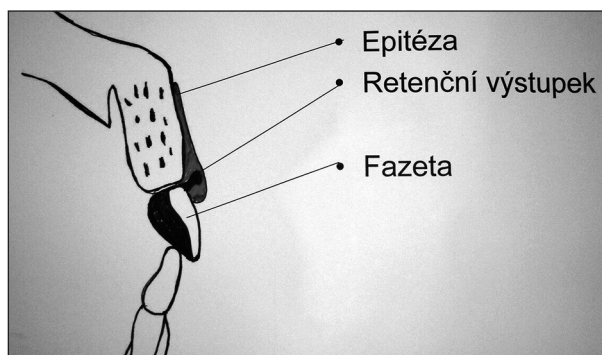
Obr. 3. RTG po implantaci. Nápadná je disparalilita os jednotlivých fixtur, která ztěžovala dosažení paralelity os budoucích pilířových konstrukcí můstku.



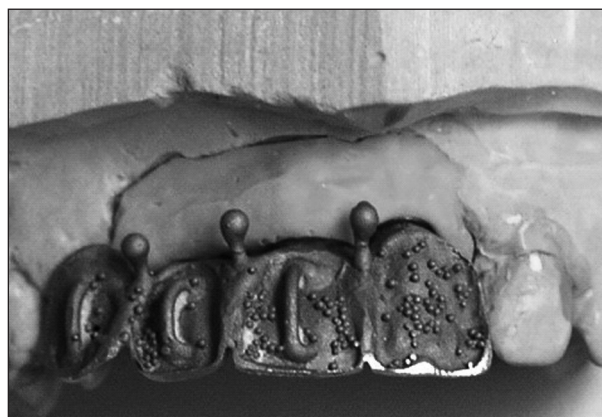Obr. 4. Stav po osteointegraci a zavedení vhojovacích válečků. Zřetelná je nevýhodná palatinální pozice implantátů reg. 13 a 11.

Byl zhotoven otisk uzavřenou otiskovací metodou, provedena registrace mezičelistních vztahů a vyhledání horního řezákového bodu skusovou šablonou. Následovalo vymodelování voskového přetvaru konstrukce fixního můstku. Bylo zřejmé,

že plánovanou gingivální epitézu nebudeme moci kotvit do mezizubních prostor, tak jak je obvyklé. Proto byla konstrukce opatřena námi navrženými kulovitými výběžky v místě interdentalních papil zubů 13 a 12, 12 a 11, 11 a 21. Tyto výběžky slouží jako patrice pro retenci epitézy, jak ukazuje schematický náčrt a fotografie detailu patric na pracovním modelu (obr. 5, obr. 6).

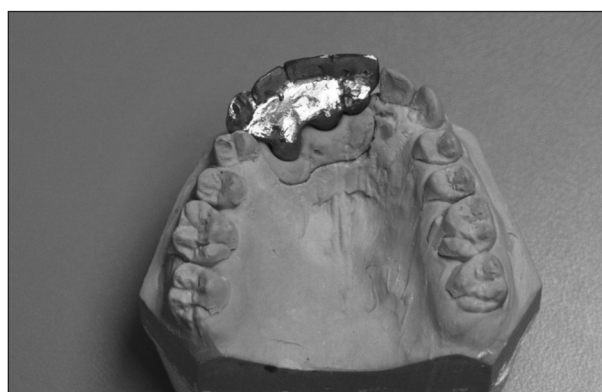


Obr. 5. Schéma retenčního mechanismu epitézy.



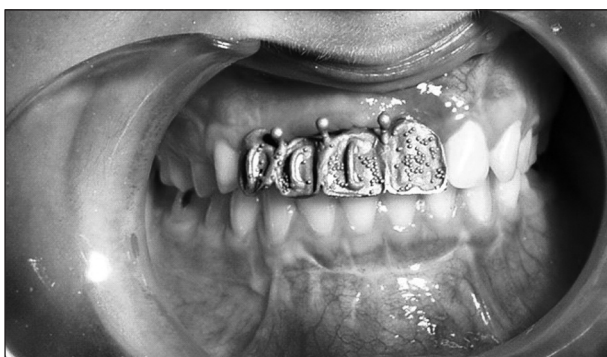Obr. 6. Detail výstupků na modelu.

Palatinální pozice implantátů, a tudíž nedostatek místa v maximální interkuspidaci, výrazně ovlivnily modelaci palatinálních ploch můstku, znemožňující jejich fazetování. Poté byl voskový předtvar zatmelen a odlit. Jako konstrukční ma-

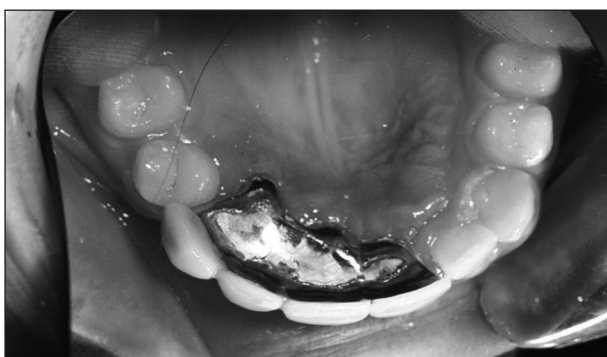


Obr. 7. Palatinální plocha na modelu.

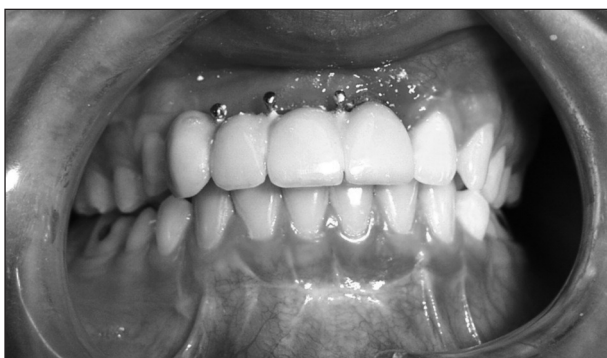teriál byla použita kobaltchromová slitina Remanium Star. Fazetovacím materiálem bylo kompozitum Signum (obr. 7 – obr. 10).



Obr. 8. Zkouška konstrukce v ústech.



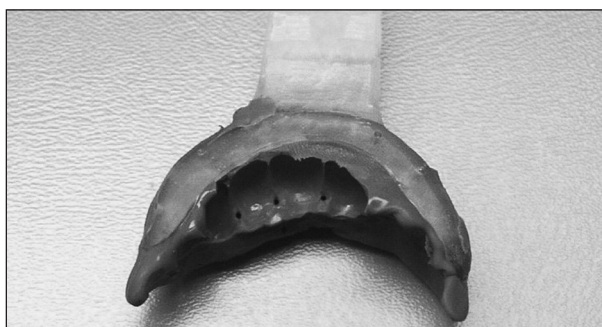
Obr. 9. Fazetovaná konstrukce, palatinální pohled.



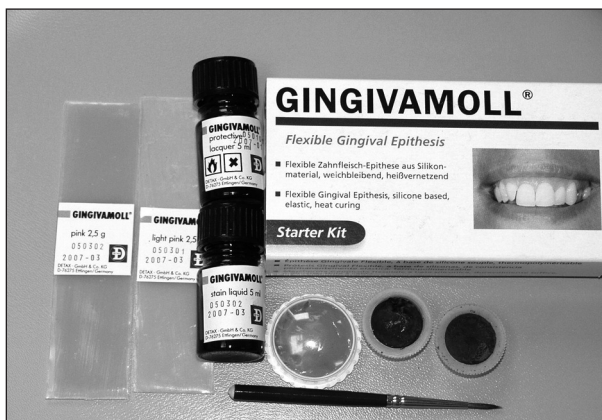Obr. 10. Pohled zepředu.

Po provizorní fixaci můstku byl proveden otisk v perforované individuální lžici na zhotovení pracovního modelu pro výrobu epitézy. Labiální plocha byla otištěna adiční silikonovou hmotou konzistence light body (obr. 11), palatinální plocha, tzv. palatinální blok, byla otištěna rovněž tradičním silikonem konzistence heavy body. Můstek jsme po otištění sejmuli a odeslali společně s otisky do laboratoře.

Po vyjmutí z úst byly oba díly slepeny cyanoakrylátovým lepidlem a byl odlit pracovní model ze sádry IV. typu (stone), otisk patric pryskyřici Pattern resin. Na pracovním modelu jsme zakres-



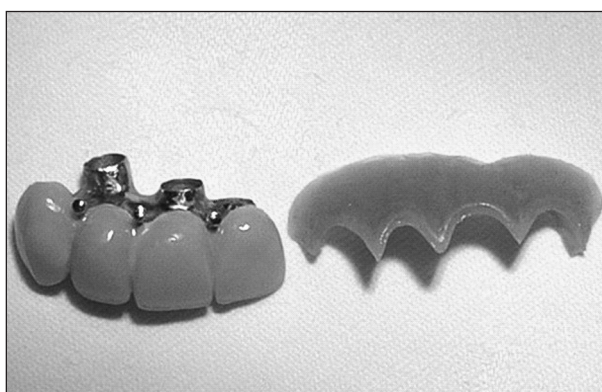Obr. 11. Vestibulární otisk v individuální lžici.



Obr. 12. Materiál pro výrobu epitézy.

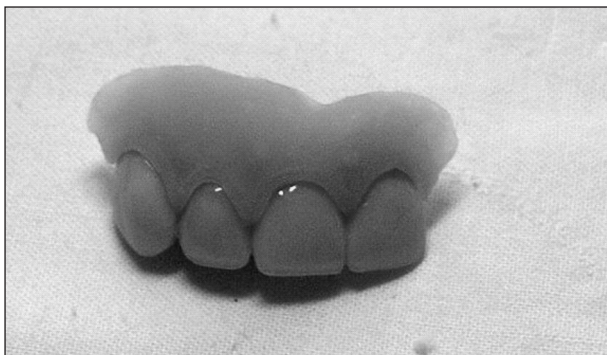
lili hranice rozsahu epitézy a byla provedena její modelace ve vosku. Následovalo zatmelení pracovního modelu s voskovým přetvarem do kyvety, vyplavení vosku a její izolace. Jako materiál epitézy byl zvolen silikonový preparát Gingivamoll (obr. 12).

Materiál byl do kyvety nanesen po vrstvách podle barevných požadavků. Proběhlo lisování. Po pomalém dosažení tlaku 40 barrů byla kyveta v lisu ponechána 10 minut. Poté jsme kyvetu umístili do polymerátoru, kde proběhla třicetiminutová polymerace při teplotě 150 stupňů Celsia. Chladnutí kyvety probíhalo na vzduchu. Po dekyvetaci byly přebytky odstraněny skalpelem. Před finálním nalakováním epitézy jsme provedli její

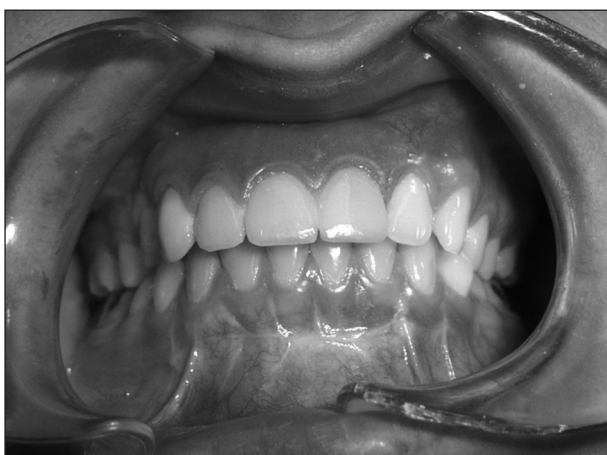

Obr. 13. Epitéza před nasazením na můstek.

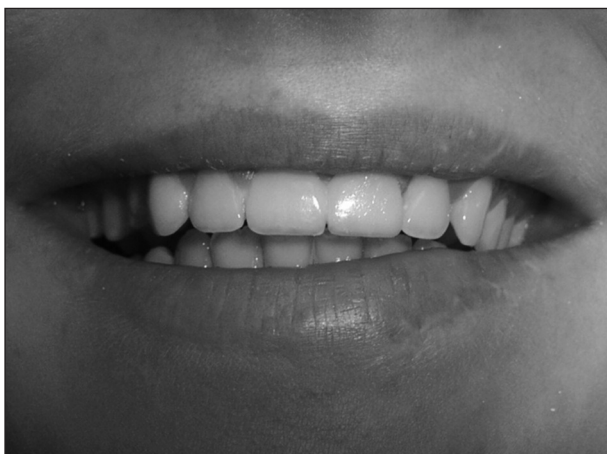dobarvení a doplnění speciálních efektů (cévky a pigmentové skvrnky). Následovala patnáctiminutová polymerace při teplotě 130 stupňů Celsia. Poté jsme můstek a epitézu předali pacientce (obr. 13 – obr. 16). Pacientka byla s výsledkem ošetření spokojená.



Obr. 14. Epitéza nasazená na můstku.



Obr. 15. Po fixaci v ústech.



Obr. 16. Při úsměvu.

Hygienická instruktáž spočívala ve vysvětlení techniky čištění můstku a péči o epitézu. Ta by se měla po jídle opláchnout teplou vodou, umýt mýdlem a na noc dávat do vodného roztoku jedlé sody. Před nasazením by se měla vždy navlhčit.

První kontrolu jsme provedli za měsíc po fixaci, poté jednou za půl roku. Epitéza po roce a půl používání již byla barevně a funkčně nevyhovující. Došlo k natržení a roztřepení okrajů epitézy a její diskoloraci do oranžova. Zjistili jsme, že je praktické archivovat pracovní model, anebo si již s první epitézou vyrobit ihned její duplikát. Pacient jej tak má připraven pro případ ztráty či poškození originálního výrobku. Novou epitézu jsme zhotovili ve dvojím provedení.


ZÁVĚR

V dentální implantologii a parodontologii je gingivální epitéza mnohdy jedinou možností řešící kosmetický a funkční defekt po ukončení léčby, tzn. nejenom vytváří anatomický tvar dásní, ale brání též úniku vzduchu při řeči a retenci potravy. Po parodontologické terapii dochází k ústupu gingivy a výraznému zvětšení mezizubních prostor. V těchto případech se jich využívá pro retenci epitézy. V našem případě bylo nutné epitézu kotvit na konstrukci fixního můstku. Proto jsme vyvinuli retenční zařízení ve formě kuličkových výstupků, sloužících jako patrice. S obdobným řešením jsme se v námi prostudované literatuře neseťkali a jeví se nám jako originální.

LITERATURA

1. **Beaumont, A. J. Jr.:** An overview of esthetics with removable partial dentures. *Quintessence Int.*, 33, 2002, s. 747–755.
2. **Blum, W.:** *Implantologie und Prothetik.* Heidelberg: Hüthig, 1994.
3. **Dřížhal, I., Slezák, R.:** *Základy parodontologie.* UK, 1993.
4. **Heydecke, G., Schnitzer, S., Türp, J. C.:** The color of human gingiva and mucosa: visual measurement and description of distribution. *Clin. Oral. Invest.*, 2005, 9, s. 257–265.
5. <http://www.zuby.cz/clanek/286-na-odhalene-krcky-pruzna-dasnova-epiteza/>
6. **Šimůnek, A. a kol.:** *Dentální implantologie.* NUCLEUS HK, 2001.
7. **Tvrdoň, M.:** *Stomatologická protetika.* Science, Bratislava, 1999.

MUDr. Zdeněk Kadlec
Klinika zubního lékařství LF UP a FN
Palackého 12
772 00 Olomouc
e-mail: zkadlec@upol.cz



BAREVNÝ ATLAS FARMAKOLOGIE

Překlad 5. přepracovaného a rozšířeného vydání

H. Lüllmann, K. Mohr, L. Hein

Tato vynikající a nenahraditelná didaktická pomůcka je tematicky rozdělena do tří oddílů:

1. **Obecná farmakologie,**
2. **Speciální farmakologie,**
3. **Léčba určitých onemocnění.**

Celá problematika je srozumitelně a přehledně zobrazena na 175 schematických barevných tabulích.

Publikace je určena k praktickému použití pro všechny medicínské obory, studenty medicíny a farmakologie; pro mnohé z nich je naprosto nepostradatelná. O kvalitě publikace svědčí i to, že byla přeložena do francouzštiny (3 vydání), japonštiny, španělštiny, angličtiny (2. vydání), češtiny (dosud 2 vydání – 1994, 2001), polštiny, italštiny (2 vydání), turečtiny a portugalštiny.

Z německého originálu „Taschenatlas Pharmakologie“ vydaného nakladatelstvím Thieme přeložil prof. MUDr. Max Wenke, DrSc.

Vydalo nakladatelství Grada Publishing a.s. v roce 2006, formát A5, pevná vazba, 388 stran, cena 690 Kč, 1090 Sk, ISBN 978-80-247-1672-5, kat. číslo 1198.

Objednávku můžete poslat na adresu: Nakladatelské a tiskové středisko ČLS JEP, Sokolská 31, 120 26 Praha 2, fax: 224 266 226, e-mail: nts@cls.cz



ROSTLINY PRO POSÍLENÍ ORGANISMU A ZDRAVÍ


Ivan Jablonský, Jiří Bajer

Jediná kniha svého druhu od českých autorů na našem trhu, která se komplexně zabývá rostlinami jako prostředkem pro posílení a harmonizaci lidského organismu. Ukazuje, že lze na zahradě pěstovat řadu rostlin, které nejen zpestřují záhony, ale které mohou ve formě výtažků, olejů, tinktur, džemů, šťáv atd. výrazně posílit náš imunitní, hormonální a nervový systém. V knize jsou proto kromě pěstebních postupů také rady, jak sklízet a používat jejich plody a nejrůznější části, jak postupovat při získávání extraktů, jaké látky obsahují a jak tyto látky účinkují. Nechybí ani praktické recepty. Text doprovází množství černobílých ilustrací a barevných fotografií.

Vydalo nakladatelství Grada Publishing, a.s., v roce 2007, formát A5, brožovaná vazba, 112 stran, cena 98 Kč, 198 Sk, ISBN 978-80-247-1745-6, kat. číslo 6115

Objednávku můžete poslat na adresu: Nakladatelské a tiskové středisko ČLS JEP, Sokolská 31, 120 26 Praha 2, fax: 224 266 226, e-mail: nts@cls.cz

Na objednávce laskavě uveďte i jméno časopisu, v němž jste se o knize dozvěděli.



FENEISŮV OBRAZOVÝ SLOVNÍK ANATOMIE překlad 9. zcela přepracovaného vydání

Wolfgang Dauber

Feneisův obrazový slovník anatomie se za více než 30 let stal opravdovým pojmem. Současné 9., zcela přepracované vydání prof. Wolfgangem Dauberem navazuje úspěšně na tradici předchozích vydání. Všechny anatomické pojmy jsou slovem i obrazem vysvětleny krátce, pregnantně a precizně.

V tomto vydání byly poprvé použity poslední platné termíny stanovené FCAT (Federative Committee on Anatomical Terminology), a tato nová Terminologia Anatomica se tak stala podkladem pro více než 1 250 odborných výrazů. V knize je přes 8 000 pojmů definováno přesně a krátce a nejméně jedenkrát je příslušný výraz zakreslen na více než 800 anatomických vyobrazeních.

Kniha je ideální příručkou pro přípravu na zkoušku či při potřebě rychle si některý anatomický pojem objasnit. Publikace je mimořádně přínosná a důležitá pro studenty medicíny a stomatologie, lékaře, vědecké pracovníky a pro všechny, kteří ke své práci potřebují znalost správných anatomických odborných pojmů.

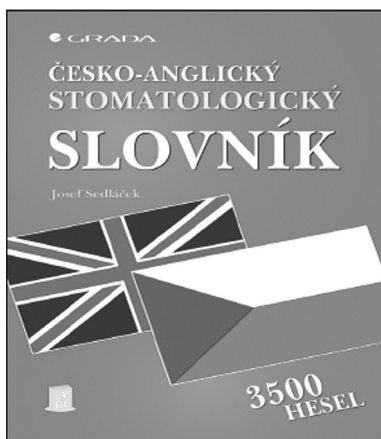
Originál publikace vydalo nakladatelství Georg Thieme Verlag. Precizně přeložili a vzhledem k nové anatomické nomenklatuře upravili prof. MUDr. R. Čihák, DrSc., a prof. MUDr. M. Grim, DrSc.

Ukazuje se, že v klinické praxi se znovu stává znalost anatomických pojmů nezbytnou a její bezchybné použití je dokladem dobré erudice lékaře.

Vydalo nakladatelství Grada Publishing a.s., formát A5, pevná vazba, 548 Stran, cena 590 Kč,(939 Sk),
ISBN 978-80-247-1456-1, kat. číslo 1636

Objednávku můžete poslat na adresu: Nakladatelské a tiskové středisko ČLS JEP, Sokolská 31, 120 26 Praha 2, fax: 224 266 226, e-mail: nts@cls.cz

Na objednávce laskavě uveďte i jméno časopisu, v němž jste se o knize dozvěděli.



ČESKO - ANGLICKÝ STOMATOLOGICKÝ SLOVNÍK

Josef Sedláček

ČESKO-ANGLICKÝ stomatologický slovník logicky doplňuje svého anglicko-českého předchůdce. Tato moderní publikace poslouží při překladech českých odborných textů do angličtiny (metody, techniky, nástroje, materiály...), lze ji využít pro komunikaci mezi stomatologickým personálem a anglicky mluvícím nemocným i při odborné komunikaci v zahraničí. Na našem knižním trhu podobná publikace chyběla. Kniha obsahuje na 3500 hesel a podhesel.

Vydalo nakladatelství Grada v roce 2007, formát A5, pevná vazba, 192 stran,
cena 399 Kč, 635 Sk, ISBN 978-80-247-2066-1, kat. číslo 1519.

Objednávky můžete posílat na adresu: Nakladatelské a tiskové středisko ČLS JEP, Sokolská 31, 120 26 Praha 2, fax: 224 266 226, e-mail: nts@cls.cz.

Na objednávce laskavě uveďte i jméno časopisu, v němž jste se o knize dozvěděli.