stoma+pzl_3.07 15.6.2007 8:55 Str. 62
proLékaře.cz | 19.1.2026

Porovnání preparačních metod používaných v dočasném chrupu

Šváchová A.[1], Merglová V.[1], Beneš J.[2], Kasl J.[3]

[1]Stomatologická klinika FN a LF UK, Plzeň,
přednosta doc. MUDr. A. Zicha, CSc.
[2]Ústav biofyziky LF UK, Plzeň,
vedoucí ústavu MUDr. J. Beneš, Ph.D.
[3]ŠKODA Výzkum s.r.o., Plzeň,
vedoucí odboru metalografie RNDr. J. Kasl, CSc.

Souhrn

Cílem pilotní experimentální studie bylo porovnání preparačních technik nejčastěji používaných v konzervační terapii kazu dočasných zubů. Ošetření probíhalo extraorálně na extrahovaných kariézních dočasných molárech. Porovnávali jsme ruční, rotační a chemomechanickou preparační metodu. Výslednou kavitu jsme hodnotili za použití caries detektoru, světelného a elektronového mikroskopu, měřili jsme čas preparace.
Klíčová slova: kaz – dočasné zuby – preparační metody

Šváchová A., Merglová V., Beneš J., Kasl J.:
Comparison of Preparative Methods Used for Deciduous Teeth

Summary: The aim of the pilot study was to compare preparation methods most frequently used in the conservative treatment of deciduous teeth caries. The experiment was performed ex vivo in extracted carious deciduous molars. Hand excavation, preparation with burs and chemomechanical caries removal were compared. Results of these techniques were analysed using the caries detector dye, light and digital scanning electron microscopy. The time of each preparation was measured.
Key words: caries – deciduous teeth – preparation techniques

Čes. Stomat., roč. 107, 2007, č. 3, s. 62–69.

ÚVOD

Progredující a kavitované léze v dentinu vyžadují konzervační ošetření preparací s následným vyplněním kavity vhodným materiálem. Preparační metodu volíme v souladu se spoluprácí pacienta, rozsahem kazivé destrukce, její lokalizací a aktivitou [1]. V dočasném chrupu nejčastěji používáme ruční, rotační a chemomechanickou preparaci.

Ruční preparace je podstatnou součástí takzvaného atraumatického výplňového ošetření - ART (Atraumatic Restorative Treatment). Tato technika je podporována WHO za účelem dostupnosti zubní péče v rozvojových zemích, v běžné praxi ji však využijeme zejména při ošetřování anxiózních dětí, které tuto techniku tolerují lépe než rotační preparaci [2, 3, 4, 5, 6, 7, 8]. K přístupu do kavity a k ohlazení sklovinných okrajů používáme dlátko na sklovinu, k odstranění kariézních zubních tkání ostré exkavátory. Morfologie kavity respektuje anatomický tvar fisur a průběh kazivého procesu, způsob preparace šetří zdravé tvrdé zubní tkáně a patří k minimálně invazivním technikám. V kombinaci s ruční preparací používáme materiály schopné chemické adheze. Dno kavity po ruční preparaci bývá nerovné, v hůře přístupných místech mohou zůstávat zbytky infikovaného dentinu. Ruční preparací lze ošetřit pouze primární kazy přístupné ručním nástrojům, v ostatních případech musíme alespoň k přístupu do kavity a k odstranění starších výplní využít rotační techniku [3].

K rotační preparaci se využívají diamantové a tvrdokovové nástroje v kolénkových násadcích. Při nedokonalém chlazení, vysokých otáčkách a tlaku dochází k produkci tepla, které může traumatizovat pulpu a poškozovat tvrdé zubní

proLékaře.cz | 19.1.2026

tkáně [9]. Použití turbínové vrtačky se doporučuje pouze při odstraňování starších amalgámových výplní. Při vysokých otáčkách turbíny může docházet ke vzniku prasklin ve sklovině, podtlaku v dentinových tubulech s následnou aspirací odontoblastů do tubulů [10, 11, 12]. Přílišný tlak na preparační nástroj při preparaci zvyšuje vibrace [9]. Další nevýhodou turbínové vrtačky je setrvačnost otáček a riziko poranění nespolupracujícího dítěte. Kavita je po rotační preparaci oblá a hladká, povrch je pokryt vrstvou smear layer [13, 14]. Smear layer obsahuje úlomky dentinu, kolagen, mikroorganismy a bílkoviny ze slin, může vytvářet dentinové zátky. Pokud tato vrstva není odstraněna leptáním nebo kondicionováním, případně je velmi silná, dochází k infiltraci adhezív do smear layer nebo k chemické vazbě materiálu pouze ke smear layer namísto k dentinu na dně kavity. To zvyšuje riziko selhání vazby, marginální netěsnosti nebo uvolnění celé výplně [15]. Rotační preparace patří k nejrychlejším metodám odstranění kariézní zubní tkáně, lze ji také využít v kombinaci s ostatními technikami pro získání přístupu k lézi a ke konečné úpravě kavity [16].

Chemomechanická preparace kazu je založena na principu selektivního rozložení dentinu nevratně poškozeného kazem a jeho následném mechanickém odstranění [5, 17]. V současnosti je na trhu k dispozici Carisolv (MediTeam). Smícháním dvou fází vzniká roztok, aktivitní po dobu cca třiceti minut. Gel se skládá z roztoku NaOH, NaCl, aminokyselin, karboxymethlycelulózy, případně erytrosinu pro obarvení. Tekutina obsahuje NaOCl o koncentraci 0,5 % a alanin aminotransferázu, v novějších verzích bývá koncentrace NaOCl 0,95% [18, 19, 20]. Opakovaným nanášením roztoku a odstraňováním změklých tkání příslušnými nástroji se postupuje až do doby, kdy nedochází k zakalení roztoku. Carisolv neovlivňuje zdravou sklovinu, v případě zdravého dentinu byly pozorovány nepatrné změny ve smyslu vyhlazení nerovnosti povrchu [21, 22]. Odstranění kariézního dentinu ve srovnání s rotační preparací vede k hrubšímu povrchu, při větším zvětšení (řádově nm) je naopak povrch hladší [20, 23]. Dentinové tubuly jsou většinou otevřeny, na dně kavity může zůstávat část smear layer [17, 23, 24]. Největším problémem bývá oblast dentinosklovinné hranice, kde mohou zůstávat kolonie bakterií z nedokonale odstraněného infikovaného dentinu [18, 25, 26, 27]. Zároveň však Carisolv in vitro inhibuje růst bakterií v kariézním dentinu dočasných molárů [28]. Výhodou chemomechanické preparace je šetrný přístup k tvrdým zubním tkáním a poměrně dobrá tolerance dětskými pacienty [24, 29]. Chemomechanická preparace snižuje potřebu lokální anestézie při konzervačním ošetření zubního kazu [16, 29, 30, 31]. Nevýhodou je dlouhé trvání preparace, neboť je třeba roztok nanášet opakovaně, nechat jej v kavitě působit a bez tlaku odstraňovat pouze změklé tkáně [16, 17, 19, 27, 29, 30]. Při chemomechanické preparaci doporučuje výrobce Carisolvu používat kofferdam, avšak závažné vedlejší účinky při náhodném potřísnění měkkých tkání Carisolvem během preparace nebyly potvrzeny [20].

MATERIÁL

Soubor tvoří 9 kavit vypreparovaných na 7 kariézních dočasných molárech, extrahovaných z důvodu výměny chrupu nebo z ortodontických důvodů (tab. 1). Porovnávali jsme tři nejčastěji používané preparační techniky: ruční, rotační a chemomechanickou. Výběr typu preparace jsme prováděli blokovou randomizací.

Pro ruční preparaci jsme použili dlátka na sklovinu a ostré exkavátory. Rotační preparaci jsme prováděli diamantovými nástroji o jemné hrubosti zrn (červený proužek) v kolénku s červeným pruhem, rychlost 300 000 ot./min. a tvrdokovovou kuličkou v kolénku s modrým pruhem, rychlost 20 000 ot./min. s chlazením a 4500 ot./min bez chlazení. K chemomechanické preparaci jsme použili preparát Carisolv (MediTeam) a příslušné nástroje dodané výrobcem systému.

METODIKA

Preparační techniky jsme zkoumali na extrahovaných kariézních dočasných molárech. Zuby jsme zalili do pryskyřice v silikonových bločcích. Zhotovili jsme digitální fotografie před ošetřením. Preparaci jsme ukončili v momentě, kdy jsme vizuálně a taktilně zubním pátradlem nezaznamenali změklý dentin. Poté jsme zub vyfoto-

Tab. 1. Vstupní soubor experimentální části

PREPARACE	Počet kavit	Hloubka kazu			Aktivita kazu	
		superficialis	media	pulpae proxima	acuta	chronica
ruční	3	0	1	2	1	2
rotační	3	0	1	2	0	3
chemomechanická	3	1	1	1	1	2

Tabulka popisuje charakter lézí ošetřených jednotlivými preparačními metodami.

stoma+pzl_3.07 15.6.2007 8:55 Str. 64
proLékaře.cz | 19.1.2026

Tab. 2. Porovnání preparačních metod – čas preparace a barvení Caries Detectorem

PREPARACE	Čas preparace (minuty)		Barvení			
	průměr	sm.odch.	1/3	2/3	3/3	DEJ
ruční	13,8	1,8	0	1	2	2
rotační	13,3	2,4	2	1	0	0
chemomechanická	14,7	3,7	1	1	1	1

Nejvíce časově náročná byla chemomechanická preparace. Caries Detector barvil většinu kavit.
DEJ ... dentinosklovinná hranice

grafovali, zubní tkáně obarvili detektorem a znovu zdokumentovali digitální fotografií. K barvení kavit jsme používali Caries Detector (Dentsply DeTrey), barvící denaturovaný kolagen tmavě zeleně. Zhodnotili jsme rozsah obarvení a zub jsme dále zkoumali pod světelným mikroskopem STM 723 a pomocí řádkovacího elektronového mikroskopu JEOL JXA 840.

VÝSLEDKY

Čas preparace

Průměrná doba ruční preparace byla 13,8 minut, rotační 13,3 minuty a chemomechanické 14,7 minuty (tab. 2). Vzhledem k malému počtu vzorků, nestejné velikosti a rozdílnému charakteru kazů nejsou tyto časy směrodatné, nicméně výsledky jsou v souladu s literaturou [29].

Makroskopické pozorování – charakter tvrdých zubních tkání

Nejmenší ztráty tvrdých zubních tkání jsme pozorovali po chemomechanické preparaci, největší u rotační techniky. Caries detektor indikoval denaturovaný kolagen u všech typů preparací, nejméně u rotační techniky (světlé zbarvení maximálně do 2/3 dna kavity). U ruční preparace docházelo k výraznému zabarvení dentinosklovinné hranice, v případě chemomechanické preparace bylo zbarvení nejtmavší, rozsah zabarvené tkáně se pohyboval mezi 1/3 až kompletním obarvením (tab. 2).

Světelná mikroskopie (SVEM)

Pod světelným mikroskopem jsme pozorovali vrypy po exkavátorech při ruční technice (obr. 1), povrch preparace byl hrubý, okraj preparace byl nerovný. Rotační preparací jsme dosáhli opticky hladkého povrchu (obr. 2), s patrnými jemnými rýhami použitých nástrojů. Chemomechanická preparace zanechávala nejhrubší povrch (obr. 3), zejména v místech blízkých dřeni (tab. 3).

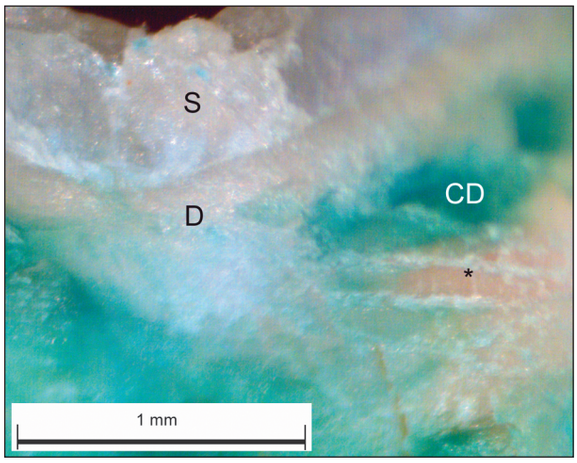

Obr. 1. Ruční preparace.
CD ... Caries Detector
D ... dentin
S ... sklovina
** ... vrypy po exkavátoru*
Světelná mikroskopie
Po ruční preparaci jsou na dně kavity patrné vrypy po exkavátoru. Caries Detector barví část dna kavity, zejména v oblasti dentino-sklovinné hranice. Okraj preparace je nerovný.

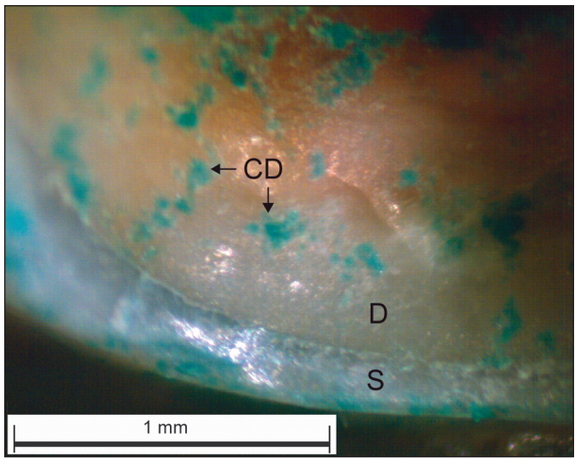

Obr. 2. Ruční preparace.
CD ... Caries Detector
D ... dentin
S ... sklovina
Světelná mikroskopie
Rotační preparace zanechává na dně kavity zbytky detritu, který se obarvil Caries Detectorem. Okraj preparace je hladký.

stoma+pzl_3.07 15.6.2007 8:55 Str. 65
proLékaře.cz | 19.1.2026

Tab. 3. Porovnání preparačních metod – reliéf kavity

PREPARACE	Hladkost povrchu SVEM		Přítomnost smear layer DREM			Dentinové tubuly DREM		
	hladký	hrubý	do 1/3	do 2/3	nad 2/3	většina otevřená	otevřené i uzavřené	většina uzavřená
ruční	1	2	1	2	0	1	2	0
rotační	3	0	0	0	3	0	0	3
chemomechanická	0	3	2	1	0	2	0	1

Nejhladšího povrchu jsme dosáhli rotační preparací, která však zanechávala smear layer a obturované dentinové tubuly po celém dně všech kavit. Po chemomechanické preparaci zůstávala ústí dentinových tubulů otevřená, a to častěji než po ruční preparaci.

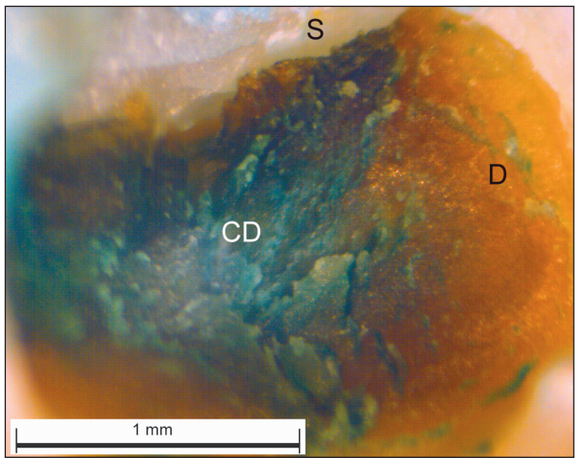

Obr. 3. Chemomechanická preparace.
CD ... Caries Detector
D ... dentin
S ... sklovina
Světelná mikroskopie
Chemomechanickou preparací jsme dosáhli hrubého reliéfu kavity. Nejvýraznější zabarvení Caries Detectorem pozorujeme v těsné blízkosti dřeně.

Řádkovací elektronová mikroskopie (DREM)

Digitální zobrazení při menším zvětšení potvrdilo pozorování ze světelného mikroskopu. Při větším zvětšení bylo patrné, že rotační preparace zanechává smear layer na celém dně kavity, s obturací dentinových tubulů (obr. 4, obr. 5, obr. 6). Ve sklovině byly viditelné jemné rýhy po preparaci. V místě, kde byla použita turbínová vrtačka pro odstranění amalgámové výplně, jsme pozorovali vytržené krystaly, jinak byl okraj preparace hladký.

Po ruční preparaci pokrývala smear layer dno kavity maximálně do 2/3 (obr. 7, obr. 8). Množství obliterovaných tubulů se pohybovalo mezi 1/3 až 2/3, na dně kavity v blízkosti dřeně byly široce otevřené dentinové tubuly (obr. 9, obr. 10). Preparace ve sklovině byla hrubě ohraničená.

Chemomechanická preparace zanechávala jen stopové množství smear layer (obr. 11), dentinové tubuly po preparaci byly otevřené (obr. 12, obr. 13). Ve sklovině byly patrné obnažené krystaly po rozpuštění kariézních substancí.

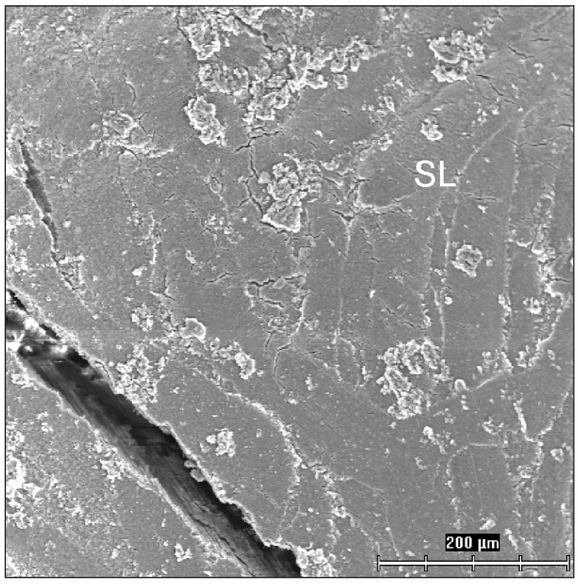

Obr. 4. Rotační preparace.
SL ... smear layer
Elektronová mikroskopie, zvětšení 150x.
Po rotační preparaci je dno kavity pokryto smear layer v celém rozsahu preparace.



Obr. 5. Rotační preparace.
SL ... smear layer
Elektronová mikroskopie, zvětšení 1000x.
Silná vrstva smear layer obturuje ústí dentinových tubulů.

stoma+pzl_3.07 15.6.2007 8:55 Str. 66
proLékaře.cz | 19.1.2026



Obr. 6. Rotační preparace.
SL ... smear layer
** ... detritus s obsahem bakterií*
Elektronová mikroskopie, zvětšení 2000x.
Dno kavity po rotační preparaci je pokryto smear layer, při zvětšení 2000x je patrný detritus s ojedinělými bakteriemi.



Obr. 8. Ruční preparace.
SL ... smear layer
T ... obnažené dentinové tubuly
Elektronová mikroskopie, zvětšení 1000x.
Obnažené dentinové tubuly orientované paralelně s dnem preparace. Částečně jsou tyto tubuly kryty smear layer.



Obr. 7. Ruční preparace.
DT ... podélně orientované dentinové tubuly
SL ... smear layer
Elektronová mikroskopie, zvětšení 150x.
Po ruční preparaci je kavita z větší části pokryta smear layer, místy nacházíme okrsky obnažených dentinových tubulů



Obr. 9. Ruční preparace.
ODT ... otevřené dentinové tubuly
UDT ... ucpané dentinové tubuly
Elektronová mikroskopie, zvětšení 1000x.
Po ruční preparaci nacházíme otevřená ústí části dentinových tubulů, orientovaných kolmo ke dnu preparace. Další ústí tubulů jsou ucpaná dentinovými zátkami (smear plugs).

proLékaře.cz | 19.1.2026



Obr. 10. Ruční preparace.
DT ... ústí dentinových tubulů
Elektronová mikroskopie, zvětšení 2000x.
Otevřená ústí dentinových tubulů, (orientovaných kolmo ke dnu kavity), v blízkosti stropu dřeňové dutiny.



Obr. 12. Chemomechanická preparace.
DT ... šikmo orientované dentinové tubuly
Elektronová mikroskopie, zvětšení 1000x.
Carisolv rozpustil kariézní dentin, šikmo orientované dentinové tubuly jsou otevřené, bez vrstvy smear layer.



Obr. 11. Chemomechanická preparace.
DT ... ústí dentinových tubulů
Elektronová mikroskopie, zvětšení 150x.
Po chemomechanické preparaci je povrch kavity nerovný, většina dentinových tubulů je obnažená.



Obr. 13. Chemomechanická preparace.
DT ... ústí dentinových tubulů
ID ... intertubulární dentin
PD ... peritubulární dentin
** ... zbytky detritu*
Při zvětšení 2000x jsou patrná otevřená ústí dentinových tubulů v blízkosti stropu dřeňové dutiny. Chemomechanická preparace zanechává jen minimální stopy detritu, je obnažený i peritubulární dentin.

stoma+pzl_3.07 15.6.2007 8:55 Str. 68
proLékaře.cz | 19.1.2026

DISKUSE

Chemomechanická preparace kavit I. třídy na okluzi dočasných molárů ve studii Kavvadiové a spol. [29] trvala přibližně čtyřikrát déle než konvenční rotační preparace, v případě kavit V. třídy byl rozdíl menší. Čas preparace byl signifikantně delší u chronických kazů s tvrdší spodinou defektu. V naší studii jsme nezaznamenali tak výrazný rozdíl v trvání preparací, avšak studie Kavvadiové probíhala in vivo.

Dostálová a kol. popisují po rotační preparaci hladký povrch kavity, který je pokryt vrstvou smear layer [13]. Smear layer po rotační preparaci vytváří dentinové zátky [14]. Ke stejnému závěru dospěla naše studie.

Odstranění kariézního dentinu chemomechanicky ve srovnání s rotační preparací při menším zvětšení zanechává hrubší povrch, při větším zvětšení (řádově nm) je naopak povrch hladší [22]. Dentinové tubuly jsou po ošetření Carisolvem většinou otevřeny, na dně kavity zůstává jen minimální množství smear layer [24]. Naše pozorování je zcela v souladu s výsledky uvedených autorů.

V oblasti dentinosklovinné hranice byly po chemomechanické preparaci zjištěny kolonie bakterií z nedokonale odstraněného infikovaného dentinu [15, 18, 26, 27]. V naší studii jsme bakterie pozorovali pouze ojediněle pod elektronovým mikroskopem. Makroskopicky se oblast dentinosklovinné hranice barvila caries detectorem zejména po ruční preparaci. Vzhledem k malému souboru kavit ve studii však lze naše závěry považovat pouze za předběžné, k ověření jejich platnosti by bylo potřeba mnohonásobně zvětšit počet ošetření a standardizovat podmínky tak, aby výchozí situace pro jednotlivé preparace byla rovnocenná.

ZÁVĚR

Rotační preparace zanechává smear layer s dentinovými zátkami, ruční preparace zanechává smíšené okrsky se smear layer a s otevřenými dentinovými tubuly, po chemomechanické preparaci je smear layer odstraněna, tubuly jsou otevřené. To ovlivňuje následný postup při použití výplňového materiálu. Po rotační preparaci u caries superficialis až media je možné použít amalgámovou výplň bez podložky; pokud je však preparace dokončována chemomechanicky nebo ruční exkavací, je vhodnější použít tzv. bondovanou amalgámovou výplň, kvůli pohybu tubulární tekutiny a z ní vyplývající citlivosti zubu. Po chemomechanické preparaci není třeba odstraňovat smear layer, zatímco vynechání tohoto kroku u ART techniky a rotační preparace může mít za následek špatnou adhezi výplně, pokud použijeme kompomery nebo skloionomerní konvenční i modifikované cementy.

Práce vznikla za podpory GA UK – grant č. 118/2004.

LITERATURA

1. **Page, J., Welbury, R. R.:** Operative treatment of dental caries. In: Welbury R. R. Pediatric Dentistry, 2nd Ed. Oxford, Oxford University Press, 2003, s. 136-155.
2. American Academy of Pediatric Dentistry: Clinical Guideline on Pediatric Restorative Dentistry. In: Clinical Guidelines. S.106-114. Dostupné 7. února 2006 z: <http://www.aapd.org/media/Policies_Guidelines/G_Restorative.pdf>
3. **Frencken, J. E., Holmgren, C. J.:** Atraumatic restorative treatment for dental caries. 1st Ed. Nijmegen: STI Book, 1999, 106 s.
4. **Honkala, E., Behbehani, J., Ibricevic, H., Kerosuo, E., Al-Jame, G.:** The atraumatic restorative treatment (ART) approach to restoring primary teeth in a standard dental clinic. Int. J. Paed. Dent., 13, 2003, s. 172-179.
5. **Raadal, M., Espelid, I., Mejare, I.:** The caries lesion and its management in children and adolescents. In: Koch, G., Poulsen, S.: Pediatric dentistry - a clinical approach. 2nd Ed. Copenhagen: Blackwell Munksgaard, 2003, s. 173-202.
6. **Schriks, M. C. M., Amerongen, van W. E.:** Atraumatic perspectives of ART: psychological and physiological aspects of treatment with and without rotary instruments. Community Dent Oral Epidemiol, 31, 2003, s. 15-20.
7. **Šváchová, A., Merglová, V., Kasl, J.:** Využití některých prvků ART techniky u dětí. Čes Stomat, 104, 2004, 6, s. 219-224.
8. **Taifour, D., Frencken, J. E., Beiruti, N., Hof vanęt, M. A., Truin, G. J., Palenstein Helderman, van W. H.:** Comparison between restorations in the permanent dentition produced by hand and rotary instrumentation – survival after 3 years. Community Dent. Oral Epidemiol., 31, 2003, s. 122-128.
9. **Komárek, S.:** Instrumentárium v konzervačním lékařství. In: Stejskalová, J. a kol.: Konzervační zubní lékařství. 1. vyd., Praha, Galén, 2003, s. 29-39.
10. **Bartoň, T.:** Amalgámová výplň. 2. preparace a pomocné prostředky. Progresdent, 1999, 3, s. 4-7.
11. **Hellwig, E., Klimek, J., Attin. T.:** Záchovná stomatologie a parodontologie. 1. vyd., Praha, Grada, 2003, 331 s.
12. **Mount, G. J.:** Minimálně invazivní stomatologie. Preparace kavity. Quintessenz, 14, 2005, 3, s. 7-11.
13. **Dostálová, T., Jelínková, H., Němec, M., Koranda, P., Miyagi, M., Shi, Y., Matsuura, Y.**: Srovnání preparačního účinku laserového záření s ultrazvukovou mikropreparací a klasickou zubní vrtačkou. Prakt zub Lék, 53, 2005, 4, s. 73-76.
14. **Yazici, A. R., Özgünaltay, G., Dayangac, B.:** A scanning electron microscopic study of different caries removal techniques on human dentin. Oper Dent, 27, 2002, 4, s. 360-366.
15. **McCabe, J. F., Walls, A. W. G.:** Applied dental materials. 8th Ed. Oxford, Blackwell, 1998, 242 s.
16. **Ramos, J. C., Silva, M. J.:** Carisolv in pediatric restorative dentistry. In: Albrektsson et al: Tissue Preservation in Caries Treatment. 1st Ed. New Malden: Quintessence, 2001, s. 293-313.
17. **Beeley, J. A., Yip, H. K., Stevenson, A. G.:** Chemomechanical caries removal: a review of the techniques and

stoma+pzl_3.07 15.6.2007 8:55 Str. 69
proLékaře.cz | 19.1.2026

latest developments. Brit. Dent. J., 188, 2000, 8, s. 427-430.
18. **Azrak, B., Callaway, A., Grundheber, A., Stender, E., Willershausen, B.:** Comparison of the efficacy of chemomechanical caries removal (Carisolv) with that of conventional excavation in reducing the cariogenic flora. Int. J. Paediatr. Dent., 14, 2004, 3, s. 182-191.
19. **Fure, S., Lingstrom, P.:** Evaluation of the chemomechanical removal of dentine caries in vivo with a new modified Carisolv gel. Clin. Oral Invest, 8, 2004, 3, s. 139-144.
20. **Wennerberg, A.:** Reactions of oral mucous membranes to carisolv. In: Albrektsson et al: Tissue Preservation in Caries Treatment. 1st Ed. New Malden: Quintessence, 2001, s.195-199.
21. **Arvidsson, A., Ortengren, U., Wennerberg, A.:** Influence of chemo-mechanical caries removal on the surface topography of dental composite resin and glass-ionomer materials: an in vitro study. Acta Odontol. Scand.,62, 2004, 3, s. 137-142.
22. **Wennerberg, A., Sawase, T., Kultje, C.:** The influence of Carisolv™ on enamel and dentine surface topografy. Eur. J. Oral Sci, 107, 1999, s. 297-306.
23. **Arvidson, A., Carlsson, L.:** SEM analyses of dentin surfaces. In: Albrektsson et al: Tissue Preservation in Caries Treatment. 1st Ed. New Malden: Quintessence, 2001, s. 185-188.
24. **Sakoolnamarka, R., Burrow, M. F., Kubo, S., Tyas, M. J.:** Morphological study of demineralized dentine after caries removal using two different methods. Aust. Dent. J., 47, 2002, 2, s. 116-122.
25. **Lager, A., Thonqvist, E., Ericson, D.:** Cultivatable bacteria in dentine after caries excavation using rose-bur or carisolv. Caries Res, 37, 2003, 3, s. 206-211.
26. **Splieth, C., Rosin, M., Gellissen, B.:** Determination of residual dentine caries after conventional mechanical and chemomechanical caries removal with Carisolv. Clin. Oral Invest, 5, 2001, 4, s. 250-253.
27. **Yazici, A. R., Atílla, P., Özgünaltay, G., Müftüoglu, S.:** In vitro comparison of the efficacy of Carisolv and conventional rotary instrument in caries removal. J. Oral Rehabil., 30, 2003, s. 1177–1182.
28. **Kneist, S., Heinrich-Weltzien, R.:** Antibacterial action of carisolv. In: Albrektsson et al: Tissue Preservation in Caries Treatment. 1st Ed. New Malden, Quintessence, 2001, s. 205-219.
29. **Kavvadia, K., Karagianni, V.:** Polychronopoulu, A., Papagiannouli, L.: Primary teeth caries removal using the carisolv chemomechanical method: a clinical trial. Pediatr. Dent., 26, 2004, 1, s. 23-28.
30. **Kakaboura,. A., Masouras, C., Staikou, O., Vougiouklakis, G.:** A comparative clinical study on the Carisolv caries removal method. Quintessence Int., 34, 2003, 4, s. 269-271.
31. **Ziskind, D., Kupletzky, A., Betty, N.:** Odstranění kazu chemomechanickým způsobem jako alternativní ošetření první volby. Quintessenz, 14, 2005, s. 53-56.

MUDr. Anna Šváchová, Ph.D.
Stomatologická klinika LF UK a FN,
ortodonické zubní oddělení
Alej Svobody 80
304 60 Plzeň
e-mail: svachovaa@fnplzen.cz

Blahopřání

V letošním roce oslavuje MUDr. Radomír Růžička, CSc., své životní jubuleum, 75. narozeniny. Doyen České lékařské akupunkturistické společnosti JEP souborem 20 monografií významně přispívá k etablování akupunktury do naší klinické a experimentální medicíny. Je to úspěch, ale i úděl, když tisíce let přetrvávající zákonitá praktická zkušenost je v medicíně stále nedoceňována.

Přijměte, prosím, naše blahopřání. Je projevem díků, úcty a uznání Vaší píle, šlechetnosti i pomoci mnohým pacientům.

S. V. B. E. E. Q. V.

Emil Jirava