stomatologie_2.07 20.4.2007 7:14 Str. 21
proLékaře.cz | 6.4.2026

Vliv kyselého prostředí na ústní dutinu u pacientů s gastroezofageálním refluxem
(Souborný referát)

Hladíková K., Halačková Z.

Stomatologická klinika LF MU a FN u sv. Anny, Brno
Stomatologické výzkumné centrum,
vedoucí pracoviště prof. MUDr. J. Vaněk, CSc.

Souhrn

Souborný referát přibližuje problematiku patologického gastroezofageálního refluxu GERD, se zaměřením na jeho vliv na tkáně v ústní dutině. Hlavním projevem v ústní dutině je chemické poškození tvrdých zubních tkání – eroze. Eroze definujeme jako chemické poškození zubních tkání bez účasti bakterií. Důležitou roli v závažnosti poškození zubních tkání hraje slina a její kvantitativní a kvalitativní složka. Na posouzení závažnosti poškození zubů jsme modifikovali klasifikaci Eccles- Jenkins tooth wear index, do které jsme zahrnuli i způsob ošetření zubů postižených erozemi.
Klíčová slova: patologický gastroezofageální reflux (GERD) – eroze - klidová salivace – stimulovaná salivace – pufrační kapacita slin

Hladíková K., Halačková Z.:
Influence of Acidic Environment on Oral Cavity in Patients with Gastroesophageal Reflux

Summary: The submitted rewiew presents a relationship between gastroesophageal reflux disease (GERD) and oral health. The main affection in the mouth is a dental erosion. Dental erosion is defined as the progressive loss of hard dental tissues caused by a chemical process not involving bacterial action. Important by loss of tooth surface is also salivary production and buffering capacity. We modified the Eccles-Jenkins tooth wear index with fillings and prosthetics restorationes.
Key words: gastroesophageal reflex disease (GERD) – dental erosion – normal and stimulated salivary flow rate – buffering capacity

Prakt. zub. Lék., roč. 55, 2007, č. 2, s. 21–24.

GASTROEZOFAGEÁLNÍ REFLUX

Gastroezofageální reflux je zpětný tok žaludečního obsahu do jícnu, případně do ústní dutiny. Patologický gastroezofageální reflux vyvolává symptomatologii. K nejčastějším příznakům patří dysfagie, odynofagie, pyróza, halitosis, bolesti za sternem. Když je reflux provázen symptomatologii, případně extraesofagálními komplikacemi, mluvíme o refluxní nemoci jícnu (v angl. literatuře GERD Gastroesofageal Reflux Disease, případně GORD Gastro-oesophageal Reflux Disease) [21].

Reflux vzniká při nedostatečnosti dolního ezofageálního svěrače jako jsou dysmotilita, dysfunkce, anatomické odchylky. Také zvýšení nitrobřišního tlaku náplní žaludku u obézních, případně těhotných, vede k refluxu. K nejzávažnějším komplikacím patří vznik prekancerózy Barrettův jícen, která může vyústit v adenokarcinom. Jedná se o metaplázii dlaždicového epitelu normálně vystýlajícího sliznici jícnu v epitel cylindrický, žaludeční [8].

Často onemocnění zůstává nerozpoznáno, když se reflux objevuje především v noci [11]. Když nefungují antirefluxní mechanismy, kyselý žaludeční obsah se dostává přes dolní esofageální svěrač až do ústní dutiny a může dojít k poškození tvrdých zubních tkání [2, 12, 14, 16, 18]. Zubní lékaři jsou často první odborníci, kteří objeví eroze v ústní dutině jako manifestaci gastroezofageálního refluxu [2].

EROZE

Eroze jsou u pacientů s GERD častým nálezem a mohou být považovány za jeden z projevů této nemoci [9, 20]. Eroze definujeme jako ztrátu tvrdých zubních tkání vlivem chemického působení bez účasti baktérií [17]. Aby se předcházelo závažnému a irreverzibilnímu poškození chrupu

proLékaře.cz | 6.4.2026

a mezičelistních vztahů, je důležité rané rozpoznání erozí [4]. Vlivem kyselého prostředí na ústní dutinu dochází u skloviny při pH 5,5 k demineralizaci u dentinu již při pH 6,7. Refluxát dosahuje pH i nižších než 2. Když fungují remineralizační mechanismy ze slin, nedochází k závažnému poškození tvrdých zubních tkání. Úloha sliny je důležitá jak u kariogenních, tak u nekariogenních procesů jako jsou eroze.

Kvantitativní složka sliny je charakterizovaná množstvím stimulované a klidové salivace měřené pomocí Škachova testu. Normované hodnoty klidové salivace jsou 0,25–0,35 ml/min, stimulované 0,7–1 ml/min. Důležitá je hlavně hodnota klidové salivace, protože většinu dne je dutina ústní zvlhčována nestimulovanou slinou.

Kvalitativní složka je charakterizována pufrovací kapacitou sliny. Mnozí autoři zdůrazňují hlavně kvantitativní složku [10, 13, 19]. Poškození erozemi mohou zhoršit nepříznivé faktory jako snížená salivace, případně snížená pufrační kapacita slin. Nutné je tedy vyšetřit salivaci klidovou a stimulovanou, případně pufrační kapacitu slin [11].

Ve studii, kde byli porovnávání pacienti s GERD a zdraví, bylo potvrzeno, že u pacientů s GERD je větší poškození tvrdých zubních tkání, které zasahuje až do dentinu a je snížená pufrační kapacita stimulované salivace [15]. Podle Schroedera a kol. nízký výskyt kazů u pacientů s GERD souvisí s inhibicí růstu bakterií díky kyselému prostředí [20]. Zubní kaz vzniká demineralizací, v přítomnosti mikroflóry hlavně z řady Streptococcus mutans a Lactobacillus acidophilus.

Holtta zjistil, že u pacientů s opakovaným zvracením u bulimie dochází k zvýšenému výskytu Steptococcus sobrinus. Protože i u pacientů s refluxem dochází k regurgitaci i zvracení, předpokládal taky nárůst Str. sobrinus. U dětí s GERD zkoumal přítomnost streptokoků. Zjistil, že u pacientů s kolonizací Str. sobrinus se vždy vyskytuje i Str. mutans, ale výskyt v porovnání se zdravou populací není zásadně vyšší [6]. Otázkou však zůstává, jak se mění orální flóra vzhledem ke kyselému prostředí? Lazarchik uvádí, že nebyla potvrzena závislost poškození měkkých tkání vlivem opakovaného refluxu. Pacienti uvádějí nepříjemné vjemy na jazyku a sliznicích jako pálení a změny vnímání chuti [9]. I Mounz a kol. potvrzují, že nejsou výrazné rozdíly ve výskytu parodontálních onemocnění mezi zdravými jedinci a jedinci s patologickým refluxem [16].

PROJEVY V ÚSTNÍ DUTINĚ

Typickými projevy u pacientů s gastroezofageálním refluxem je postižení erozemi hlavně palatinálních ploch horních frontálních zubů a orálních ploch molárů [1, 4, 14, 16, 22]. Eroze se jeví jako konkávní vyhlazené plochy. Při trvající demineralizaci dochází u frontálních zubů k zvýšené transparenci aproximálních ploch, později k vymizení mezizubních kontaktů za vzniku tremat. Incizální hrana je nerovnoměrně ztenčená, případně postižená výraznou atricí [22] (obr. 1, obr. 2). U distálních zubů dochází erozí hlavně k sekundární pigmentaci (obr. 3).

Nebezpečná je ztráta okluzních vrstev, kde může dojít k poruchám vertikálního vztahu čelistí, snížení skusu a následným změnám v temporomandibulárním kloubu (obr. 4). Amalgámové výplně jsou, na rozdíl od tvrdých zubních tkání, vůči erozím odolné. Proto v důsledku ztráty retenčních mechanismů vystupují nad zubní tkáně a působí jako by do zubů ani nepatřily, v angl. literatuře tzv. „stand above amalgam“ [1] (obr. 5). V okolí kompozitních výplní se objevují perkolorace a porušení okrajového uzávěru (obr. 6). Pozdní rozpoznání erozí a následné ztráty tkání mohou vést k časově i finančně náročným endodontickým a protetickým řešením [4].

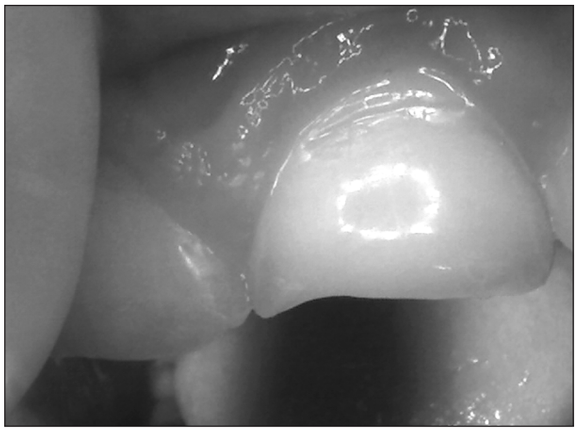

Obr. 1. Erozemi postižená palatinální plocha zubu.

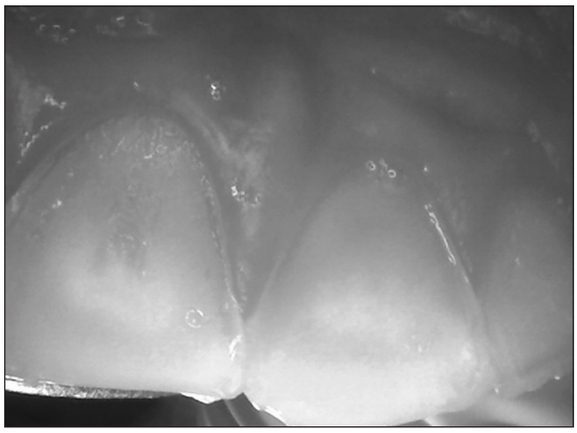

Obr. 2. Ztráta incizální hrany.

proLékaře.cz | 6.4.2026

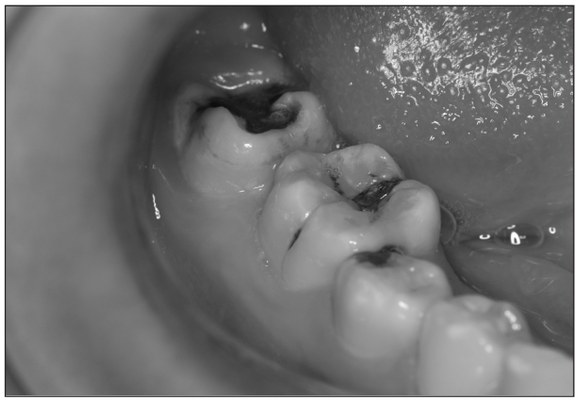

Obr. 3. Erozí způsobená sekundární pigmentace.

Obr. 5. Amalgám vystupující vlivem erozí nad zubní tkáně.

Obr. 4. Ztráta okluzních vrstev zubu.

Obr. 6. Objevující se perkolorace a porušený okrajový uzávěr.

Tab. 1. Vlastní klasifikace, modifikace Eccles-Jenkins tooth wear index

0	Sklovina nepoškozená	4	Zub opatřen výplní
1	Sklovina místy poškozená erozí bez viditelného dentinu, hrbolky patrné	5	Zub opatřen korunkou
2	Expozice dentinu, nedosahující 1/3 korunky	6	Zub nahrazen mezičlenem, případně snímací náhradou
3	Expozice dentinu víc než 1/3 korunky, případně tvorba terciárního dentinu	7	Zub nenahrazen
	Orálně, vestibulárně, okluzálně		Bez určení

Tab. 2. Doporučené preventivní postupy ošetřování erozí skloviny a dentinu

Preventivní sanace	Konzervační sanace	Protetická sanace
Pravidelné vyplachování fluoridovými přípravky s nízkou koncentraci fluoridů (0,025-0,05 % F^- s neutrálnm, příp. zásaditým pH) na zvýšení remineralizace. Stimulování salivace pomocí žvýkaček bez cukru. Měkký zubní kartáček, neabrazivní zubní pasty s vhodnou technikou čištění zubů.	Ošetření erozí postihnutého dentinu: Aplikace bondu na snížení citlivosti při otevřených dentinových tubulech. Klínovité defekty a eroze lokalizované gingiválně ošetřit kompozitními případně glasionomerními výplněmi. Zvýšení okluze pomocí kompozitních materiálů, aby se zamezilo ztrátě mezičelistních vztahů. V laterálních úsecích udržení výšky skusu amalgámovými výplněmi, které jsou rezistentní k erozím.	Protetické řešení korunkami nechat jako poslední řešení vzhledem k invazivnosti ošetření. Korunky indikovat u ztráty vertikálních rozměrů čelisti, u poškození zasahujícího kromě orálních ploch také vestibulární. U abrazí a klínovitých defektů s tvorbou terciárního dentinu.

stomatologie_2.07 20.4.2007 7:14 Str. 24
proLékaře.cz | 6.4.2026

DISKUSE

Časné rozpoznání erozí by mělo zabránit nenahraditelným ztrátám a defektům jednotlivých zubů. Předchozí ošetření mohlo posuzovat eroze jako kaz či jiné defekty. Následně byly zuby sanovány výplněmi nebo korunkami, případně jinými fixními nebo snímacími náhradami. Při objektivním zhodnocení považujeme výplně a protetické práce za invazivní řešení, kde již není možno vyloučit jako příčinu zhotovení právě eroze.

Pro posouzení poškození povrchu tvrdých zubních tkání (v angl. lit. Tooth Wear Index,) navrhujeme použít klasifikaci, kde zahrneme i případné sanace (tab. 1).

ZÁVĚR

U pacientů s patologickým refluxem musíme léčit příčinu a odstranit základní onemocnění. Invazivní ošetření výplněmi a protetickými prácemi aplikovat jenom na citlivé, případně bolestivé zuby, nebo pokračující erozivní procesy. Jinak ošetřovat hlavně preventivními postupy (tab. 2) [11, 18].

Práce vznikla za podpory Stomatologického výzkumného centra 1M0528.

LITERATURA

1. **Agbakwuru, E., Oginni, A., Elugwaraonu, A., Ndububa, D.:** The prevalence of dental erosion in Nigerian patients with gastro-oesophageal reflux disease. BMC Oral Health, 2005, 5, s. 1-6.
2. **Bartlett, D., Evans, D., Anggiansah, A., Smith, B.:** Study of the association between gastro-oesophageal reflux and palatal dental erosion.
3. **Barron, R., Carmichael, R., Marcon, M., Sandor, G.:** Dental erosion in gastroesophageal reflux disease. J. Can. Dent. Assoc., 69, 2003, 2, s. 84-89.
4. **Gandara, B., Truelove, E.:** Diagnosis and management of dental erosion, The Journal of Contemporary Dental Praktice, 1, 1999, 1, s. 3-5.
5. **Groen, J., Smout, A.:** Supra-oesophageal manifestations of gastro-oesophageal reflux disease. European Journal of Gastroenterology and Hepatology, 15, 2003, 12, s. 1339-1350.
6. **Holtta, P., Aine, L., Maki, M., Ruuska, T., Vuento, R., Ashorn, M., Alaluusua, S.:** Mutans streptococcal serotypes in children with gastroesophageal reflux disease. ASDC J. Dent. Child, 64, 1997, 3, s. 201-204.
7. **Imfeld, C., Imfeld, T.:** Essstörungen (II):Zahnmedizinische Aspekt. Schweiz Monatsschr Zahnmed, 115, 2005, 12, s. 1163–1171.
8. **Katz, P.:** Gastroesophageal reflux disease. Gastroenterology Clinics, 28, 1999, 4, s. 847-860.
9. **Lazarchik, D., Filler, S.:** Effects of gastroesophageal reflux on the oral cavity. American Journal of Medicine, 103, 1997, 5A, s. 107S-113S.
10. **Lussi, A. et al.:** Erosion der Zahnhartsubstanzen. Schweiz Monatsschr Zahnmed, 102, 1992, 3, s. 321-327.
11. **Lusek, A., Jaeggi, T.:** Refluxbedingte Erosionen bei Kindern, Schweiz Monatsschr Zahnme, 114, 2004, 10, s. 1019-1026.
12. **Malfertheiner, P., Hallerbäck, B.:** Clinical manifestations and complications of gastroesophageal reflux disease (GERD). International Journal of Clinical Praktice, 59, 2005, 3, s. 346-355.
13. **Mannerberg, F.:** Saliva factors in case of erosion. Odontol. Revy, 14, 1963, s. 152-155.
14. **Moazzez, R., Anggiansah, A., Bartlett, D.:** The association of acidic reflux above the upper oesophageal sphincter with palatal tooth wear. Caries Res., 39, 2005, s. 475–478.
15. **Moazzez, R., Bartlett, D., Anggiansah, A.:** Dental erosion, gastro-oesophageal reflux disease and saliva: how are they related? Journal of Dentistry, 32, 2004, 6, s. 489-494.
16. **Munoz, J. V., Herreros, B., Sanchiz, V., Amoros, C., Hernandez, V., Pascual, I., Mora, F., Mingue, M., Bagan, J. V., Benages, A.:** Dental and periodontal lesions in patients with gastro-oesophageal reflux disease. Dig Liver Dis, 35, 2003, 7, s. 461-467.
17. **Pindborg, J. J.:** Chemical and physical injuries. In: Pindborg, J. J.: Pathology of the Dental Hard Tissues. Philadelphia: WB Saunders; 1970, s. 312-325.
18. **Starosta, M.:** Etiologie nekariogenních krčkových lézí. Prakt. zub. Lék., 47, 1999, 2, s. 45-56.
19. **Starosta, M.:** Nekariogenní defekty tvrdých zubních tkání typu abraze, atrice, eroze. Prakt. zub. Lék., 44, 1996, 1, s. 10-14.
20. **Schroeder, P., Filler, S., Ramirez, B., Lazarchik, D., Vaezi, M., Richter, J.:** Dental erosion and acid reflux disease. Annals of Internal Medicine, 122, 1995, 11, s. 809-815.
21. Standardy České lékařské společnosti Jana Evangelisty Purkyně.
22. **Valena, V., Young, W.:** Dental erosion patterns from intrinsic acid regurgitation and vomiting. Aust. Dent. J., 47, 2002, 2, s. 106-115.

MUDr. Kristína Hladíková
Stomatologická klinika
LF MU a FN u sv. Anny
Pekařská 53
625 00 Brno