

Náš příspěvek k semipermanentnímu dlahování

Roubalíková L.¹, Jančář J.², Šedivý Z.²

¹Stomatologická klinika LF MU a FN u sv. Anny, Brno,
přednosta prof. MUDr. J. Vaněk, CSc.

²Ústav chemie materiálů VUT, Brno,
ředitel prof. RNDr. J. Jančář, CSc.

Souhrn

Vláknové kompozity mají v zubním lékařství mnohostranné využití. Jednou z možností jejich klinických aplikací je dlahování zubů v průběhu léčby pulpoparodontálních onemocnění. Pokročilá stadia pulpoparodontálních postižení vyžadují komplexní přístup – endodontické ošetření spolu s léčením parodontu. Uvedená postižení jsou provázána viklavostí zubu, která se v průběhu parodontologické fáze léčby může přechodně ještě zhoršit. Proto je indikováno dlahování již před započítím terapie. Autoři uvádějí postup při zhotovení krátkých dlah z vláknového kompozitu DentapregTM a prezentují vlastní zkušenosti s 12 dlahami ve frontálním úseku. Dlahy byly aplikovány před zahájením komplexní endodonticko-parodontologické léčby a ponechány se souhlasem pacienta in situ do stabilizace onemocnění. Z 12 dlah se po uplynutí 3 měsíců uvolnily 2, ostatní zůstávají v ústní dutině. Nejdelší doba začlenění je 2 roky, nejkratší 3 měsíce.

Klíčová slova: pulpoparodontální onemocnění – vláknové kompozity – dlahy – semipermanentní dlahování

Roubalíková L., Jančář J., Šedivý Z.: Our Contribution to Semipermanent Splinting

Summary: Fiber composites have multiple uses in dental medicine. Possible clinical applications include the application of splints in the course of therapy of pulpoparodontal diseases. Advanced stages of pulpoparodontal affections require a complex approach – endodontic treatment together with the treatment of periodontium. In the described affection the tooth tends to be loose and this condition tends to deteriorate, though often transiently. That is why splints are indicated already before the beginning of the treatment. The authors describe the procedure encountered in making short splints from the fiber composite DentapregTM and present their own experience with 12 splints in the frontal segment. The splints were applied before the beginning of a complex endodontic-periodontium therapy and remained with the consent of the patient in situ until the disease becomes stable. Two of the 12 splints became loose after 3 months elapsed, but the other remained in oral cavity. The longest time period of integration was 2 years, the shortest one lasted 3 months.

Key words: pulpoparodontal disease – fiber composites – splints – semipermanent splinting

Prakt. zub. Léč., roč. 54, 2006, č. 6, s. 105–110.

ÚVOD

Je známo, že existuje těsný vztah mezi desmodontem (ligamentum parodontale) a pulpou, a to jak anatomický, tak i funkční. Foramen apicale je nejdůležitějším místem, kde tyto tkáně navzájem souvisejí. Postranní kanálky, které jsou četné zejména v apikální oblasti i ve furkacích molárů, vytvářejí spojení mezi kořenovým kanálkem a desmodontem. Mikroorganismy a toxické substance mohou tak z infikované pulpy pronikat do parodontální tkáně a zde vyvolávat patologické léze. Jejich zdrojem je především infikovaná a nekrotická pulpa. Ze zánětlivého procesu v parodontu mohou naopak bakteriální produkty

a jiné substance pronikat do zubní dřeně. Infekce proniká do zubní dřeně nejčastěji postranními kanálky, vzácně skrze foramen apicale. Cestou infekce mohou být i dentinové tubuly, pokud byl povrch kořene zbaven cementu. Vitalita dřeně bývá obvykle zachována, pokud bakteriální plak nedosáhne apexu. Klasifikace pulpoparodontálních postižení se řídí etiologickými, patologickými, klinickými a terapeutickými kritérii. V literatuře se setkáváme obvykle s rozdělením těchto onemocnění do tří tříd [4, 6].

I. třída: Primárně endodontické onemocnění se sekundárním postižením parodontu.

II. třída: Primárně parodontální onemocnění se sekundárním postižením pulpy.

III. třída: Současně nezávisle se vyskytující onemocnění pulpy a parodontu.

Na základě pečlivé diagnostiky rozhodujeme, zda je indikována pouze endodontická léčba, nebo zda je třeba ji kombinovat s parodontologickým výkonem konzervativním či chirurgickým. Správně provedené endodontické ošetření je nezbytným předpokladem úspěchu. Teprve selželi tato léčba, přichází v úvahu chirurgický výkon [1]. Zejména ve frontálním úseku chrupu bývá průvodním jevem pulpoparodontálního poškození viklavost, a to hlavně u II. a III. třídy. Je zdrojem nekomfortu pacienta a je i nebezpečí luxace zubu. V takovém případě je vhodné zub zpevnit pomocí krátké dlahy před započatím léčby. Vhodnou volbou pro tyto případy jsou vláknové kompozity. Jde o hmoty, kde plnivem jsou vlákna, většinou ze speciálních skel. Díky povrchovému tření mezi matrix a vlákny dochází k fenoménu vyztužení [2, 3]. Vlákna tak přebírají zatížení, kterému je dílec z vláknového kompozitu vystaven. Materiály jsou vysoce odolné v ohybu a nemají křehkost částicových kompozitů. Je tak možno pracovat s mnohem menší tloušťkou materiálu [3, 5]. Vláknové kompozity upevňujeme k povrchu zubů pomocí leptací techniky, adhezivních systémů a malého množství flow materiálů. Povrch dlahy je opět pokryt tenkou vrstvou částicového kompozitu, kterou po polymeraci vyleštíme. Vedle dobrého dlahovacího efektu není zanedbatelná ani vysoká estetika.

MATERIÁL A METODIKA

V naší práci jsme použili materiál Dentapreg™ (ADM, ČR). Dentapreg je páska, která slouží jako výztuha, dá se snadno tvarovat, má dobré estetické vlastnosti, adhezi a velkou nosnost, která umožňuje i zdánlivě velmi malému průřezu přenést velká zatížení. Je vyroben ze speciálních skleněných vláken impregnovaných světlem tvrditelnou pryskyřicí. Výztuž může být jednosměrně orientována (typ U) nebo splétána ve více směrech (typ M). Pásy se dále mohou lišit množstvím vláken. Rozlišujeme tak typ S (50 % plniva) a typ F (60 % plniva). Další charakteristikou pásy je průřez. Ten může být plochý (typ F) nebo

kruhový (typ R). Dentapreg se dodává ve třech řadách:

Dentapreg Splint – pásy pro dlahování – typ „S“,


Dentapreg Retainer – pásy pro ortodontické aplikace – typ „S“,

Dentapreg Bridge – pásy pro lepené můstky – typ „P“.

Přehled výrobků uvádí tabulka 1.

V našem případě jsme použili pásy pro dlahování Dentapreg Splint. Dlahy jsme aplikovali bez předchozí preparace v rozsahu 3 zubů na labiální plochy. Pracovní postup sestával z následujících kroků:

1. Určení délky pásy pomocí voskového vlákna.
2. Otevření blistru a odstrižení určené délky




Obr. 1. Určení délky dlahy pomocí voskového vlákna.



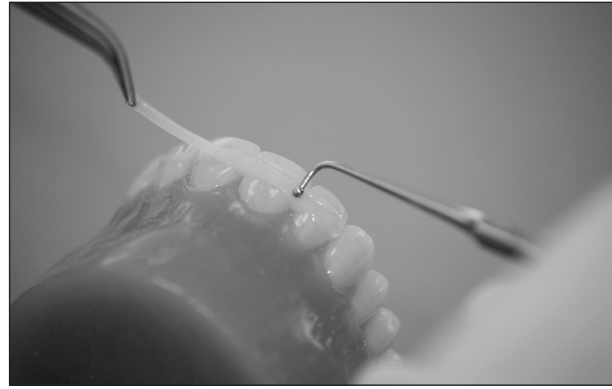Obr. 2. Vyjmutí pásy z blistru.

Tab. 1. Pásy vhodné k dlahování

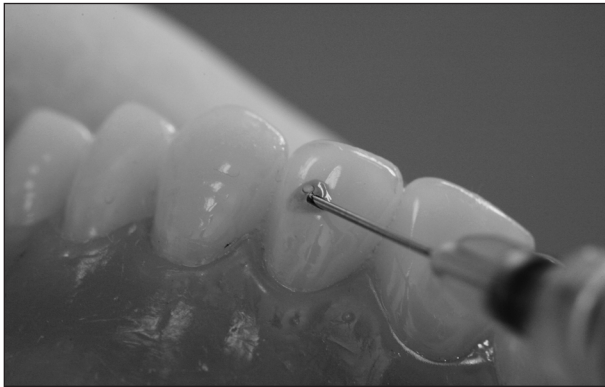
Výrobek	Obsah vláken	Tvar pásy	Uspořádání vláken	Určení
Dentapreg Splint	S 50% 4000 vláken	Plochý 3x50x0,3 mm	U Jednosměrné	Lepené dlahy bez preparace, které není nutné příliš tvarovat, zejména liguální parodontické dlahy a Rocheteovy dlahy
	F S 50% 4000 vláken	F Plochý 3x50x0,3 mm	M Splétané	Lepené dlahy bez preparace, které vyžadují větší tvarování, zejména labiální dlahy



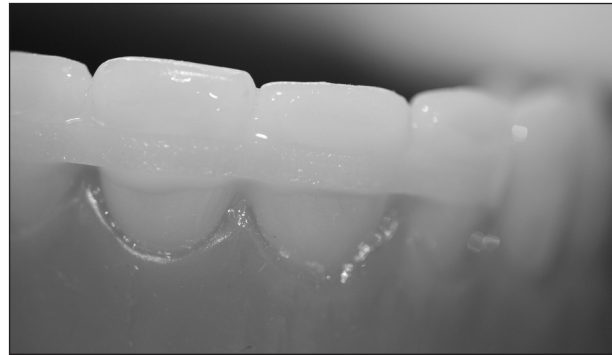
Obr. 3. Odstřížení potřebné délky.



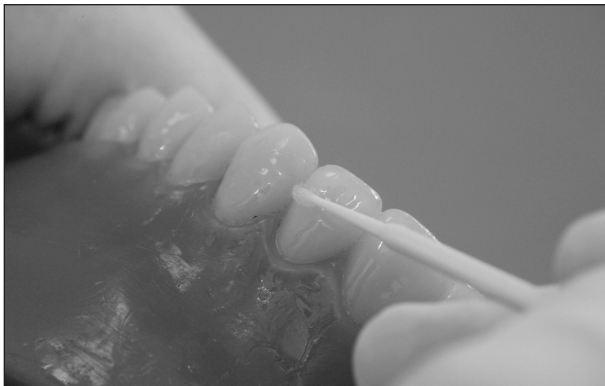
Obr. 7. Adaptace dlahy.



Obr. 4. Leptání skloviny.



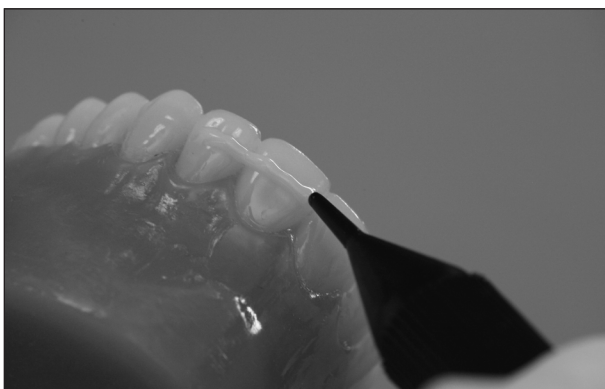
Obr. 8. Dlahá po adaptaci, vytvrzení a nanesení krycího kompozitu.




Obr. 5. Aplikace adheziva.



Obr. 9. Krycí kompozit je následně opět vytvrzen.



Obr. 6. Aplikace flow materiálu.



Obr. 10. Hotová dlahá.

Tab. 2. Charakteristika sledovaného souboru

Číslo	Pacient		Postižený zub	Typ pásku
	Věk	Pohlaví		
1.	45	Muž	32	SFU
2.	46	Muž	32	SFU
3.	48	Žena	31	SFU
4.	52	Muž	41	SFU
5.	58	Žena	42	SFU
6.	44	Žena	11	SFM
7.	34	Muž	21	SFM
8.	36	Muž	32	SFU
9.	56	Muž	42	SFU
10.	59	Muž	32	SFU
11.	34	Žena	41	SFU
12.	37	Žena	11	SFM

pásku, uzavření zbytku pásku v blistru tak, aby nedošlo k jeho znehodnocení světlem.

3. Očištění zubů, zajištění suchého pracovního pole.

4. Leptání, oplachování, aplikace vazebného systému a flow kompozitu.

5. Umístění pásku po předchozím odstranění papírového krytu, transparentní kryt pásku byl ponechán

6. Vytvrzení světlem po dobu 40 s.

7. Překrytí výplňovým kompozitem, jeho vytvrzení a vyleštění.

Postup zachycují obrázky 1–10.

Výše uvedeným způsobem bylo zhotoveno 9 dlah u zubů dolního frontálního úseku a 3 u zubů v horním frontálním úseku s diagnózou pulpoparodontálního onemocnění II. a III. třídy. Po zhotovení dlahy bylo provedeno endodontické ošetření ve dvou návštěvách. V první návštěvě byl opracován kořenový kanálek do definitivní podoby a aplikována provizorní kořenová výplň z hydroxidu kalcia. V další návštěvě byl kořenový kanálek zaplněn metodou laterální kondenzace za studena s použitím pasty AH 26 B (DENTSPLY, De Trey). Pak následovala parodontologická léčba. Charakteristika sledovaného souboru je uvedena v tabulce 2.

Pacienti byli kontrolováni vždy po třech měsících. Kromě výsledku léčby pulporarodontálního onemocnění byl hodnocen stav dlahy třemi stupni: dlaha in situ, odštípnutí krycího kompozitu, uvolněná dlaha. Výsledky byly zaznamenány do tabulek. Po šesti měsících byla komplexní léčba pulporarodontálního onemocnění ukončena. Po dohodě s pacientem zůstaly dlahy in situ. Svůj souhlas s uvedeným postupem vyjádřili pacienti svým podpisem (informovaný souhlas). Charakteristika sledovaného souboru je v tabulce 2.

VÝSLEDKY

Z celkového počtu 12 dlah se uvolnily dvě dlahy, a to v obou případech po uplynutí devíti

Tab. 3. Výsledky semipermanentního dlahování v parodontologii

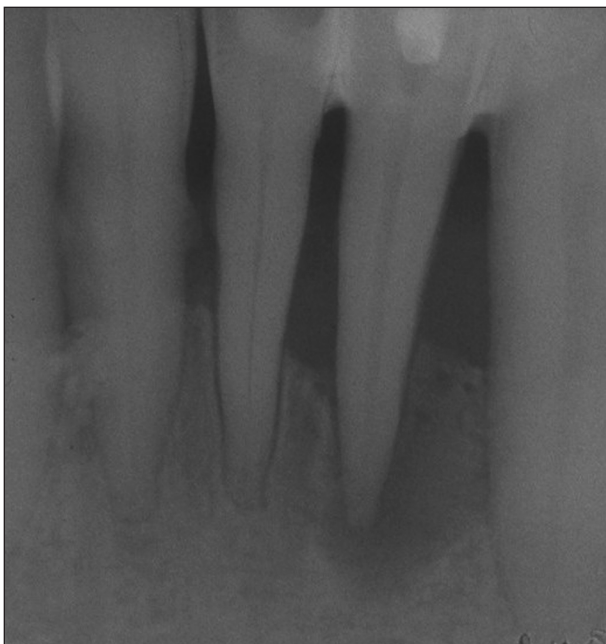Pacient	Doba začlenění dlahy v měsících	Výsledek
1.	24	A
2.	18	A
3.	12	A
4.	12	B
5.	12	A
6.	12	A
7.	9	C
8.	8	A
9.	7	A
10.	6	A
11.	4	C
12.	3	A

a čtyř měsíců po komplexním ošetření. Ostatní dlahy zůstávají in situ. V jednom případě došlo k odštípnutí krycího kompozitu a dlaha byla opravena nanesením nového výplňového materiálu. K této události došlo po 12 měsících. Nejdelší doba začlenění je dva roky, nejkratší doba je tři měsíce. Ve všech případech došlo k ústupu potíží, rentgenologicky prokazatelné konsolidaci parodontálních tkání a postižený zub zůstal zachován.

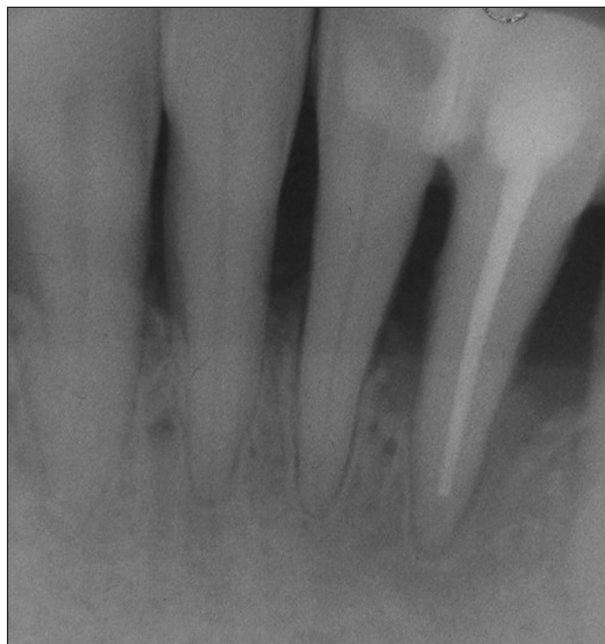Výsledky jsou přehledně zachyceny v tabulce 3.

DISKUSE

Z hlediska současných poznatků je dlahování v parodontologii indikováno jen tehdy, když je v důsledku pohyblivosti zubů omezen pacientův žvýkací komfort. Zuby lze dlahovat podle povahy postižení parodontu dočasně, provizorně, semipermanentně nebo trvale [6]. V případě našeho souboru pacientů šlo o dlahování semipermanentní (dlaha je začleněna měsíce, popř. léta). K tomuto rozhodnutí nás vedla povaha postižení závěsného aparátu, který vyžadoval komplexní endodontickou i parodontologickou léčbu. Konsolidaci parodontálních tkání po endodontickém



Obr. 11. Stav před endodontickým ošetřením (po zhotovení dlahy.

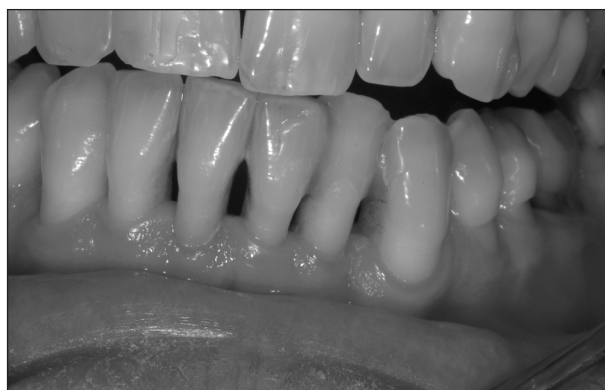

Obr. 12. Stav po endodontickém ošetření a zhojení léze.

ošetření lze očekávat nejdříve v průběhu třech měsíců [4]. Pacienti byli s výsledkem ošetření spokojeni a dlahu akceptovali jako dlouhodobé řešení. V dostupné literatuře se setkáváme s referencemi o dlahách z vláknových kompozitů zhotovených různými technologiemi. S použitím vláknových kompozitů v případě pulpoparodontálních onemocnění jsme se v literatuře nesetkali. Hlavní výhodou spatřujeme v snadné aplikaci pásky z materiálu DentapregTM a velmi dobrém estetickém efektu dlahy. Na rozdíl od tzv suchých výztuží (např. Fiber Splint výr. Polydentia, USA) není třeba pásek připravovat smáčením v adhezivu, je zabezpečeno přesné dávkování pryskyřice a výztuže. Plazmové nanášení pryskyřice na vlákna výztuže zabezpečuje jejich pevné spojení bez nutnosti silanování. Dlahy jsme aplikovali labiálně proto, aby bylo možno provést endodontické ošetření. Volba pásku se řídila postavením zubů. Většinou bylo možno volit jednosměrnou orientaci výztuže – pásek SFU, což považujeme za spolehlivější. Pouze v případě větší zakřivení labiálních ploch a nepravidelnosti postavení zubů byl volen pásek SFM kvůli lepší adaptaci. Dobrou adaptaci pásku k povrchu zubů považujeme za významný faktor ovlivňující trvanlivost ošetření. Množství částicového kompozitu, s nímž vláknový kompozit kombinujeme, se tak omezí na nejmenší možnou míru.

ZÁVĚR

Vláknový kompozit je vhodným materiálem pro semipermanentní dlahování u pulpoparodon-



Obr. 13. Dlahy zůstává in situ (3 roky) – pacient ji nevnímá.

tálních onemocnění. DentapregTM je snadno aplikovatelný a esteticky vyhovující.

KAZUISTIKA

Pacient ve stáří 45 let, s rozvinutou plakem podmíněnou parodontitidou, se dostavil do naší ordinace s akutní bolestivostí zubu 32. Zub jeví pokročilou viklavost (II. – III. stupeň), zkouška vitality byla negativní, zub byl lehce povystouplý, rtg. snímek ukázal rozsáhlé projasnění alveolární kosti podél celého kořene. Na základě klinického a rtg vyšetření byla stanovena diagnóza pulpoparodontálního onemocnění III. stupně. Po zhotovení labiální dlahy z pásku DentapregTM SFU (ADM, ČR) v kombinaci s materiály Tetric Flow a Tetric Ceram a adhezivním systémem Excite (všechny materiály IvoclarVivadent, Lich-


tenštejnsko) bylo zahájeno komplexní ošetření – zub byl endodonticky ošetřen ve dvou návštěvách. V první návštěvě byla provedena preparace kořenového kanálku ruční technikou za použití metody balanced force do velikosti ISO 35 a pracovní délky 21 mm měřené apexlokátorem. Pak byl aplikován hydroxid kalcia a provizorní výplň. V další návštěvě po výplachu 2% roztokem chlornanu sodného byl kořenová kanálek vysušen a zaplněn metodou laterální kondenzace za studena s použitím sealeru AH 26 (Dentsply, DE Trey). Parodont byl ošetřen konzervativně subgingiválním scalingem v rámci komplexní léčby parodontitidy. K ústupu potíží došlo již po první návštěvě, kdy bylo zahájeno endodontické ošetření. Během tří měsíců se konsolidoval i závěsný aparát a došlo k apozici nové alveolární kosti do úrovně sousedních zubů (obr. 3). V současné době je pacient bez potíží, stav parodontu je stabilizován a dlaha zůstává in situ již třetí rok po ošetření (obr. 11–13).

Práce vychází z projektu Stomatologického výzkumného centra 1M0528.

LITERATURA

1. **Chen, S. Y., Wang, H. L., Glickman, G. N.:** The influence of endodontic treatment upon periodontal wound healing. *J. Clin. Periodontol.*, 24, 1997; 7, s. 449-456.
2. **Freilich, M. A., Karmaker, A. C., Burstone, C. J., Goldberg, A. J.:** Development and clinical applications of a light-polymerizable fiber reinforced composite. *J. Prosthet. Dent.*, 80, 1998, s. 311-318.
3. **Freilich, M. A., Meiers, J. C., Duncan, J. P.:** Fibre reinforced composites in clinical dentistry. Chicago, Quintessence, 2000, s. 1-21, 49-23.
4. **Guldener, P. H. A.:** The relationship between periodontal and pulpa disease. *Internat Endodod. J.*, 19, 1985; s. 41-45.
5. **Jancar, J.:** Dentapregy – nová třída materiálů pro stomatologii. *Progresdent*, 3, 1998, 2, s. 89.
6. **Mutschelknauss, R. E.:** Lehrbuch der klinischen Parodontologie. Berlin, Quintessenz; 2000, s. 224–237, 269–281.

*Doc. MUDr. Lenka Roubalíková, Ph.D.
Stomatologická klinika LF MU
a FN u sv. Anny
Vinařská 6
603 00 Brno*



PROTEINY AKUTNÍ FÁZE

Fyziologie, diagnostika, klinika

Pavel Maruna

Proteiny akutní fáze jsou integrální součástí zánětlivé odpovědi. Během posledních 30 let si našly pevné místo ve vyšetřovacích algoritmech řady zánětlivých stavů. Přesto nebyla dosud problematika těchto proteinů v české (a podle autorových poznatků ani v cizojazyčné) literatuře komplexně zpracována formou monografie. Předložená práce má tak vyplnit mezeru, která se po vydání několika monografií věnovaných cytokinům (Klener: Cytokiny ve vnitřním lékařství, Grada, 1997, Gürlich a Maruna: Cytokiny v chirurgii, Galén, 2001) otvírá v této vysoce aktuální oblasti vědeckého výzkumu. Autor se snaží nejnovější fyziologické a patofyziologické poznatky o APP zasadit do kontextu dalších zánětlivých ukazatelů. Jeho cílem je nabídnout nejen vědcům, ale především klinickým lékařům komplexní přehled o těchto mediátorech a jejich diagnostickém

využití v nejrůznějších lékařských podoborech spolu s kritickým zhodnocením jejich výhod i omezení. Kniha je v první řadě určena lékařům se zaměřením na intenzivní medicínu a těm odborníkům, kteří se často setkávají s diferenciální diagnostikou zánětlivých procesů (onkologové, hematologové). Věříme, že užitečné informace zde naleznou i další lékaři přicházející do kontaktu se zánětlivými stavy, jako jsou pediatři a chirurgové. S vědomím toho, že problematika proteinů akutní fáze v současné době hluboce zasahuje také do neurologie, kardiologie, pneumologie nebo gastroenterologie, jsme přesvědčeni, že naše kniha bude inspirativní a poučná i pro lékaře těchto a dalších oborů.

*Vydal Maxdorf v roce 2004, edice Jessenius, formát A5, váz.
ISBN 80-85912-05-8, 288 str., cena 390 Kč*

Objednávku můžete poslat na adresu: Nakladatelské a tiskové středisko ČLS JEP, Sokolská 31, 120 26 Praha 2, fax: 224 266 226, e-mail: nts@cls.cz