

Inflamatorní myofibroblastický tumor

Hodan R.¹, Gregušová E.¹, Čuřík R.², Syrovátka J.¹, Michna P.¹,
Dokulil J.³

¹Klinika ústní čelistní a obličejové chirurgie FNsP, Ostrava,
přednosta MUDr. J. Syrovátka

²Ústav patologie FNsP, Ostrava,
přednosta MUDr. R. Čuřík

³Radioterapeutická klinika FNsP, Ostrava,
přednosta MUDr. D. Feltl, Ph.D.

Souhrn

Autoři upozorňují na vzácnou patologickou jednotku označovanou jako inflamatorní myofibroblastický tumor, která může postihnout jakoukoliv anatomickou lokalitu. Přestože v histologickém obraze léze nevykazuje známky zhoubného bujení, může se jednat již o sarkom s nízkým stupněm malignity. Klinické chování a léčbu ukazuje kazuistika pacientů s nálezem inflamatorního myofibroblastického tumoru.

Klíčová slova: inflamatorní myofibroblastický tumor – inflamatorní pseudotumor

Hodan R., Gregušová E., Čuřík R., Syrovátka J., Michna P., Dokulil J.: Inflammatory Myofibroblastic Tumor

Summary: The authors draw attention on the rare pathological unit named inflammatory myofibroblastic tumor, which can affect any anatomical localization. In spite of the fact that it does not display any sign of malignant growth in the histological picture, it can already represent a sarcoma of low grade of malignity. The clinical behavior and therapy are shown in the case histories of patients with the findings of inflammatory myofibroblastic tumors.

Key words: inflammatory myofibroblastic tumors – inflammatory pseudotumors

Čes. Stomat., roč. 106, 2006, č. 6, s. 157–162.

ÚVOD

Inflamatorní myofibroblastický tumor je nádorové onemocnění charakteristické ve své histologické skladbě přítomností vřetenovitých myofibroblastů a zánětlivým infiltrátem tvořeným plazmatickými buňkami, lymfocyty a eozinofily.

V literatuře existuje celá řada synonym tohoto onemocnění, například inflamatorní pseudotumor, plazmocelulární granulom, plazmocelulární pseudotumor nebo také inflamatorní fibrosarkom [1].

Snahou klasifikace nádorů dle WHO [21] a jiných společností (AFIP) [1] je tato synonyma shrnout pod termín inflamatorní myofibroblastický tumor. Ucelení vyplývá z morfologických a klinických pozorování kombinovaných s genetickým vyšetřením nádorových struktur.

KLINIKA

Poprvé byl tento nádor popsán v roce 1973 v plicích [2]. Nejčastěji se vyskytuje u mladist-

vých a dětí, převážně u žen, predilekčně v plicích, extrapulmonálně v mesenteriu a omentu. Anatomická lokalita i věk pacienta mají velkou variabilitu. Postihuje téměř všechny orgány, včetně trávicího traktu [3], respiračního systému (plíce, trachea, paranazální dutiny [5, 6, 7]), centrální nervový systém (mozek, komory, mozkové pleny [8, 9]) oční [10], páteř [11], skelet [12] nebo dělohu [13]. Popsán byl také výskyt v ústní dutině [14, 15, 16], příušní žláze [17], submandibulární [18], patrové mandli [19]. Velikost tumoru a jeho růst je rovněž variabilní, závisí na lokalitě. Bývá ohraničený nebo infiltruje okolní struktury. Nejčastěji se jeho velikost pohybuje kolem 5 až 10 cm.

Etiologie tumoru je nejednoznačná, uvažuje se o autoimunitním nebo infekčním původu [11] s podílem EBV [20] nebo herpesviru [21].

Asi 20 % případů je spojeno s horečkou, ztrátou na váze, elevací zánětlivých parametrů a někdy také s anémií [22]. Po odstranění tumoru dochází u 10–25 % pacientů k lokální recidivě [1].

V závislosti na morfoloické struktuře nádoru existuje nízké riziko vzniku vzdálených metastáz, udává se kolem 5 % [21].

Pokud se nacházejí v tumoru buněčné atypie, je možno lézi charakterizovat jako maligní (inflammatorní fibrosarkom). Avšak i tumor bez atypií může prokazovat klinicky morfoloickou progresi a dokonce metastazovat např. do plic [23]. Popsáno bylo také úmrtí v důsledku rozsáhlého intrakraniálního šíření nádoru, který nereagoval na léčbu [24].

HISTOLOGIE

Histologická struktura je převážně buněčná se zastoupením vřetenovitých myofibroblastů, fibroblastů a zánětlivou infiltrací, hlavně plazmatickými buňkami lymfocyty a eosinofily [1]. V zánětlivém infiltrátu mohou být zastoupeny také histiocyty.

Podle podílu zastoupení myofibroblastů, fibroblastů a zánětlivých buněk se rozeznávají tři základní histologické typy. První se podobá granulární tkáni nebo nodulární fasciitidě, druhý napodobuje fibromatózu nebo tumor ze svaloviny a třetí typ se podobá jizvě nebo desmoidu.

Jednotlivé složky pak mohou být v mikroskopickém obraze různě silně zastoupeny a mohou se kombinovat [21]. Někdy může být přítomna nekróza nebo metaplastická tvorba kosti. V primárním tumoru nebo jeho recidivě nemusí být patrné žádné buněčné atypie ani mitotická aktivity charakterizující maligní proliferaci [1].

Imunohistochemicky je přítomna silná pozitivita vimentinu, která je typická pro všechny myofibroblastické tumory, dále bývá pozitivní v průkazu aktinu hladké svaloviny [24] a desminu [16]. Negativní je v průkazu S-100 proteinu, myogeninu, myoglobinu [21] a negativní jsou také antigeny CD34 a CD1 [25]. Imunoreakce antigenu p53 bývá spojena spíše s agresivní maligní transformací tohoto tumoru [21].

Cytogeneticky jsou prokázány v mnoha případech chromozomální aberace [26].

DIFERENCIÁLNÍ DIAGNOSTIKA

Diferenciální diagnostika zahrnuje v orofaciální oblasti mimo chronického zánětu například plazmocytom, různé typy lymfomů, histiocytózu z Langerhansových buněk, fibrózní histiocytom a jiné léze. Ve slinných žlázách MALT-lymfom, v čelistních kostech například keratocysty.

LÉČBA

Obecně ji lze rozdělit na léčbu chirurgickou, radioterapii, chemoterapii cytostatiky nebo kortikoidy. Nejčastěji se jedná o kombinaci následujících typů:

Totální resekce. Subtotální resekce v kombinaci s radioterapií (15-50 Gy) nebo kortikosteroidy (prednisolon 60-120 mg/den).

Méně časté je použití cytostatik, a to hlavně Cyklofosfamidu (80-120mg/d) [6, 24].

KAZUISTIKY

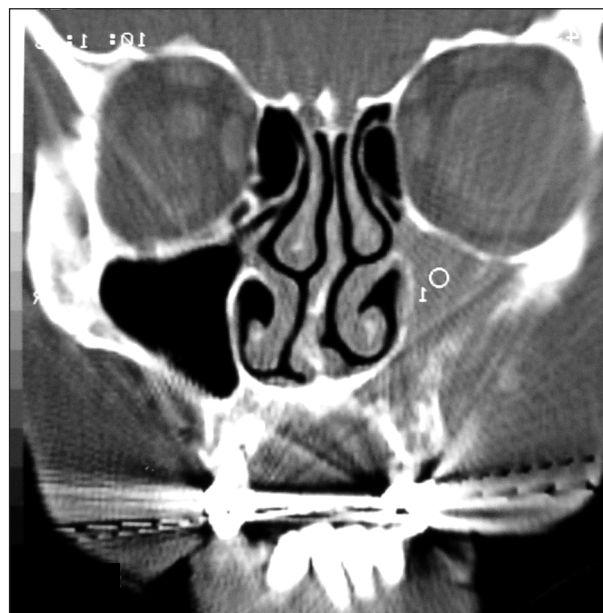
Nelehkou diagnostiku, klinické chování a léčbu inflamatorního myofibroblastického tumoru prezentujeme na následujících klinických případech.

Případ první

Na naši ambulanci byla obvodním stomatologem odeslána 67letá pacientka pro šest měsíců trvající bolesti v oblasti levé tváře, které neodezněly po extrakcích parodontických zubů v horní čelisti a dokonce nadále progredovaly.

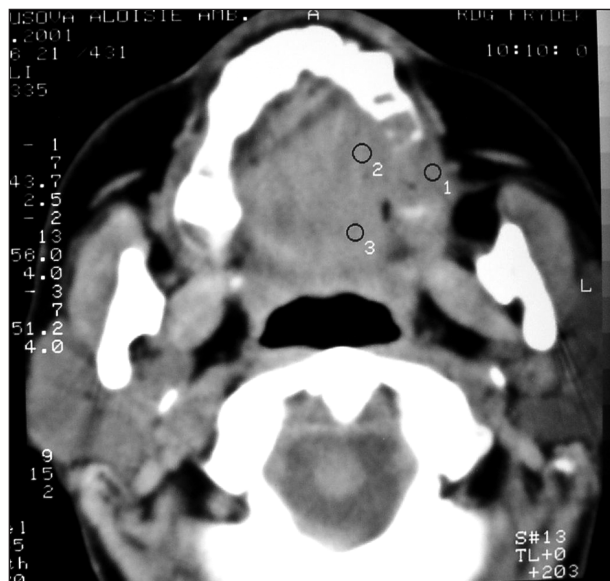
Při klinickém vyšetření pacientky byla zjištěna asymetrie tváře vlevo, kde byla hmatná tužší rezistence, dále hypestezie v inervační oblasti n.V/2 l.sin. V intraorálním nálezu převažovalo vyklenutí tuhé konzistence na tvrdém patře vlevo, alveolárním výběžku a ve fornixu vestibula velikosti 4x3x1 cm.

V poloaxiální projekci lbi bylo patrné zastření levé čelistní dutiny a v následném CT vyšetření byly popsány nehomogenní hmoty vyplňující levou čelistní dutinu s destrukcí její ventrální



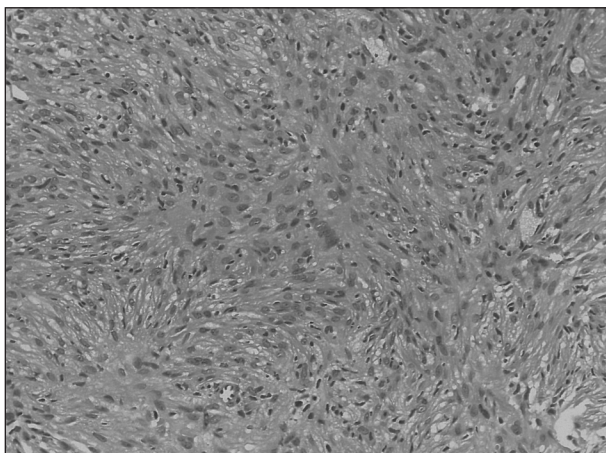
Obr. 1. CT vyšetření, koronární řez.

a mediální stěny. Dále tumor zasahoval do pterygoidního výběžku, alveolu, tvrdého patra a infiltroval podkoží v oblasti ventrální stěny čelistní dutiny. Na jednom ze scanů bylo zachyceno prorůstání tumoru přes spodinu očnice (obr.1, obr. 2).



Obr. 2. CT vyšetření, horizontální řez, alveolární výběžek.

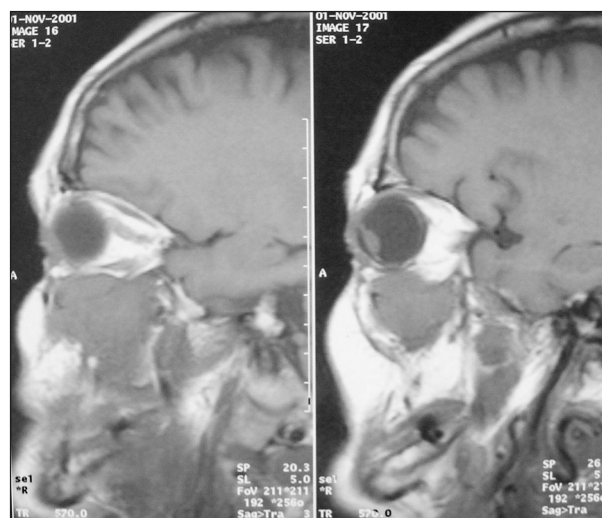
Z vyklenutí v místě alveolárního výběžku maxily byla provedena dignostická excize. V histologickém obraze byly nalezeny vřetenovité a neostře ohraničené elementy s protáhlými jádry, bez buněčných atypií, dále bohatá síť retikulárních vláken a zánětlivá celulizace. Diferenciálně diagnosticky bylo uvážováno o fibro-inflamatorním pseudotumoru nebo o benigním fibrózním histiocytomu. Po konzultačním histologickém vyšetření byl nález uzavřen jako inflamatorní myofibroblastický tumor (obr. 3).



Obr. 3. Inflamatorní myofibroblastický tumor, převážující myofibroblastická složka se zánětlivými buňkami HE, 156x.

Pacientka byla přijata k operačnímu řešení, při kterém byly antrotomií odstraněny tumorózní hmoty z levé čelistní dutiny s ponecháním tumoru prorůstajícího přes spodinu očnice. Histologicky byla potvrzena diagnóza inflamatorního myofibroblastického tumoru. V oblasti alveolárního výběžku vlevo jsme v průběhu hojení pozorovali dehiscenci operační rány.

Za měsíc po chirurgickém zákroku byl zjištěn relaps onemocnění, kdy byly patrné nádorové hmoty prorůstající píštělí v místě dehiscence. Vyšetření MR ukázalo opět obliteraci levé čelistní dutiny tumorem s destrukcí kosti mediální, ventrální i laterální stěny antra. Infiltraci levé části tvrdého patra s alveolárním výběžkem a také propagaci tumoru do podkoží ventromediálně. Dále byla patrna destrukce spodiny očnice, kde tumorózní hmoty zasahovaly až k okraji očního bulbu (obr. 4).

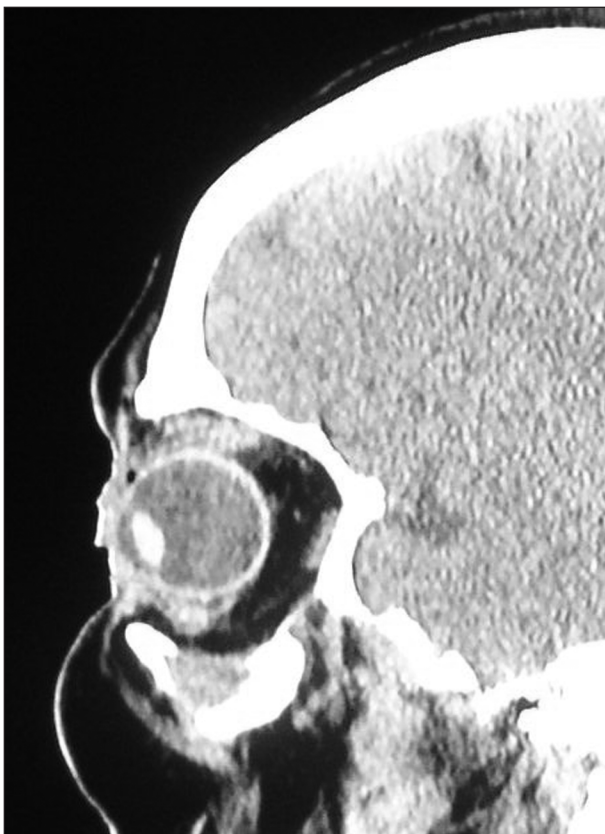

Obr. 4. Vyšetření MR, parasagitální řez levou očnicí.

Po vyšetření byla v celkové anestezii provedena subtotální resekce tumoru z celé levé čelistní dutiny a maxily, spodina očnice resekována v místě prorůstání tumoru za ponechání periorbity a rezidua tumoru, který zasahoval k dolnímu okraji bulbu. V opakovaném histologickém vyšetření byl opět potvrzen inflamatorní myofibroblastický tumor. Po konzultaci nálezu s onkology byla pacientka léčena radioterapií v dávce 40 Gy během čtyř týdnů.

Následné kontrolní CT vyšetření po ukončení radioterapie prokázalo regresi tumorózních hmot z oblasti spodiny levé očnice a levého bulbu (obr. 5).

Při pravidelných kontrolách v rámci dispenzarizace je nyní pacientka bez známek relapsu onemocnění. Oční vyšetření neproказuje poruchu vizu či motility bulbu.



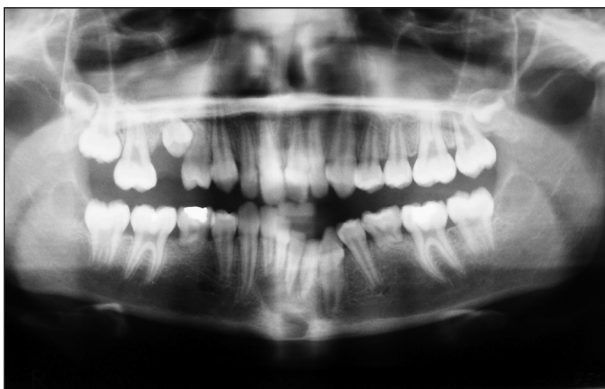Obr. 5. CT vyšetření po radioterapii, parasagitální řez levou očníci.

Případ druhý

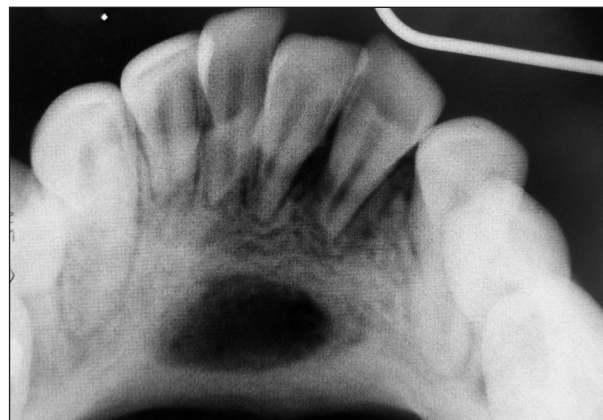Dalším pacientem, u kterého byl diagnostikován inflamatorní myofibroblastický tumor, byla 13letá dívka. Do naší ambulance byla odeslána ortodontem pro tumor v oblasti dolní čelisti, který byl zjištěn jako náhodný nález na OPG (obr. 6).

Z projekce je patrné ohraničené projasnění přibližně velikosti 20x20 mm v oblasti zubů 42, 41, 31, 32, spojené s resorpcí kořenů těchto zubů. V detailu lze tuto situaci vidět také na i.o. RTG snímku (obr. 7).

Klinicky bylo zjištěno vyklenutí dolního vesti-



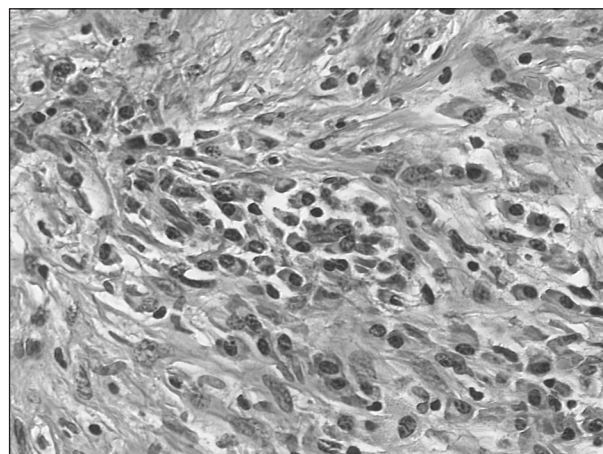
Obr. 6. OPG snímek s projasněním v oblasti zubů 21-12.



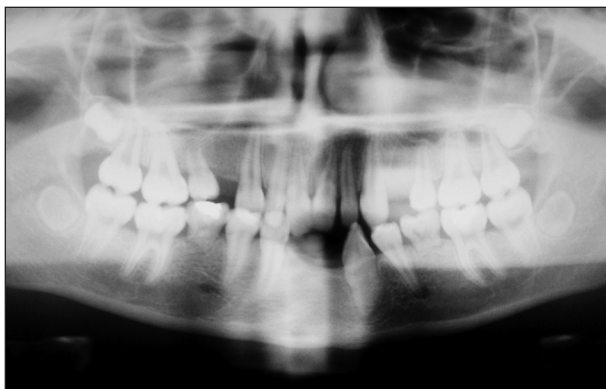Obr. 7. i.o. RTG oblasti zubů 21-12, do skusu.

bula v oblasti dolních řezáků, tužší konzistence, palpačně nebolestivé, slizniční kryt byl zarudlý. Zuby 31, 32 s viklavostí II. až III. stupně, reagující vitálně na chlad. Pacientka byla objednána k odstranění útvaru, klinicky hodnoceného jako cysta (keratocysta) dolní čelisti, v celkové anestezii.

Při operačním zákroku byla zjištěna dutina velikosti 2x2 cm vyplněna hmotami charakteru granulační tkáně, které resorbovaly vestibulární kompaktu, prorůstaly až do periostu a resorbovaly také kořeny naléhajících zubů. Byla provedena exstirpace tumoru a extrakce všech dolních řezáků. V histologickém obraze se jednalo o vřetenobuněčné struktury nádorového charakteru s výraznou zánětlivou celulizací (obr. 8) a imuno-histochemickou pozitivitou v průkazu vimentinu, aktinu hladké svaloviny a negativitou v průkazu cytokeratinů a S100 proteinu. Po současně provedeném konzultačním histologickém vyšetření na jiném pracovišti byl nález hodnocen jako inflamatorní myofibroblastický tumor. Pacientka byla bez další léčby zařazena do dispensární péče a v současné době, necelé dva roky po odstranění tumoru, je bez známek recidivy (obr. 9).



Obr. 8. Inflamatorní myofibroblastický tumor, zánětlivá celulizace, HE, 312x.



Obr. 9. OPG snímek po dvou letech.

ZÁVĚR

Inflamatorní myofibroblastický tumor představuje celou řadu vzácných, obtížně interpretovatelných, idiopatických a zánětlivě změněných lézí, které se klinicky chovají velmi neobvykle. Pomocná vyšetření jako jsou CT nebo MR nás často navádějí, na základě zjištění infiltrativního růstu a destrukce okolních tvrdých tkání, k pracovní diagnóze maligního procesu. Pečlivé histologické vyšetření z probatorní nebo kompletní excize, doplněné imunohistochemickým vyšetřením, nám ve většině případů objasní původ léze, ale nepotvrdí žádnou maligní transformaci.

Podle WHO klasifikace nádorů měkkých tkání z roku 2002 je inflamatorní myofibroblastický tumor (ICD-O code 8825/1) řazen mezi nádory nejistého chování, které málokdy metastazují (Intermediate, rarely metastasizing).

Proto si při použití zavádějícího synonyma inflamatorní pseudotumor musíme uvědomit, že se v tomto případě nejedná o zánětlivou lézi, ale o nádorové onemocnění, které může zakládat vzdálené metastázy, nekontrolovatelně růst a destruovat okolní tkáně.

Poděkování

Rádi bychom poděkovali Radiodiagnostické klinice za zapůjčení RTG, CT a MR dokumentace.

Dále děkujeme prof. MUDr. M. Michalovi za konzultační histologické vyšetření.

LITERATURA

1. **Kempson, R. L., Fletcher, C. D. M. et al.:** Tumors of the soft tissues, AFIP. Washington, D.C., 2001, s. 83-86.
2. **Bahadori, M., Liebow, A.:** Plasma cell granulomas of the lung. *Cancer*, 31, 1973, s. 191-208.
3. **SantaCruz, K. S., McKinley, E. T., Powell, Jr, Ralph, D.; Hermreck, A. S., Sonnino, R. E.:** Inflammatory myofibroblastic tumor of the gastroesophageal junction in childhood. *Pediatric Pathology & Molecular Medicine*, 21, 2002, 1, s. 49-57.
4. **Yildirim, Z., Soysal, O., Gokirmak, M. et al.:** Endobronchial inflammatory pseudotumor: A cause of chronic cough. *Asian Cardiovasc. Thorac Ann*, 1999, 7, s. 326-328.
5. **Thomas, L., Uppal, H., Kaur, S., David, V.:** Inflammatory pseudotumour of the maxillary sinus presenting as a sino-nasal malignancy. *European Archives of Oto-Rhino-Laryngology*, 262, 2005, 1, s. 61-64.
6. **Ruau, Ch., Noret P., Godey B.:** Inflammatory pseudotumour of the nasal cavity and sinuses, *The Journal of Laryngology and Otology*, London, 115, 2001, 7; s. 563-567.
7. **Fingerland, A., Kolář J., Kovář J., Šimek J.:** Zánětlivé pseudotumory plic. *Studia Pneumologica et Phthiseologica Cechoslovaca*, 37, 1997, 2, s. 93-97.
8. **Matsumoto, K., Natori, Y., Hirokawa, E., Iwaki, T.:** Hypertrophic pachymeningitis as a result of a retropharyngeal inflammatory pseudotumor. *Neurosurgery*, 51, 2002, 1061-1065.
9. **Sitton, J., Harkin, J., Gerber, M.:** Intracranial inflammatory pseudotumor. *Clin. Neuropathol.*, 1992, 11, s. 36-40.
10. **Patankar, T., Prasad, S., Krishnan, A., Laxminarayan, R. Patankar:** Isolated optic nerve pseudotumour. *Australasian Radiology*, 44, 2000, 1, s. 3, 101. DOI: 10.1046/j.1440-1673.2000.00750.x; (AN 5218323).
11. **Roberts, G. A.; Eldridge, P. R.; Mackenzie, J. M.:** Case report: inflammatory pseudotumour of the spine, with literature review. *British Journal of Neurosurgery*, 11, 1997, 6, s. 570-573, 4bw. DOI: 10.1080/02688699745754; (AN 148072).
12. **Sciot, R., Dal Cin, P., Fletcher, C. D., Hernandez, J. M., Garcia, J. L., Samson I., Ramos L., Brys P., Van Damme B., Van den Berghe H.:** Inflammatory myofibroblastic tumor of bone: report of two cases with evidence of clonal chromosomal changes, *American Journal of Surgical Pathology*, 21, 1997, 10, s. 1166-1172.
13. **Uhrová, E., Zuntová, A.:** Zánětlivý pseudotumor dělohy. *Klinická konference FN v Praze-Motole a 2. LF UK v Praze 2/91. Čs. Pediat.*, 47, 1992, 1, s. 52.
14. **Ide, F, Shimoyama, T., Horie, N.:** Inflammatory pseudotumor in the mandibular retromolar region. *J. Oral. Pathol. Med.*, 27, 1998, s. 508-510.
15. **Earl, P. D., Lowry, J. C., Sloan, P.:** Intraoral inflammatory pseudotumor. *Oral. Surg. Oral. Med. Oral. Pathol.*, 76, 1993, s. 279-283.
16. **James, Chu-Wen, F., Harry, D.:** Myofibroblastic tumor of the oral cavity. *New York State Dental Journal. Hempstead*, 70, 2004, 3, s. 28-31.
17. **Rahimi, S., Mafera, B., Vigili, M.:** Inflammatory pseudotumor of the parotid gland: Report of a case with fine needle aspiration cytology. *Acta-cytologica*, 48, 2004, 4, s. 574-576.
18. **Kojima, M., Nakamura, S., Itoh, H., Suchi, T., Masawa, N.:** Inflammatory pseudotumor of the submandibular gland: report of a case presenting with autoimmune disease-like clinical manifestations. *Archives of Pathology & Laboratory Medicine [NLM - MEDLINE]*, 125, 2001, 8, s. 1095.
19. **Gangopadhyay, K., Mahasin, Z. Z., Kfoury, H., Ashraf Ali, M.:** Inflammatory myofibroblastic tumour of the tonsil. *The Journal of Laryngology and Otology*, London, 111, 1997, 9, s. 880-883.
20. **Arber, D. A, Kamel, O. W., van de Rijn, M., Davis, R. E, Medeiros, L. J., Jaffe, E. S., Weiss, L. M.:** Frequent presence of the Epstein-Barr virus in inflammatory pseudotumor. *Hum. Pathol.*, 26, 1996, s. 1093-1098.
21. **Fletcher, C. D. M. et al.:** Pathology and genetics of tumors of soft tissue and bone. WHO, IARC Press, Lyon, 2002, s. 91-93.
22. **Coffin, C. M., Watterson, J., Priest, J. R., Dehner, L. P.:** Extrapulmonary inflammatory myofibroblastic tumor

- (inflammatory pseudotumor). A clinicopathologic and immunohistochemical study of 84 cases. *American Journal of Surgical Pathology*, 1995, s. 859-872.
23. **Watanabe, K., Tajino, T., Sekiguchi, M., Suzuki, T.:** Inflammatory myofibroblastic tumor (Inflammatory Fibrosarcoma) of the bone. *Arch. Pathol. Lab. Med.*, 124, 2000, s. 1514-1517.
24. **Gale, N., Zidar, N., Podboj, J., Volavsek, M., Luzar, B.:** Inflammatory myofibroblastic tumour of paranasal sinuses with fatal outcome: reactive lesion or tumour? *Journal of Clinical Pathology*, London, 56, 2003, 9, s. 715.
25. **Nonaka, D., Birbe, R., Rosai, J.:** So-called inflammatory myofibroblastic tumour: a proliferative lesion of fibroblastic reticulum cells? *Histopathology*, 46, 2005, s. 604-613.
26. **Treisman, S. P., Gillis, D. A., Lee, C. L., Giacomantonio, M., Resch, L.:** Omental-mesenteric inflammatory pseudotumor. Cytogenetic demonstration of genetic changes and monoclonality in one tumor. *Cancer*, 73, 1994, s. 1433-1437.

MUDr. Radomír Hodan

Fakultní nemocnice s poliklinikou Ostrava

17. listopadu 1790

708 52 Ostrava-Poruba

e-mail: radomir.hodan@fnspo.cz

Klinika ústní a obličejové chirurgie LF UP a FN Olomouc
Česká společnost maxilofaciální chirurgie
Slovenská spoločnosť orálnej a maxilofaciálnej chirurgie
Oblastní stomatologická komora v Olomouci
si Vás dovolují pozvat na

X. OLOMOUCKÉ ONKOLOGICKÉ DNY

odborné a společenské setkání maxilofaciálních chirurgů, stomatologů, onkologů,
otolaryngologů a plastických chirurgů,
které se uskuteční ve dnech 8.–9. února 2007
ve velké posluchárně Teoretických ústavů LF UP v Olomouci, Hněvotínská 6.
Odborným program symposia bude zaměřen na otázky prevence, diagnostiky a terapie
novotvarů dutiny ústní, hlavy a krku, akutní problémy mezioborové spolupráce
a zajímavá kazuistická sdělení.

PF 2007

*Všem našim lékařům, spolupracovníkům, studentům a všem čtenářům
přejeme kouzelné Vánoce. Nový rok ať naplní Vaše všechny touhy a přání, úspěchy
u práci a spokojené žití v plném zdraví.*

Redakční rada