

Resorpce augmentačních materiálů použitých při operaci sinus lift

Brázda T.¹, Šimůnek A.¹, Kopecká D.¹, Somanathan R. V.¹, Bukač J.²

¹Stomatologická klinika LF UK a FN, Hradec Králové,
přednostka doc. MUDr. V. Hubková, CSc.

²Ústav lékařské biofyziky LF UK, Hradec Králové,
přednosta prof. MUDr. P. Stránský, CSc.

Souhrn

V některých případech je před samotnou implantací v ústní dutině nutno připravit podmínky pro zavedení dentálních implantátů. V laterálních úsecích horní čelisti je tak augmentační postup sinus lift téměř nedílnou součástí implantologické léčby. Cílem této práce bylo ověřit resorpci augmentačních materiálů používaných při operaci sinus lift. Soubor obsahoval 50 pacientů, kteří sinus lift podstoupili. U 20 pacientů byl použit β -trikalciumfosfát (Cerasorb, Curasan Pharma), u 20 pacientů deproteinizovaná bovinní kost (Bio-Oss, Geistlich) a u 10 autogenní kost odebraná z tuber maxillae. Za 18 měsíců po operaci byla prokázána resorpce augmentátu u 26 pacientů (52 %). U β -trikalciumfosfátu byla zaznamenána průměrná resorpce 21,0 %, u deproteinizované bovinní kosti 3,7 %, u autogenní kosti 9,5 %.

Při porovnání deproteinizované bovinní kosti a β -trikalciumfosfátu nebyl zjištěn statisticky významný rozdíl. Statistická významnost byla prokázána u deproteinizované bovinní kosti a autogenní kosti ($p < 0,05$). β -trikalciumfosfát a autogenní kost byly také navzájem signifikantně odlišné ($p < 0,05$).

Klíčová slova: sinus lift – resorpce – augmentační materiál – autogenní materiál – β -trikalciumfosfát – deproteinizovaná bovinní kost

Brázda T., Šimůnek A., Kopecká D., Somanathan R.V., Bukač J.: Resorption of Augmenting Materials Used in Sinus Lift Operation

Summary: In certain cases conditions in oral cavity for introducing dental implants should be prepared before the operation. In lateral section of upper jaw the augmenting sinus lift procedure is almost an indispensable part of implantological therapy. The aim of this contribution was to verify resorption of augmentation materials used in the sinus lift operations. The group includes 50 patients, who underwent sinus lift procedure. In 20 patients we use β -tricalcium phosphate (Cerasorb, Curasan Pharma), in 20 other patients the deproteinized bovine bone (Bio-Oss, Geistlich) and in 10 others an autogenous bone taken from tuber maxillae. Eighteen months after the operation resorption of the augmentation material was demonstrated in 26 patients (52%). In β -tricalcium phosphate we documented 21.0% average resorption, in the deproteinized bovine bone 3.7% and in the autogenous bone 9.5%. A significant difference was determined between the deproteinized bovine bone and the autogenous bone ($p < 0.05$). β -Tricalcium phosphate and autogenous bone proved to be also significantly different ($p < 0.05$).

Key words: sinus lift – resorption – augmentation material – autogenous material – β -tricalcium phosphate – deproteinized bovine bone

Čes. Stomat., roč. 106, 2006, č. 5, s. 140–143.

ÚVOD

Augmentační postup sinus lift je indikován u pacientů s expandovaným alveolárním recesem čelistní dutiny, jenž znemožňuje implantaci pro nedostatečnou výšku kosti v oblasti alveolárního výběžku horní čelisti. S touto situací se setkáváme nejčastěji v oblasti druhého premoláru a molárů. Při operaci sinus lift je aplikován augmentační materiál pod slizniční výstelku sinus maxillaris po odklopení mukoperiostálního lalo-

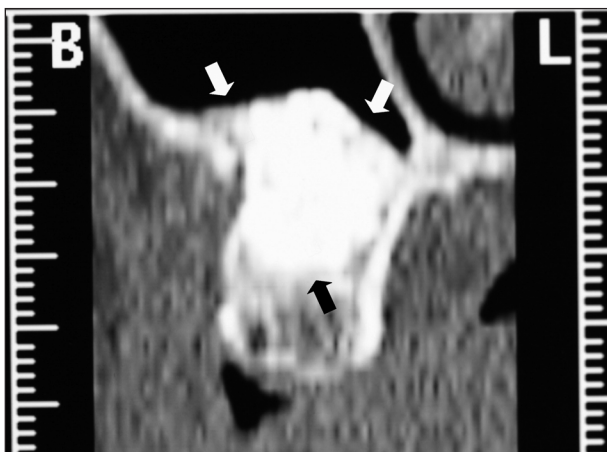ku z laterální stěny maxily. Při jednodobém operačním postupu se provádí operace sinus lift a v témže operačním zákroku se zavedou fixtury. Při dvoudobém postupu se provede nejdříve sinus lift a ve druhé době za 6–9 měsíců se v dané oblasti implantuje. Při volbě augmentačního materiálu přichází v úvahu autogenní materiál, kterým může být štěp z hřebene kyčelní kosti, štěp z bradové krajiny, čelistního úhlu či z jiných oblastí skeletu. Jeho odběr je však pro pacienta značně zatěžující. Často se tedy užívají neauto-

genní augmentační materiály. Někdy jsou smíchány s vlastní kostí pacienta.

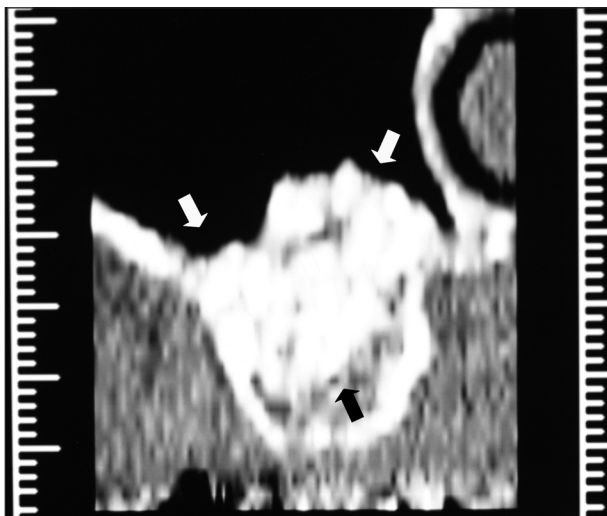
Cílem studie bylo zjistit, zda dochází k resorpci augmentátu v sinus liftu, porovnat velikost resorpce u jednotlivých materiálů, posoudit homogenitu augmentátu po 18 měsících hojení a zhodnotit spolehlivost zobrazení augmentátu ortopantomografem.

MATERIÁL A METODIKA

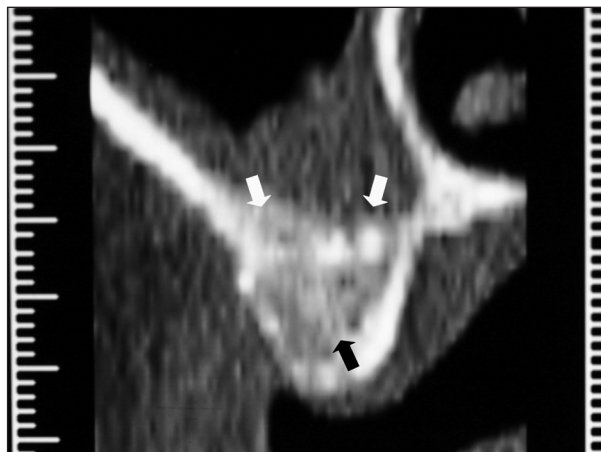
Soubor obsahoval 50 pacientů, kteří podstoupili operační zákrok sinus lift od října 2003 do března 2004 na implantologickém pracovišti stomatologické kliniky v Hradci Králové. Žádný z pacientů netrpěl zánětem čelistní dutiny ani jinými chorobami, které by mohly výkon ovlivnit. Operace proběhla ambulantně v místní anestezii při zajištění amoxicilinem potencovaným klavulanátem (Augmentin, Zentiva) v perorální dávce 3x625 mg. Aplikace antibiotik byla zahájena dva-



Obr. 1. Vysoce homogenní augmentát (ohraňován šipkami). Reformátovaný výpočetní tomogram.



Obr. 2. Středně homogenní augmentát.



Obr. 3. Nehomogenní augmentát.

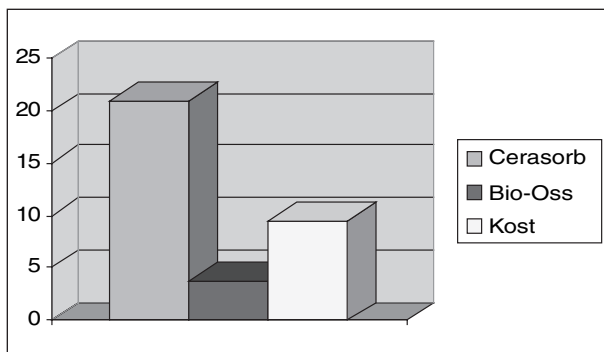
náct hodin před výkonem a ukončena po sedmi dnech. Pro augmentaci byl použit β -trikalciumpfosfát (Cerasorb 1000 – 2000 μ m, Curasan Pharma) a deproteinizovaná bovinní kost (Bio-Oss spongióza 1 – 2 mm, Geistlich). Jako kontrolní materiál byla použita autogenní kost odebraná ze stejnostranného tuber maxillae. U 20 pacientů byl použit β -trikalciumpfosfát, u 20 pacientů byla aplikována deproteinizovaná bovinní kost a u 10 pacientů autogenní kost. Bezprostředně po výkonu byl zhotoven snímek digitálním ortopantomografem (Planmeca Promax). U všech pacientů se jednalo o dvoudobý sinus lift, do kterého jsme po 9 měsících zavedli hydroxyapatitem povlakované fixtury Impladent SHAO. Za dalších 18 měsíců byl zhotoven kontrolní ortopantomogram. Porovnáním obou snímků v místě inzerovaných fixtur byl za pomoci milimetrového měřítka zjištěn stupeň resorpce. Hodnoty jsme zaokrouhlili na celé milimetry. Bylo počítáno s koeficientem zvětšení ortopantomogramu 1,25x.

Dále jsme sledovali, zda je ortopantomogram dostatečně spolehlivý pro stanovení výšky augmentátu. Snímek byl porovnán s údaji reformátovaného výpočetního tomogramu, který posloužil i pro odečítání homogenity materiálu.

Při lupovém zvětšení jsme definovali 3 úrovně homogenity augmentátu. Materiál s nejlepší homogenitou, která je charakterizována sytým stínem bez patrné vnitřní struktury, byl označen jako vysoce homogenní (obr. 1). Druhý a třetí stupeň zahrnoval drobná a větší projasnění uvnitř augmentátu (obr. 2, obr. 3). Toto měření bylo provedeno u 14 pacientů. β -trikalciumpfosfát byl užít u 7 pacientů a deproteinizovaná bovinní kost také u 7 pacientů. Výsledky byly statisticky zpracovány pomocí Fisherova přesného testu.

VÝSLEDKY

Měřitelná resorpce augmentačního materiálu



Graf 1. Resorpce použitých augmentačních materiálů.

byla zjištěna u 26 pacientů (52 %). U β -trikalciumfosfátu byla zaznamenána průměrná resorpce 21,0 % (rozmezí 4 – 100 %), u deproteinizované bovinní kosti byla průměrná resorpce 3,7 % (3–19 %). U kontrolního souboru s autogenní kostí činila průměrná resorpce 9,5 % (8–17 %) (graf. 1). Při porovnání deproteinizované bovinní kosti a β -trikalciumfosfátu nebyl zjištěn statisticky významný rozdíl ($p > 0,05$). Statistická významnost byla prokázána u deproteinizované bovinní kosti a autogenní kosti ($p < 0,05$). β -trikalciumfosfát a autogenní kost byly také významně odlišné ($p < 0,05$).

Při posuzování homogenity augmentačního materiálu byla u 8 pacientů (57,0 %) zjištěna vysoká homogenita, u 5 pacientů (35,7 %) střední homogenita a u jednoho pacienta (7,3 %) byl augmentovaný materiál klasifikován jako nehomogenní.

U 10 pacientů (71,4 %) se sinus liftem nám reformátovaný výpočetní tomogram potvrdil větší množství augmentátu přítomného v čelistní dutině (v rozmezí od 4–33 %) než zobrazil ortopantomogram (tab. 1). U 4 pacientů (28,6 %) vykazovaly ortopantomogram a výpočetní tomogram stejné hodnoty. Rozdíl mezi resorpcí naměřenou na ortopantomogramu a výpočetním tomogramem je tedy statisticky významný ($p = 0,01$).

DISKUSE

V současné době je na trhu řada různých preparátů určených k augmentaci. Mezi populární komerčně vyráběné preparáty patří β -trikalciumfosfát Cerasorb a deproteinizovaná bovinní kost Bio-Oss. V odborné literatuře byla publikována řada studií tohoto typu hodnotících bovinní kost [1, 2, 3], β -trikalciumfosfát [4, 5], či autogenní

kost [6]. Sartori, Valentini, Yildirim uvádějí u deproteinizované bovinní kosti během prvního roku nulovou resorpci. U β -trikalciumfosfátu byla zjištěna resorpce v rozmezí 10–20 % v období prvních 6 měsíců po augmentaci [4]. U autogenní kosti byla resorpce v rozmezí 20–30 % do jednoho roku [6]. Po implantaci do štěpu z hřebene kyčelní kosti činila po prvním roce průměrná resorpce 36 % od implantace [7] a 44 % po 5 letech [8]. Naší studií byl augmentát hodnocen po 18 měsících a výsledky jsou v souladu s udávanými literárními údaji. Statistická významnost je překvapivá, výsledky jsou ovlivněny odlišným rozptylem.

Nehomogenita byla dle našeho názoru způsobena nedostatečnou kondenzací materiálu při operaci nebo z nám neznámých příčin poruch hojení a novotvorby kosti. Příčinou resorpce může být povaha materiálů, o dalších příčinách nedokážeme spekulovat.

ZÁVĚR

Při augmentačním výkonu sinus lift byla zjištěna měřitelná resorpce u 52 % pacientů. Největší hodnotu vykazoval β -trikalciumfosfát (21 %), zatímco autogenní kost a deproteinizovaná bovinní kost se resorbovaly méně (9,5 %, resp. 3,7 %).

Augmentát byl vysoce homogenní u 57 % pacientů, v 35,7 % případů byl středně homogenní a u zbylých 7,3 % pacientů byl nehomogenní. Ortopantomogram zobrazil u 71,4 % pacientů menší množství augmentátu přítomného v čelistní dutině, než bylo zjištěno z reformátovaného výpočetního tomogramu. Rozdíl činil 4 – 33 %.

Poděkování

Práce byla podpořena grantem IGA MZ ČR NK/7711-3/2003.

LITERATURA

1. Sartori, S., Silvestri, M., Forni, F., Icaro, C., Tesi, P., Cattaneo, V.: Ten-year follow-up in a maxillary sinus augmentation using anorganic bovine bone (Bio-Oss). A case report with histomorphometric evaluation. Clin. Oral Impl. Res., 14, 2003, s. 369-372.
2. Valentini, P., Abensur, D., Densari, D., Graziani, J.: Histological evaluation of Bio-Oss in a 2-stage sinus floor elevation and implantation procedure. Clin. Oral Impl. Res., 9, 1998, s. 59-64.
3. Yildirim, M., Spiekermann, H., Biesterfeld, S., Edelhoff, D.: Maxillary sinus augmentation using xenogenic bone substitute material Bio-Oss® in combination with

Tab. 1. Rozdílné hodnoty výšky augmentátů naměřené na ortopantomogramu a výpočetním tomogramem

	Naměřené hodnoty (mm)									
	6,4	13	8	9,6	9	5,6	4	11,2	5,6	11,2
Ortopantomogram										
Výpočetní tomogram	8,0	17	11	10	10	7	6	17	6	13

- venous blood. A histologic and histomorphometric study in humans. Clin. Oral Impl. Res., 11, 2000, s. 217-229.
4. **Wiltfang, J., Schlegel, K., Schultze, S. - Mosgau, Zimmermann, R., Kessler, P.:** Sinus floor augmentation with β -tricalciumphosphate. Clin. Oral Impl. Res., 14, 2003, s. 213-218.
 5. **Zerbo, R., Bronckers, L., Lange, L., Beek, J., Burger, H.:** Histology of human alveolar bone regeneration with a porous tricalcium phosphate. Clin. Oral Impl. Res., 12, 2001, s. 379-384.
 6. **Kahnberg, K., Ekstube, A., Grondahl, K., Nilsson, P.:** Sinus lifting procedure. Clin. Oral Impl. Res., 12, 2001, s. 479-487.
 7. **Verhoeven, W., Cune, S., Terlou, A., Putter, C.:** The combined use of endosteal implants and iliac crest onlay grafts in the severely atrophic mandible: a longitudinal study. Int. J. of Oral et Maxillofac. Surgery, 26, 1997, s. 351-357.
 8. **Swart, J. G. Allierd, R. H.:** Subperiosteal onlay augmentation of the mandible: A clinical and radiographic survey. J. Oral and Maxillofac. Surgery, 43, 1985, s. 183-187.

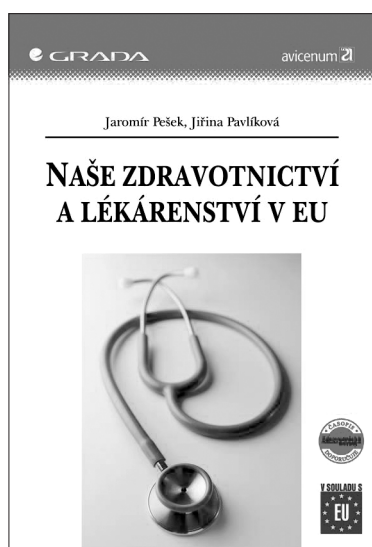
MUDr. Tomáš Brázda

Stomatologická klinika LF UK a FN

Sokolská 581

500 05 Hradec Králové

e-mail: Tom.brazda@seznam.cz



NAŠE ZDRAVOTNICTVÍ A LÉKÁRENSTVÍ V EU

Jaromír Pešek, Jiřina Pavlíková


Příručka je určena pro subjekty působící v oblasti zdravotnictví v období po vstupu ČR do EU. Najdete zde základní informace o EU, přehled vybraných právních předpisů, informace výrobcům, dovozcům, distributorům, a prodejčům zdravotnických prostředků.

Vydala Grada Publishing v roce 2005. ISBN 80-247-1392-6, kat. číslo 3000, A5, brož. vazba, 152 stran, cena 195 Kč.

Objednávku můžete poslat na adresu:

Nakladatelské a tiskové středisko ČLS JEP, Sokolská 31, 120 26 Praha 2,

fax: 224 266 226, e-mail: nts@cls.cz



VELKÝ LÉKAŘSKÝ SLOVNÍK 4. vydání

Martin Vokurka, Jan Hugo a kol.

Čtvrté, rozšířené vydání výkladového slovníku lékařských termínů pro odbornou veřejnost a čtenáře s hlubším zájmem o medicínu. Více než 36.000 hesel zachycuje celou anatomickou terminologii, biochemii a molekulární biologii, patologii, farmakologii, několik tisíc vnitřních, neurologických a vrozených nemocí, obsáhle je zatoupena psychiatrie, chirurgické obory, gynekologie, sexuologie, ORL, oční lékařství, stomatologie a řada dalších oborů. Slovník klade důraz na souvislosti uvnitř medicíny, i mimo ni.

Vydal Maxdorf v roce 2004, váz., formát B5, 966 str., 1495,- Kč,

Objednávku můžete poslat na adresu: Nakladatelské a tiskové středisko ČLS JEP, Sokolská 31, 120 26 Praha 2, fax: 224 266 226, e-mail: nts@cls.cz