

Srovnání efektu β -trikalciumpfosfátu a deproteinizované bovinní kosti při operaci sinus lift

Srovnávací histologická a histomorfometrická studie

Šimůnek A.¹, Kohout A.², Kopecká D.¹

¹Stomatologická klinika LF UK a FN, Hradec Králové,
přednostka doc. MUDr. V. Hubková, CSc.

²Fingerlandův ústav patologie LF UK a FN, Hradec Králové,
přednosta prof. MUDr. I. Šteiner, CSc.

Souhrn

Cílem prospektivní studie je posoudit kvalitu β -trikalciumpfosfátu (Cerasorb, Curasan Pharma) a deproteinizované bovinní kosti (Bio-Oss, Geistlich) jako augmentačních materiálů pro operaci sinus lift. Hodnocení bylo provedeno z biopsií odebraných po devíti měsících konsolidace augmentátu. Z hlediska histomorfometricky stanoveného objemu novotvořené kosti a rezidua cizorodého augmentačního materiálu nebyly mezi β -trikalciumpfosfátem a deproteinizovanou bovinní kostí nalezeny statisticky významné rozdíly. Přidání malého množství (1:8 až 1:5) autogenních kostních chipsů odebraných z tuber maxillae se na kvalitě augmentátu signifikantně neprojevovalo, pouze snížilo spotřebu neautogenního preparátu. Autogenní kostní štěp z hlediska histomorfometrického předčil β -trikalciumpfosfát i deproteinizovanou bovinní kost. Na základě obecného histologického zhodnocení biopsií se deproteinizovaná bovinní kost jevila ve srovnání s β -trikalciumpfosfátem jako kvalitnější.

Klíčová slova: sinus lift – dentální implantáty – β -trikalciumpfosfát – deproteinizovaná bovinní kost – autogenní kost – histomorfometrie

Šimůnek A., Kohout A., Kopecká D.:

The Comparison of Effect of β -tricalciumphosphate and Deproteinized Bovine Bone in Sinus Lift Operation

Comparative Histological and Histomorphometrical Study

Summary: The aim of this prospective study is to evaluate the quality of β -tricalciumphosphate (Cerasorb, Curasan Pharma) and deproteinized bovine bone (Bio-Oss, Geistlich) used as augmentation materials for the sinus lift operation.

Histomorphometry was carried out from biopsies obtained after nine months of the consolidation of materials. When considering the histomorphometrically assessed volume of the new bone and the residua of foreign material, no statistically significant difference was found between both investigated materials. The addition of a small amount (1:8 to 1:5) of autogenous bone chips harvested from the maxillary tuber did not significantly affect the quality of general newly-formed bone, but merely reduced the consumption of non-autogenous material. Histomorphometrically, the autogenous bone graft surpassed both the β -tricalciumphosphate and the deproteinized bovine bone. On the basis of general histological evaluation of the biopsy specimens, the deproteinized bovine bone was found to be superior to the β -tricalciumphosphate.

Key words: sinus lift – dental implants – β -tricalciumphosphate – deproteinized bovine bone – autogenous bone – histomorphometry

Čes Stomat., roč. 106, 2006, č. 3, s. 67–71.

ÚVOD

Podmínky pro zavedení dentálních implantátů v laterálních partiích horní čelisti bývají ztíženy expandovanou čelistní dutinou omezující nabídku alveolární kosti. Nedostatečnou výšku kosti je pak nutno kompenzovat augmentačním zákrokem, nejčastěji operací sinus lift [5, 6, 9, 12, 14].

Rozhodující pro úspěch augmentace je kvalita augmentačního materiálu [4]. Materiál nesmí vyvolávat reakci z cizích těles nebo jakkoli ohrožovat příjemce. Má být beze zbytku resorbovatelný, přičemž rychlost jeho resorpce musí odpovídat rychlosti kostní novotvorby [4, 14].

Augmentační materiály se podle původu dělí na autogenní (z téhož jedince), alogenní (z jiného

jedince stejného živočišného druhu), xenogenní (z jiného živočišného druhu nebo z rostliny) a aloplastické (syntetické) [6, 10, 11]. Nejvyšší je autogenní kost, považovaná za „zlatý standard“. Její odběr však mnohdy přináší výrazné zvýšení invazivity zákroku. Ostatní materiály tuto slabinu nemají, ale z biologického pohledu za autogenní kosti více či méně zaostávají [6]. Pro potřeby klinické praxe je vhodné jejich kvalitu definovat.

Cílem srovnávací prospektivní studie je histomorfometricky a histologicky posoudit kvalitu dvou augmentačních materiálů, zhodnotit efekt jejich obohacení malým množstvím autogenní kosti a výsledky porovnat s augmentací samotnou autogenní kostí. Experiment byl proveden v podmínkách humánní medicíny, biopsie ze sinus liftu byly odebírány po devíti měsících od operace.

MATERIÁL A METODIKA

Do studie bylo zařazeno 16 pacientů Implantologického centra Stomatologické kliniky FN a LF UK v Hradci Králové, kteří splňovali kritéria uvedená v tabulce 1. Jednalo se o 10 mužů a 6 žen ve věku 37–65 let (průměr 52,1 roku). V souladu s Helsinskou deklarací z roku 1994 byli všichni se svou účastí v plánovaném projektu seznámeni a souhlasili s ní.

Tab. 1. Kritéria pro zařazení do souboru

Inkluzivní kritéria	Exkluzivní kritéria
<ul style="list-style-type: none"> věk 18 – 65 let dentální implantáty indikovány v oblasti prvního premoláru nebo prvního či druhého moláru horní čelisti výška alveolární kosti v místě implantace maximálně 3 mm šířka alveolární kosti v místě implantace minimálně 5 mm vyhovující ústní hygiena 	<ul style="list-style-type: none"> závažné celkové choroby (včetně dekompenzovaného diabetes mellitus) sinusitis maxillaris acuta výrazná osteoporóza alkoholismus, narkománie osoby nespolupracující

Každému pacientovi byl předoperačně zhotoven ortopantomogram, v případě potřeby i reformátovaný výpočetní tomogram. Sinus lift byl proveden vždy ve dvoudobé modifikaci [5], v období od listopadu 2003 do dubna 2004. Operace proběhla ambulantně v místní anestezii při zajištění amoxicilinem potencovaným klavulanátem (Augmentin, Zentiva) v perorální dávce 3x625 mg. Aplikace antibiotik byla zahájena dvanáct hodin před výkonem a ukončena po sedmi dnech. Pro každý zákrok byly spotřebovány průměrně 2 cm³

augmentačního materiálu smíchaného se srážlivou krví odebranou z kubitální vény [10, 11]. Pokud došlo při preparaci sliznice čelistní dutiny k její perforaci, trhlina byla uzavřena Surgicalem (Johnson&Johnson) [13].

Pacienti byli rozděleni podle zvoleného augmentačního materiálu do pěti skupin, čtyř experimentálních a jedné kontrolní, jak je uvedeno v tabulce 2. β -trikalciemfosfát byl použit ve formě preparátu Cerasorb 1000–2000 μ m, deproteinizovaná bovinní kost byla představována materiálem Bio-Oss Spongiosa 1–2 mm. Pokud byly tyto preparáty smíchány s autogenní kostí (skupiny CK a BK), jednalo se o malé množství chipsů získaných v objemovém poměru 1:8 až 1:5 z tuber maxillae. Autogenní kost u kontrolní skupiny (K) byla odebraná trepanem z mentální krajiny a zpracovaná kostním mlýnkem (R. Quélin, Leimen). Rozdělení pacientů do skupin bylo provedeno losem.

Tab 2. Rozdělení pacientů podle použitého augmentačního materiálu

Skupina	Materiál	Počet pacientů
C – experimentální	β -trikalciemfosfát	4
CK – experimentální	β -trikalciemfosfát + autogenní kost	3
B – experimentální	deproteinizovaná bovinní kost	4
BK – experimentální	deproteinizovaná bovinní kost + autogenní kost	3
K – kontrolní	autogenní kost	2

Za devět měsíců po operaci sinus lift, v souvislosti se zavedením dentálního implantátu, byl v infiltrační anestezii odebrán vzorek augmentátu na histologické a histomorfometrické vyšetření. Odběr byl veden v místě implantace tak, že po stanovení místa implantace kuličkovým vrtákem bylo kostní lože implantátu za vydatného chlazení fyziologickým roztokem preparováno trepanem o vnitřním průměru 2,0 mm nebo 3,4 mm (podle průměru implantátu). Štola pak byla dokončena finálním vrtákem a obvyklým způsobem byl zaveden implantát Impladent SHA-O o průměru 3,7 nebo 5,0 mm. Pokud bylo použito více implantátů, odběr byl proveden v místě s nejmenší předoperační výškou alveolární kosti.

Odebrané válečky tkáně byly fixovány v tekutině dle Burkhardta a po odvodnění metanolem a acetonem byly bez dekalifikace zality do metylmetakrylátu. Histologické řezy o tloušťce 4 μ m byly zhotoveny pomocí mikrotomu pro krájení tvrdých tkání (Jung, Heidelberg). Bylo použito pět sousedních řezů, z nichž tři, barvené podle Giemsy, byly určeny k histomorfometrickému vyšetření. Další dva řezy byly barveny podle

Ladewiga k odlišení mineralizované kosti a osteoidu a podle Gömöriho ke znázornění stupně fibrózy. Množství tvrdé kostní tkáně, rezidua augmentačního materiálu a fibrovaskulární tkáně bylo stanoveno histomorfometricky po digitalizaci obrazu pomocí softwaru LUCIA M, verze 3.0 (Laboratory Imaging, Praha). Statistické hodnocení směřující k posouzení rozdílů mezi pěti skupinami augmentačních materiálů bylo provedeno pomocí nepárového *t*-testu. Pomocí stejného testu byly souhrnně porovnány skupiny experimentální (C, CK, B, BK) se skupinou kontrolní (K).

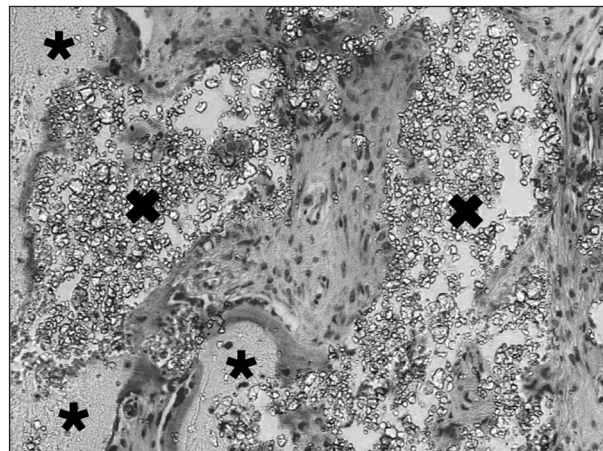
VÝSLEDKY

Zastoupení jednotlivých složek augmentátu je uvedeno v grafu 1 a tabulce 3. Statisticky významné rozdíly mezi pěti augmentačními materiály navzájem jsou specifikovány v tabulce 4. Při porovnání neautogenních materiálů (C, CK, B, BK) s autogenní kostí (K) bylo zjištěno signifikantně vyšší zastoupení tvrdé kostní tkáně při augmentaci autogenní kostí ($p < 0,05$).

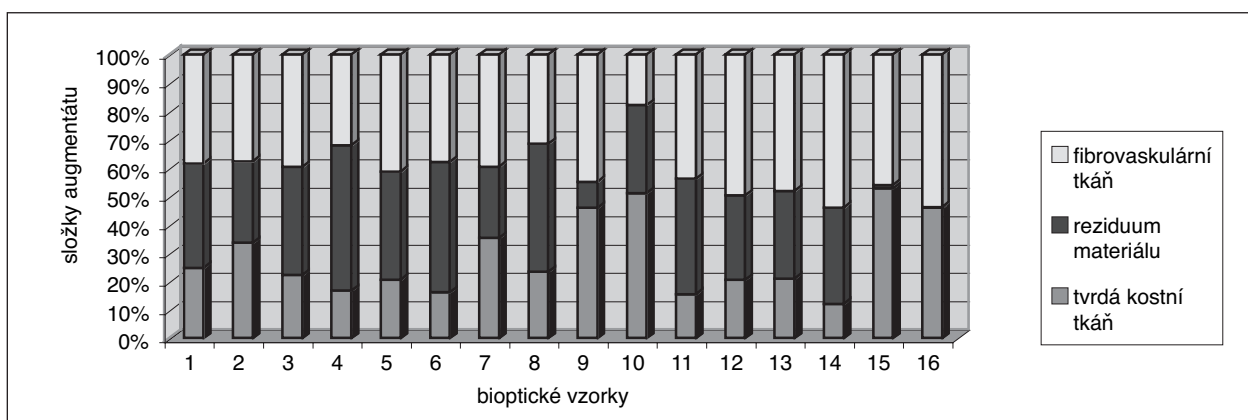
Histologické nálezy u jednotlivých skupin bioptických vzorků byly do značné míry specifické. V augmentátu tvořeném β -trikalciumfosfátem (C) byly přítomny okrouhlé či oválné okrsky drobných světlolomných hrudek, představujících reziduum aloplastického augmentačního materiálu (obr. 1). Mezi nimi se nacházela fibrotická tkáň s nepříliš vyznačeným chronickým zánětlivým infiltrátem. Novotvořená kost byla zastížena

ve formě trámčů na okraji výše popsaných okrsků a místy i drobných krajkovitých trámčků mezi jednotlivými hrudkami augmentačního materiálu. Granulomatózní reakce typu z cizích těles nebyla přítomna.

Zbytky deproteinizované bovinní kosti (B) tvořila nepravidelná ložiska fragmentovaného světlolomného materiálu. Fibróza mezi nimi byla jemná, jen ojediněle výraznější. Chronický zánětlivý infiltrát chyběl nebo byl minimální. Novotvořená kost lemovala ložiska alogenního preparátu v podobě různě širokých trámčů, přičemž některá



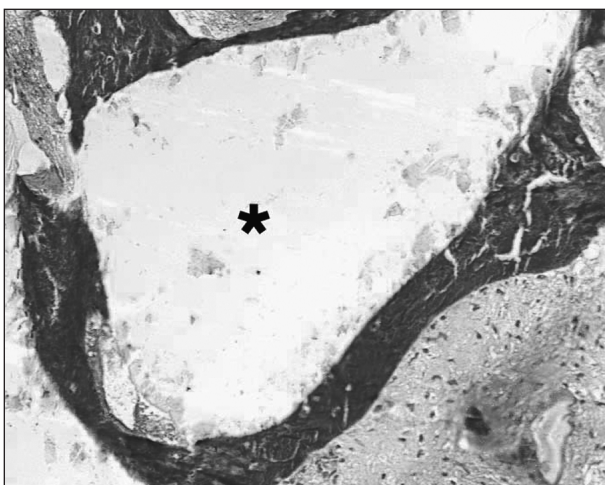
Obr. 1. Okrsky jemně hrudkovitého světlolomného augmentačního materiálu Cerasorb (křížky) obklopené vazivovou tkání a dvěma trámci novotvořené kosti (hvězdičky). Giemsa, 200x



Graf 1. Výsledky histomorfometrického vyšetření (skupina C - vzorky 1 až 4, skupina CK - vzorky 5 až 7, skupina B - vzorky 8 až 11, skupina BK - vzorky 12 až 14, skupina K - vzorky 15 a 16).

Tab. 3. Výsledky histomorfometrického vyšetření

Skupina	Tvrdá kostní tkáň [% ± SD]	Reziduum materiálu [% ± SD]	Fibrovaskulární tkáň [% ± SD]
C	24,3 ± 7,0	38,7 ± 9,4	37,0 ± 3,4
CK	24,0 ± 10,0	36,4 ± 10,6	39,6 ± 1,7
B	34,0 ± 7,2	31,5 ± 16,0	34,5 ± 12,6
BK	17,9 ± 5,0	31,5 ± 2,1	50,6 ± 3,1
K	49,4 ± 4,9	0,8 ± 0,6	49,9 ± 5,5

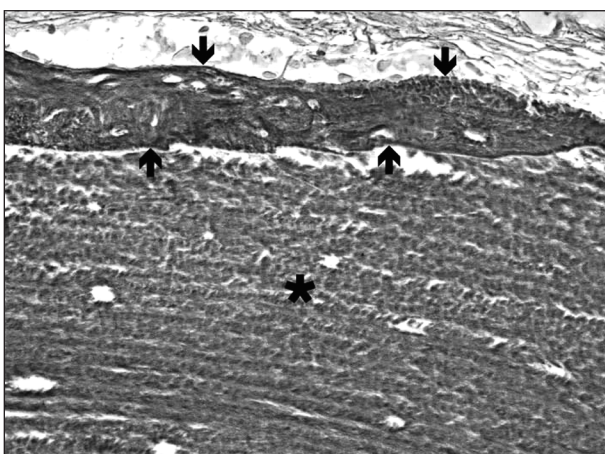


Obr. 2. Ložisko augmentačního materiálu Bio-Oss (hvězdička) lemované trámci mineralizované kostní tkáně.

Ladewig, 200x

ložiska byla těmito trámci zcela obklopena (obr. 2). Granulomatózní reakce typu z cizích těles opět nebyla zastížena.

Při augmentaci autogenní kosti (K) byly mikroskopicky nalezeny různě velké fragmenty nekrotické kostní tkáně s výraznou fibrózou v okolí, ložiskově prostoupenou lehkým chronickým zánětlivým infiltrátem. Na povrchu nekrotických kostních fragmentů se ukládala novotvořená kost (obr. 3), která místy sousední fragmenty propojovala. Stejně jako v obou předchozích případech nebyla zjištěna granulomatózní reakce typu z cizích těles.



Obr. 3. Část nekrotického kostního fragmentu (hvězdička) s vrstvou novotvořené kosti na povrchu (šipky).

Gömöri, 400x

Jestliže se neautogenní materiál doplnil malým množstvím autogenní kosti (CK, BK), histologický obraz byl tvořen kombinací výše popsaných znaků, úměrně relativnímu zastoupení složek materiálů v konkrétní biopsii.

Tab. 4. Statisticky významné rozdíly zjištěné při porovnávání augmentačních materiálů

Složky augmentátu	Porovnávané skupiny	Hladina významnosti
Tvrdá kostní tkáň	K – C	$p < 0,05$
	K – CK	$p < 0,05$
	K – BK	$p < 0,01$
Reziduum materiálu	C – K	$p < 0,01$
	CK – K	$p < 0,05$
	B – K	$p < 0,05$
	BK – K	$p < 0,001$
Fibrovaskulární tkáň	K – C	$p < 0,05$
	K – CK	$p < 0,05$
	BK – C	$p < 0,01$
	BK – CK	$p < 0,01$

DISKUSE

Přestože autogenní kost zůstává nejkvalitnějším augmentačním materiálem, operační zátěž spojená s jejím odběrem je pro většinu pacientů i lékařů limitující a komerčně vyráběné preparáty jsou populárnější. β -trikalciumfosfát Cerasorb a deproteinizovaná bovinní kost Bio-Oss jsou na českém trhu nejčastěji nabízené renomované preparáty, srovnatelné z hlediska indikací i ceny.

V odborné literatuře byla publikována řada studií tohoto typu hodnotících bovinní [1, 3, 7, 8, 16, 17] či syntetický hydroxyapatit [1], β -trikalciumfosfát (8), lyofilizovanou demineralizovanou kost [7] či biosklo [2, 15]. Přestože zjištěné hodnoty byly vysoce variabilní, potvrdilo se, že s dobou hojení vzrůstá v augmentátu podíl kosti a klesá zastoupení neresorbovaného cizorodého rezidua [7]. V citovaných publikacích bylo po 6 měsících zachyceno 5,4–44,1 % kosti a 7,7–34,5 % resorbujícího se cizorodého preparátu [7, 8, 15, 17], po 12 měsících 28–43,7 % kosti a 24,6–28 % preparátu [1, 7, 16] a po 16 měsících zaujímala kost 45 % objemu, zatímco cizorodý materiál byl v některých případech zcela resorbován [15]. Naši studii byl augmentát hodnocen po devíti měsících konsolidace a výsledky jsou s literárními údaji v souladu. Možnost úplné resorpce materiálu po delším časovém období není v odborné literatuře doposud spolehlivě posouzena. β -trikalciumfosfát Cerasorb by měl být zcela resorbován v intervalu 18–24 měsíců [8], kompletní resorpce bovinního hydroxyapatitu Bio-Oss je zpochybňována [8].

Histomorfometrickým vyšetřením nebyly mezi experimentálními materiály (C, B, CK, BK) zjištěny signifikantní rozdíly v zastoupení novotvořené kosti ani rezidua cizorodého materiálu. Po porovnání těchto materiálů s autogenní kostí (K) dosahoval autotransplantát výsledků statisticky významně lepších. Na základě histologické analýzy se jako efektivnější neautogenní materiál jevila deproteinizovaná bovinní kost (B). Vykazovala výraznou kostní novotvorbu s nepřilíš

vyznačenou fibrózou a téměř žádnou zánětlivou reakcí. Reakce z cizích těles (granulomatózní reakce) nebyla ani u jedné z pěti testovaných skupin zaznamenána.

Kombinace neautogenního materiálu s malým množstvím autogenní kosti (CK, BK) nepřinesla signifikantní zkvalitnění augmentátu. Přídavek kostního autotransplantátu se projevil pouze úsporou finančně náročného neautogenního preparátu.

Síla použitého statistického testu je zejména při porovnávání jednotlivých augmentačních materiálů nízká, což je způsobeno malým množstvím odebraných vzorků. Spolehlivost měření také snižuje chyba, vznikající při odběru biopsií, které zastihují jen malou část celkového objemu augmentátu. Studii je tedy nutno považovat za pilotní a její závěry za předběžné.

ZÁVĚR

Po devíti měsících konsolidace augmentátu byly zjištěny tyto předběžné závěry:

- z hlediska histomorfometricky stanoveného objemu novotvořené kosti a rezidua cizorodého augmentačního materiálu nebyly mezi β -trikalciumpfosfátem a deproteinizovanou bovinní kostí nalezeny statisticky významné rozdíly;
- přidání malého množství autogenních kostních chipsů se na kvalitě augmentátu signifikantně neprojevovalo, pouze snížilo spotřebu neautogenního preparátu;
- autogenní kostní štěp z hlediska histomorfometrického předčil β -trikalciumpfosfát i deproteinizovanou bovinní kost;
- na základě obecného histologického zhodnocení se deproteinizovaná bovinní kost jevila ve srovnání s β -trikalciumpfosfátem jako kvalitnější.

Práce byla podpořena grantem IGA MZ ČR NK/7711-3.

LITERATURA

1. **Arzti, Z., Nemcovsky, C. E., Tal, H., Dayan, D.:** Histopathological morphometric evaluation of 2 different hydroxyapatite-bone derivatives in sinus augmentation procedures: a comparative study in humans. *J. Periodontol.*, roč. 2001, 72, s. 911-920.
2. **Cordioli, G. P., Mazzocco, C., Schepers, E., Brugnolo, E., Majzoub, Z.:** Maxillary sinus floor augmentation using bioactive glass granules and autogenous bone with simultaneous implant placement. Clinical and histological findings. *Clin. Oral Impl. Res.*, roč. 12, 2001, s. 270-278.
3. **Hallman, M., Cederlund, A., Lindskog, S., Lundgren, S., Sennerby, L.:** A clinical histologic study of bovine hydroxyapatite in combination with autogenous bone and fibrin glue for maxillary sinus floor augmentation. Results after 6 to 8 months of healing. *Clin. Oral Impl. Res.*, roč. 2001, 12, s. 135-143.
4. **Jensen, O. T.:** The sinus bone graft. Chicago: Quintessence, 1999.
5. **Kasabah, S., Šimůnek, A., Krug, J., Cevallos, L. M. D.:** Maxillary sinus floor elevation (review). Part I. Maxillary sinus anatomy, surgical technique and its indications. *Čes. Stomat.*, roč. , 2002, 102, s. 29-35.
6. **Kasabah, S., Šimůnek, A., Krug, J., Cevallos, L. M. D.:** Maxillary sinus floor elevation (review). Part II. Contraindications, complications of the technique, and graft materials. *Čes. Stomat.*, roč. 102, 2002, s. 61-65.
7. **Landi, L., Pretel, R. W., Hakimi, N. M., Setayesh, R.:** Maxillary sinus floor elevation using a combination of DFDBA and bovine-derived porous hydroxyapatite: a preliminary histologic and histomorphometric report. *Int. J. Periodontics Restorative Dent.*, roč. 20, 2000, s. 575-583.
8. **Szabó, G., Suba, Z., Hrabák, K., Barabás, J., Németh, Z.:** Autogenous bone versus β -tricalcium phosphate graft alone for bilateral sinus elevations (2- and 3-dimensional computed tomographic, histologic, and histomorphometric evaluations): preliminary results. *Int. J. Oral Maxillofac. Implants*, roč. 16, 2001, s. 681-692.
9. **Šimůnek, A. a kol.:** Dentální implantologie. Hradec Králové: Nucleus, 2001.
10. **Šimůnek, A., Cierny, M., Kopecká, D., Kohout, A., Bukač, J., Vahalová, D.:** Sinus lift s augmentačním materiálem Alqipore a dentálními implantáty Frialit-2. *Quintessenz*, roč. 13, 2004, s. 38-42.
11. **Šimůnek, A., Cierny, M., Kopecká, D., Kohout, A., Bukač, J., Vahalová, D.:** The sinus lift with phycogenic bone substitute. *Clin. Oral Impl. Res.*, roč. 16, 2005, č. 3, s. 342-348.
12. **Šimůnek, A., Kopecká, D.:** Dentální implantologie IX. Augmentační postupy. *Progresdent*, roč. 5, 1999, č. 2, s. 20-22.
13. **Šimůnek, A., Kopecká, D.:** Využití Surgicel u při operaci sinus lift. *Progresdent*, 2005, roč. 11, č. 2, s. 30-31.
14. **Šimůnek, A., Kopecká, D., Kasabah, S.:** Sinus lift-řešení při implantaci v dorzálních úsecích maxily. *LKS*, roč. 12, 2002, č. 9, s. 12-15.
15. **Tadjoedin, E. S., De Lange, G. L., Holzmann, P. J., Kuiper, L., Burger, E. H.:** Histological observations on biopsies harvested following sinus floor elevation using a bioactive glass material of narrow size range. *Clin. Oral Impl. Res.*, roč. 11, 2000, s. 334-344.
16. **Valentini, P., Abensur, D., Densari, D., Graziani, J. N., Hämmerle, C. H. F.:** Histological evaluation of Bio-Oss® in a 2-stage sinus floor elevation and implantation procedure. *Clin. Oral Impl. Res.*, roč. 1998, 9, s. 59-64.
17. **Yildirim, M., Spiekermann, H., Biesterfeld, S., Edelhoff, D.:** Maxillary sinus augmentation using xenogenic bone substitute material Bio-Oss® in combination with venous blood. A histologic and histomorphometric study in humans. *Clin. Oral Impl. Res.*, roč. 11, 2000, s. 217-229.

*Doc. MUDr. Antonín Šimůnek, CSc.
Stomatologická klinika LF UK a FN
500 05 Hradec Králové
e-mail: simunek@email.cz*