

Naše zkušenosti s artrioskopií temporomandibulárního kloubu

Nátek Š., Jirousek Z.

Stomatologická klinika LF UK a FN, odd. maxilofaciální chirurgie,
Hradec Králové,
přednostka doc. MUDr. V. Hubková, CSc.

Souhrn

Artrioskopii temporomandibulárního kloubu lze považovat za chirurgickou, minimálně invazivní diagnosticko-terapeutickou metodu, která úspěšně překlenuje mezeru mezi konzervativní terapií TMP a chirurgickou intervencí na otevřeném kloubu. Umožňuje přímé vizuální zhodnocení intraartikulárních struktur horní kloubní štěrbin, polohy disku a jeho pohybu v tekutém médiu s možností přímého terapeutického zásahu. Pokládáme ji za metodu volby v případech, kde přes korektní stanovení sekundární diagnózy a intenzivní konzervativní terapii dochází k další progresi patologických změn a k pokračování zhoršení subjektivních potíží pacienta.

Autoři ve své práci popisují vlastní zkušenosti s touto metodou. Uvádějí výsledky artrioskopického vyšetření na výběrovém souboru pacientů a statistické hodnocení výsledků terapie podle doporučení Americké společnosti orálních a maxilofaciálních chirurgů (AAOMS). Celková úspěšnost artrioskopie temporomandibulárního kloubu ve výběrovém souboru pacientů byla 89,4%. Výsledky práce jsou srovnatelné s výsledky zahraničních pracovišť.

Klíčová slova: temporomandibulární kloub – temporomandibulární poruchy – diskopatie – artrioskopie temporomandibulárního kloubu

Nátek Š., Jirousek Z.: Our Experience with Arthroscopy of Temporomandibular Joint

Summary: Arthroscopy of temporomandibular joint may be considered as a surgical, minimally invasive diagnostic-therapeutic method, which successfully bridges the gap between the conservative therapy of TMP and a surgical intervention on the open joint. It enables a direct visual evaluation of intraarticular structures of upper articular fissure, position of the disk, and its movements in the liquid medium with possibility of therapeutic intervention. It may be considered as a method of choice in cases, where despite a correct establishment of secondary diagnosis and intensive conservative therapy, there is a further progression of pathological changes and continuing and deteriorating subjective complaints of the patient.

The authors describe their own experience with this method. The results of arthroscopic examination in a selected group of patients are described as well as a statistical evaluation of the results of therapy according to the recommendation of the American Association of Oral and Maxillofacial Surgeons (AAOMS). The general successfulness of temporomandibular joint arthroscopy in the selected group of patients was 89.4%. The results of the study are comparable with those of workplaces abroad.

Key words: temporomandibular joint – temporomandibular disorders – discopathy – temporomandibular joint arthroscopy

Čes. Stomat., roč. 106, 2006, č. 2, s. 49–55.

ÚVOD

Artrioskopie (ASK) temporomandibulárního kloubu (TMK) je dnes již nedílnou součástí maxilofaciální chirurgie. Jedná se o jedno z nejmladších a nejdynamičtější se rozvíjejících odvětví tohoto oboru. Odborníci zabývající se problematikou temporomandibulárních poruch (TMP) do poloviny 70. let měli poměrně značné problémy se stavy, které byly rezistentní na konzervativní terapii. Přes existenci řady operačních postupů a jejich dobrých a spolehlivých výsledků panovaly obavy z možných závažných komplikací a z velkého rizika zhoršení již existující patologie.

V takových situacích jsou možnosti chirurga omezené, opětovná operace může vést k závažnému poškození delikátních struktur TMK. Určitým řešením jsou parciální nebo totální náhrady TMK, které jsou v dnešní době populární především ve Spojených státech.

Tato složitá, mnohdy neřešitelná situace, společně s pocíťovanými nedostatky dynamického vyšetření TMK pomocí dostupných zobrazovacích metod a nevysvětlitelnost původu pacientových obtíží, si vyžádaly nástup nové diagnosticko-terapeutické metody.

Technický pokrok v miniaturizaci artrioskopů a endoskopických nástrojů a zkušenosti ortopedic-

ké artroskopie se významnou měrou podílely na zavedení této metody do každodenní praxe maxilofaciální chirurgie. Artroskopie má zcela nepopíratelné zásluhy na vývoji a výzkumu problematiky TMP a pochopení morfoloické a patofyziologické podstaty mnoha nových chorobných jednotek. Ačkoli se nejedná o všelék, artroskopická chirurgie je dnes v rámci komplexní péče o pacienta považována za jednu ze základních technik moderního maxilofaciálního chirurga [1,2].

Cílem naší práce bylo vyhodnotit přínos artroskopie ke zdokonalení diagnostiky a terapie onemocnění žvýkacího aparátu a hodnotit úspěšnost artroskopické chirurgie podle kritérií stanovených Americkou společností orálních a maxilofaciálních chirurgů (AAOMS).

METODIKA

Do výběrového souboru jsme zařadili 47 pacientů sledovaných v období od listopadu 1998 do dubna 2004. Všichni byli poprvé vyšetřeni a následně sledováni stejným ošetřujícím lékařem. Diagnostika a následná konzervativní terapie probíhaly v souladu se současně uznávanými principy diagnostiky a terapie temporomandibulárních poruch. Minimální délka konzervativní terapie byla 3 měsíce.

V průběhu tohoto období jsme pravidelně sledovali vývoj základních funkčních parametrů dolní čelisti (rozsah otevření úst – ROM, rozsah protruze –P, rozsah laterotruze – S/D), úroveň bolesti (vizuální analogová škála – VAS), svalovou symptomatologii, vývoj zvukových fenoménů, omezení v přijímání potravy.

Do výběrového souboru nebyli zařazeni pacienti, u nichž v průběhu konzervativní terapie došlo k adekvátní odpovědi na tuto léčbu a ke zlepšení celkového stavu. K artroskopické chirurgii jsme neindikovali stavy, kde převládala nebo jednoznačně dominovala extrakapsulární etiologie potíží. Pouze případy, kde nebylo možné zcela vyloučit i současnou extrakapsulární etiologii nebo kde v důsledku extrakapsulárních poruch došlo k morfoloickým změnám TMK, byla indikována artroskopie. U všech pacientů, kteří podstoupili artroskopickou diagnostiku a léčbu, byla provedena MRI před artroskopií.

Z hlediska subjektivních potíží byla artroskopie indikována pro:

1. přetrvávající artrogenní bolest (i klidovou), která se zhoršovala při funkci,
2. zvukové fenomény vycházející z TMK,
3. omezenou hybnost dolní čelisti,
4. kombinaci výše jmenovaných potíží.

Tab. 1. Zastoupení hlavních subjektivních potíží a jejich kombinací před ASK

Hlavní potíže před ASK	Počet	%
Bolest	1	2,1 %
Zvukové fenomény	2	4,3 %
Omezení pohybu DČ	1	2,1 %
Bolest + zvukové fenomény	4	8,5 %
Bolest + omezení pohybu DČ	25	53,2 %
Zvukové fenomény + omezení pohybu DČ	3	6,4 %
Bolest + zvukové fenomény + omezení pohybu DČ	11	23,4 %
Celkem	47	100 %

Tab. 2. Sekundární diagnózy a jejich kombinace indikující ASK (vyjádřeno na klouby a podle stranové četnosti)

Strana	DX		SIN	
	Počet	%	Počet	%
Sekundární diagnóza				
Fyziologický nález	0	0 %	0	0 %
IDR	3	4,7 %	6	9,4 %
IDR / synovitida	4	6,3 %	3	4,7 %
IDR /OA	1	1,6 %	1	1,6 %
IDR / synovitida/ OA	2	3,1 %	1	1,6 %
IDR /hypermobilita	0	0, %	1	1,6 %
IDR /synovitida / hypermobilita	1	1,6 %	0	0 %
IDNR	2	23,1 %	0	0 %
IDNR /OA	7	10,9 %	6	9,4 %
IDNR /synovitida/ OA	10	15,6 %	7	10,9 %
Synovitida	2	3,1 %	0	0 %
Osteoartróza	0	0,0 %	0	0,0 %
Synovitida / ostoartróza	0	0,0 %	1	1,6 %
Celkem	34	53,1 %	30	46,9 %

Primární diagnózy (objektivní nálezy), pro které byla indikována artroskopie:

1. hypomobilita dolní čelisti,
 - a) diskopatie s repozicí,
 - b) diskopatie bez repozice,
 - c) adheze, srůsty,
2. synovitida, kapsulitida, retrodiscitida,
3. osteoartróza,
4. kombinace 1. – 3.

Zastoupení subjektivních potíží a objektivních nálezů indikujících artroskopii TMK zahrnují tabulky 1 a 2.

Artroskopii jsme prováděli u hospitalizovaných pacientů. Výkon byl proveden v celkové anestezii v nazotracheální intubaci. K prevenci zánětlivých komplikací byla před operací podána jedna dávka antibiotik („single shot“) intravenózně.

Po úvodní diagnostické artroskopii TMK jsme se dále rozhodovali o způsobu dalšího ošetření a použití pomocného instrumentaria. K zavedení dalšího pracovního kanálu jsme použili tzv. vektorovou techniku. Dle nálezu jsme prováděli distenzi kloubní štěrbin, rozrušení adhezí a srůstů, odstranění tkáňových úlomků a uvolněných částí vazivové chrupavky. Také jsme zkoušeli repozici disku tupou sondou, aplikaci kortikosteroidů pod synoviální výstelku, aplikaci sklerotizačního roztoku do oblasti bilaminární zóny a šikmého vyvýšení.

K průběžné laváži jsme používali Ringerův roztok v minimálním množství 400 ml. Punkční rány jsme ošetřili suturou a na kloub jsme zhotovili tlakový obvaz. Celková průměrná doba ošetření jednoho TMK se pohybovala v rozmezí 45–60 minut.

Po artroskopii pacienti nosili nákusnou dlahu zhotovenou před operací (v centrální poloze mandibuly) – 1. měsíc 24 hodin denně, dále podle vývoje stavu. Dva týdny pravidelně užívali nesteroidní antiflogistika a chondroprotektiva. Denně prováděli čištění rány peroxidem až do odstranění stehů. Od 2. pooperačního dne byl zahájen intenzivní rehabilitační program. Při nekomplikovaném průběhu pooperačního období byly pravidelné kontroly za 1 týden k odstranění stehů, a dále za 2 týdny, 1 měsíc, 3 měsíce a 6 měsíců po ASK. Na další kontroly byli zváni v půlročních intervalech.

Po dobu 2–4 týdnů byla doporučena tekutá strava, dále podle subjektivních příznaků a výsledků rehabilitace 2 měsíce kašovitá strava. Konzumace běžné tuhé stravy byla doporučena za 3 měsíce po artroskopii.

Součástí rehabilitace bylo domácí cvičení, zahájeno již od 1. dne po operaci, na které navazovala ambulantní rehabilitační péče ve specializovaném RHB zařízení v místě bydliště za 4 týdnů po ASK.

Po třech měsících po ASK jsme indikovali komplexní okluzní rehabilitaci dle potřeby: zhotovení protetických náhrad, plánovatelné konzervační ošetření, ortodontickou léčbu, včetně plánování ortognátní operace. U některých pacientů byla doporučena trvalá dlahová terapie k odstranění predispozičních faktorů (nucené vedení dolní čelisti, bruxismus, eliminace zlovyků).

Šest měsíců po artroskopii bylo provedeno podrobné klinické vyšetření a v indikovaných případech i MRI k posouzení polohy, pohyblivosti a morfologie všech složek TMK.

Hodnotili jsme:

- stupeň bolesti dle subjektivního udání pacienta a pomocí VAS škály,
- pohyblivost dolní čelisti ve všech směrech – ROM, P, S/D,
- možnost příjmu potravy (podle konzistence stravy).

Výsledky vyšetření za 6 měsíců po ASK byly podkladem ke statistickému hodnocení úspěšnosti ASK chirurgie dle doporučení AAOMS [3]:

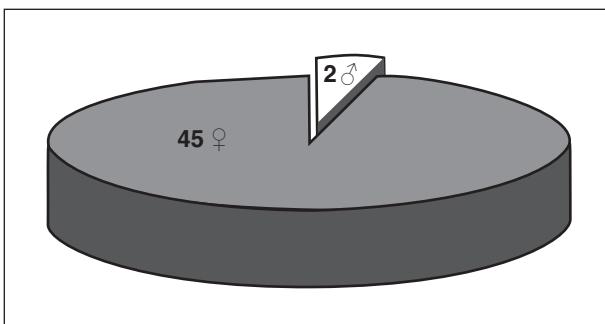
1. Stav bez bolesti nebo s mírnou, krátkodobou a ojedinělou bolestí, která neomezuje pacienta.
2. Vertikální otevření úst (ROM) větší než 35 mm, protruze (P) a laterotruze (doleva – S, doprava –D) větší než 6 mm.
3. Běžná strava, která v nejhorším postrádá pevné a tuhé složky (kůrku chleba nebo okraj pizzy, tužší maso, čerstvou zeleninu – mrkev). Pacient nesmí být omezován stravou.
4. Radiologicky prokazatelné změny v TMK po výkonu. Toto hodnocení není důležité, pokud před výkonem byly prokazatelné závažné destruktivní změny, pro které byl chirurgický výkon indikovaný a provedený.
5. Absence významných komplikací.

Získaná data byla statisticky zpracována a hodnocena (test normativity D'Agostino, párový t-test).

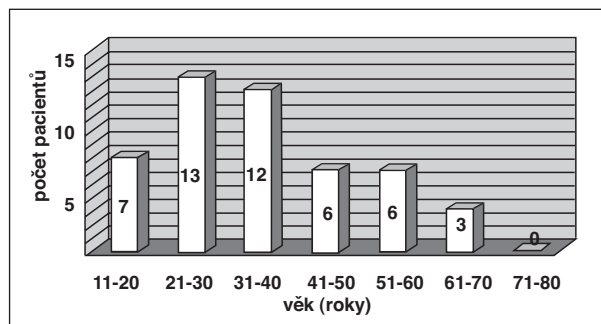
VÝSLEDKY

Na základě dlouhodobých zkušeností zahraničních pracovišť je minimální doba, po které se lze validně vyjádřit k úspěšnosti ASK chirurgie, stanovena na 6 měsíců [4, 5, 6, 7]. Toto hodnocení charakterizuje kvalitativní a kvantitativní změny jednotlivých kritérií a formou souhrnného hodnocení stanovuje výsledný efekt terapie (tab. 3). V našem souboru byla průměrná doba sledování po terapeutické artroskopii 16,8 měsíců (rozmezí 6–44 měsíců).

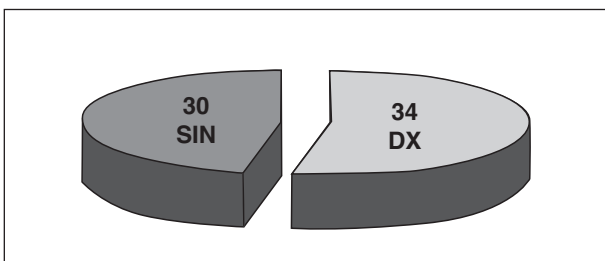
Hodnotili jsme nálezy u 47 jedinců s celkovým počtem 64 ošetřených kloubů. Průměrný věk pacientů byl 35,5 roků (v rozmezí 16–69 let). Slo-



Graf 1. Zastoupení pohlaví ve výběrovém souboru po terapeutické ASK



Graf 2. Věkové rozvrstvení pacientů výběrového souboru po terapeutické ASK.



Graf 3. Stranové zastoupení TMK výběrového souboru po terapeutické ASK.

žení souboru podle pohlaví a věku je zachyceno v grafech 1 a 2, stranovou prevalenci ošetření znázorňují graf 3 a tabulka 4.

1. kritérium - Bolest

Hodnocení bolesti bylo provedeno dvojím způsobem. Jednak jsme zaznamenali přítomnost nebo nepřítomnost bolesti před ASK, následně byli pacienti dotázáni 6 měsíců po provedené ASK na přítomnost nebo nepřítomnost bolesti. V případě bolesti byli dále požádáni o porovnání úrovně potíží (bolest stejná nebo horší, bolest mírnější a méně častá jako před výkonem (tab. 5).

K číselnému hodnocení bolesti byla použita vizuální analogová škála (VAS). Bezbolestnému

stavu odpovídala hodnota 0 a závažné nesnesitelné bolesti 100. Dále podle těchto hodnot byli pacienti zařazeni do 5 kategorií definovaných číselným rozmezím hodnot bolesti, charakterizujících úroveň a závažnost bolesti (tab. 6).

Průměrná hodnota VAS před ASK byla 61, 8 (rozmezí 30–90). Po ASK došlo k výraznému zlepšení, a to na průměrnou hodnotu 27,7 (rozmezí 0–75). Tyto změny byly statisticky významné ($p < 0,001$) (tab. 7).

2. kritérium - Pohyblivost dolní čelisti

Při hodnocení pohyblivosti dolní čelisti jsme porovnávali hodnoty maximální interincizální vzdálenosti (ROM), maxima protruzního pohybu (P) a maxima laterotruzních pohybů (S – sinistrotuze, D – dextrotuze) před artroskopickou chirurgií a 6 měsíců po výkonu. Dosažené výsledky byly statisticky významné při $p < 0,001$. Dosažené výsledky znázorňuje graf 4.

Tab. 4. Stranová prevalence ošetřených TMK během terapeutické artroskopie

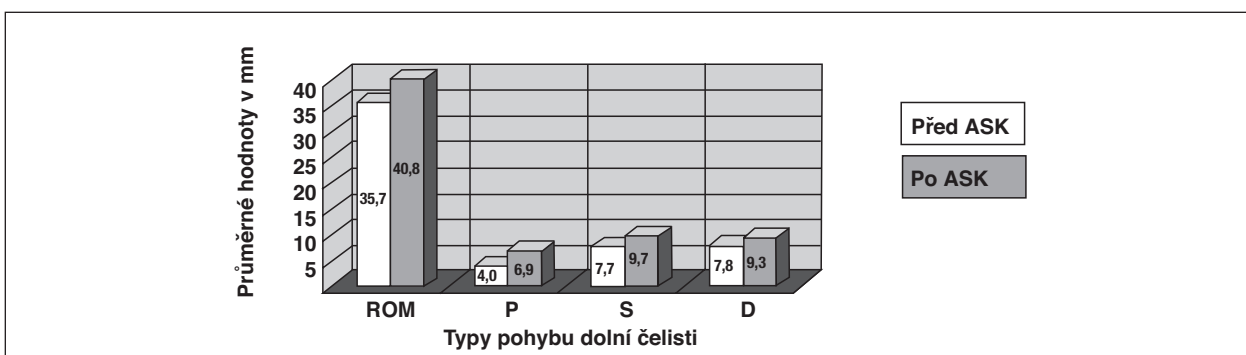
TMK	Jednostranná ASK	Oboustranná ASK
Pravý	17 (26,6 %)	17 (26,6 %)
Levý	13 (20,2 %)	17 (26,6 %)
Celkem	30 (46,8 %)	34 (53,2 %)

Tab. 3. Hodnocení výsledné úspěšnosti artroskopie TMK podle kritérií AAOMS

	Hodnocení	0	1
1. kritérium	bolest	horší, stejně	lepší, bez bolesti
2. kritérium	pohyblivost dolní čelisti	ROM ≤ 35 mm P, S a D ≤ 6 mm	ROM < 35 mm P, S a D > 6 mm
3. Kritérium	strava	C, D	A, B
4. kritérium	radiologické změny	ano	ne
5. kritérium	komplikace ASK	ano	ne
Hodnocení úspěšnosti ASK terapie		Součet	
Výborná	(E - excelent)	5	
Dobrá	(G - good)	4	
Neuspokojivá	(U - unsatisfactory)	3-0	

Tab. 5. Subjektivní hodnocení přítomnosti bolesti u pacientů před a po ASK

Bolest	Ano		Ne
Před ASK	43 (91,5 %)		4 (8,5 %)
Po ASK	Jen občasná bolest	Stejná bolest nebo zhoršení bolesti	
	6 (12,8 %)	4 (8,5 %)	37 (78,8 %)



Graf 4. Změna rozsahu pohyblivosti dolní čelisti před a po artroskopii.

Tab. 6. Pět kategorií bolesti definovaných číselným rozmezím hodnot podle VAS

Výborná (excellent - E) - bezbolestný stav	0-20
Velmi dobrá (very good - VG) - jen občasná mírná bolest	21-40
Dobrá (good - G) - pravidelná mírná až střední bolest	41-60
Nepříznivá (bad - B) - pravidelná, střední až intenzivní bolest	61-80
Velmi nepříznivá (very bad - VB) - intenzivní trvalá bolest	81-100

Tab. 7. Kategorizace hodnot VAS před a po ASK

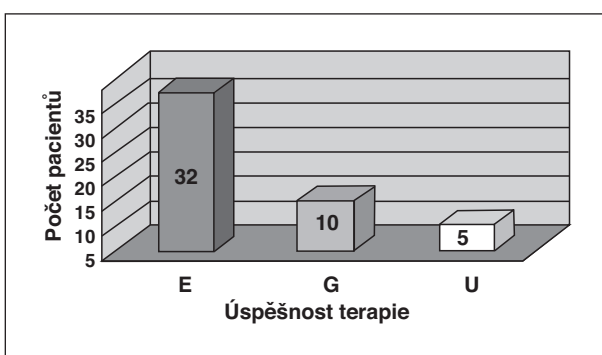
VAS	Před ASK	Po ASK
E	0 (0 %)	20 (43,5 %)
VG	3 (6,4 %)	21 (45,7 %)
G	21 (44,7 %)	1 (2,2 %)
B	18 (38,3 %)	4 (8,7 %)
VB	5 (10,6 %)	0 (0 %)

Tab. 8. Změna příjmu druhu jídla před a po ASK

	Před ASK	Po ASK
A	2 (4,3 %)	37 (78,7 %)
B	33 (70,2 %)	6 (12,8 %)
C	12 (25,5 %)	4 (8,5 %)
D	0 (0 %)	0 (0 %)

Tab. 9. Celkové hodnocení úspěšnosti ASK terapie ve výběrovém souboru

Výsledky podle AAOMS	
E (excellent)	32 (68,1 %)
G (good)	10 (21,3 %)
U (unsatisfactory)	5 (10,6 %)



Graf 5. Celkové hodnocení úspěšnosti ASK terapie.

3. kritérium - Složení stravy

Složení stravy se hodnotí podle konzistence (druh a složení) a nutnosti speciální úpravy. Podle možnosti konzumace druhu jídel byli pacienti zařazeni do čtyř kategorií:

A – běžná strava bez omezení, včetně tužších složek (kůrka chleba, tužší maso, čerstvá zelenina),

B – běžná strava s určitým omezením (s diskomfortem při tužších složkách),

C – kašovitá strava,

D – tekutá strava.

Změny týkající se příjmu potravy před a po ASK a jejich hodnocení je znázorněno v tabulce 8.

4. kritérium – Radiologicky prokazatelné morfologické změny po ASK

Toto kritérium hodnotilo, zda-li po ASK byly přítomné závažné morfologické změny ve smyslu adaptivní remodelace nebo osteoartrózy, které před ASK přítomné nebyly. Také jsme sledovali případnou progresi již existujícího osteoartrótického procesu, které před ASK byly prokazatelné a pro které ASK chirurgie byly indikovány.

Podle výsledků u 38 pacientů nedošlo ke změně morfologie (80,9 %) a u 9 pacientů (19,1 %) tyto změny byly prokazatelné.

5. kritérium – Závažné komplikace ASK

Do této skupiny byly zařazeny jen závažné komplikace s trvalým následkem pro ASK chirurgii, vyžadující během nebo po hospitalizaci pacienta další kontroly a případné vyšetření nebo ošetření jiným odborníkem. Komplikace typu pooperačního edému nebo peroperačního krvácení z podkoží jsme do této skupiny nezařadili. Deficit v inervační oblasti hlavových nervů

V. a VII. jsme v našem výběrovém souboru nezařazovali.

Po ošetření pacientů z výběrového souboru došlo pouze v jednom případě (2,1 %) k perforaci zadní stěny kapsuly a k perforaci přední stěny zevního zvukovodu s následným poraněním a perforaci bubínku. Pacientka byla následně v péči ORL lékaře. Došlo ke spontánnímu zhojení stavu, bez sluchového deficitu, plastika bubínku nebyla nutná.

CELKOVÉ ZHODNOCENÍ

Podle celkového hodnocení AAOMS byla úspěšnost ASK terapie v našem výběrovém souboru výborná (E) u 32 pacientů, tj. v 68,1 %, dobrá u 10 pacientů, tj. v 21,3 %. Neuspokojivý výsledek (U) jsme zaznamenali u 5 pacientů (v 10,6 %) (tab. 9, graf 5).

DISKUSE

V našem souboru byl poměr žen a mužů 22,5:1. Tato hodnota je několikanásobně vyšší než v pracích zahraničních autorů [8, 9]. Podle těchto zdrojů se zdá, že zastoupení obou pohlaví je vyrovnanější a blíží se více k poměrům žen a mužů, které známe z prací zabývajících se obecně problematikou TMP (3:1 až 9:1) [6, 10, 11, 12, 13, 14, 15, 16, 17].

Zajímali jsme se také o podíl pacientů ve věkové skupině 20-50 let. Zahraniční zdroje předpokládají až 65 % pacientů z této věkové skupiny [15, 16]. V našem souboru bylo z tohoto rozmezí ošetřeno 63,4 % pacientů.

Zahraniční zdroje uvádějí, že výskyt diskopatie ve skupině pacientů doporučených k chirurgickému řešení se pohybuje v rozmezí 80–90 % [1]. V našem výběrovém souboru před indikací ASK byl podíl diskopatií 96,3 % (61 kloubů), z toho 35,9 % s repozicí (23 kloubů) a 59,4 % bez repozice (38 kloubů).

Bylo vypracováno mnoho složitých chirurgických postupů, proveditelných artroskopickým přístupem, které plnohodnotně nahrazují a zastupují výkony na otevřeném kloubu (různé typy diskoplastik, abrazivní artroplastika, diskektomie) [1, 4, 7, 19, 20, 21, 22].

Na základě vlastních zkušeností však můžeme potvrdit výsledky a podpořit názory skupiny konzervativněji přemýšlejících zahraničních artroskopistů. Ztotožňujeme se s názorem, že k dosažení přijatelných výsledků jsou dostačující i mnohem zdrženlivější a méně rozsáhlé výkony. Není ve všech případech nutné nekompromisní respektování mnohdy zdůrazňovaných ortopedických principů, preferujících dokonalou anatomic-

ko-morfologickou rekonstrukci nitrokloubních poměrů. V některých indikacích však ani tyto názory neodsuzujeme a vzhledem k nedostupnosti přístrojů jsme nuceni tyto složitější stavy řešit klasickou artrotomií.

V našem výběrovém souboru byla celková úspěšnost (E) u 32 pacientů (68,1%) a dobrá u 10 pacientů (21,3 %). To znamená, že celková přijatelná úspěšnost ASK chirurgie byla 89,4 %. Neúspěch (U) stejný stav nebo zhoršení byl zaznamenán u 5 pacientů (10,6 %). Tyto výsledky jsou srovnatelné s výsledky zahraničních pracovišť [5, 98, 20, 23].

ZÁVĚR

Na základě statistického šetření, klinického pozorování a podle poznatků získaných ze soudobé odborné literatury můžeme stanovit následné závěry:

- Artroskopie temporomandibulárního kloubu má zcela nepopiratelné zásluhy na výzkumu a vývoji problematiky temporomandibulárních poruch a na pochopení morfologické a patofyziologické podstaty mnoha chorobných stavů žvýkacího aparátu.
- V rámci komplexní péče o pacienta považujeme ASK za jednu ze základních technik moderního maxilofaciálního chirurga.
- Významnou měrou se podílí na zdokonalení diagnostiky mnoha patologických stavů, kde klinické vyšetření a pomocné zobrazovací metody selžou.
- Pokládáme ji za metodu volby v případech, kde přes korektní stanovení sekundární diagnózy a intenzivní konzervativní terapii dochází k další progresi patologických změn a k pokračování a zhoršení subjektivních potíží pacienta.
- Umožňuje přímou vizualizaci a hodnocení nitrokloubních poměrů v tekutém médiu. Podle okolností může být okamžitě doplněna operačním výkonem menšího nebo většího rozsahu, provedeného artroskopicky nebo klasickou otevřenou cestou. V případě nutnosti rozsáhlejších rekonstrukcí je však výhodnější tyto výkony provést až s časovým odstupem (po informování pacienta a získání souhlasu). Bereme ohled na vývoj celkového stavu TMP s možností oddálení nutnosti otevřené operace na TMK.
- Celkově je šetrnější, výrazně zkracuje dobu hospitalizace, snižuje procento pooperačních komplikací, morbiditu, mortalitu při srovnatelných výsledcích s jinými chirurgickými terapeutickými postupy. Vzhledem k šetrnosti ke tkáním umožňuje i opakovaný zásah do TMK bez většího rizika pooperačních komplikací.

K posouzení dlouhodobého efektu ASK chirurgie bude nutný větší soubor pacientů a s delší dobou sledování (2 a více roků). Pro spolehlivé posouzení úspěšnosti ASK chirurgie bude výhodnější vytvoření souboru pacientů s izolovaným jednostranným postižením TMK.

LITERATURA

1. **McCain, J. P.:** Principles and practice of temporomandibular joint arthroscopy. Mosby-Year Book, Inc., St. Louis, 1996, s. 3–7, 197–219, 231–243.
2. **Mores, J. J.:** Peterson's principles of oral and maxillofacial surgery. Second edition, BC Decker, Inc., Hamilton, 2004, s. 936–965.
3. **Miyamoto, H, Sakashita, H., Miyata, M., Goss, A. N., Okabe, K., Miyaji, Y., Sakuma, K.:** Arthroscopic management of temporomandibular closed lock. Austral. Dent., J., 43, 1998, s. 301–304.
4. **McCain J. P., Podrasky, A. F., Zabiegalski, N. A.:** Arthroscopic disc repositioning and suturing: A preliminary report. J. Oral Maxillofac. Surg., 50, 1992, 6, s. 568–579.
5. **Ohnuki T., Fukuda, M., Iino, M., Takahashi, T.:** Magnetic resonance evaluation of the disc before and after arthroscopic surgery for temporomandibular joint disorders. Oral Surg., Oral Med., Oral Pathol., Oral Radiol., Endod., 96, 2003, 2, s. 141–148.
6. **Sollberg V.K.:** Temporomandibular disorders. Abstr. B. Dent. J., 1986, s. 1–24, 47–74.
7. **Tarro, A. W.:** A fully visualized arthroscopic discs suturing technique. J. Oral Maxillofac. Surg., 52, 1994, s. 362–369.
8. **Chossegras, C., Cheynet, F., Gola, R., Pauzié, F., Arnaud, R., Blanc, J. I.:** Clinical results of therapeutic temporomandibular joint arthroscopy: a prospective study of 34 arthroscopies with prediscal section and retrodiscal coagulation. B. J. Oral Maxillofac. Surg., 34, 1996, 6, s. 504–507.
9. **Sorel, B., Piccuch, J. F.:** Long term evaluation following temporomandibular joint arthroscopy with lysis and lavage. Int. J. Oral Maxillofac. Surg., 29, 2000, s. 259–263.
10. **Brunner, V., Jureček, B.:** K epidemiologii onemocnění čelistního kloubu. Čes. Stomat., 91, 1991, 2, s. 113–119.
11. **Eli, L.:** Psychosocial factors in the etiology, diagnosis and management of temporomandibular disorders. Alpha Omegan, 96, 2003, 2, s. 20–23.
12. **Gonzales, Y. M.:** Are temporomandibular disorders a public health problem? Alpha Omegan, 96, 2003, 2, s. 11–14.
13. **Hirjak, D., Guban, V., Zajko, J.:** Arthroscopia temporomandibulárního kl'bu. Výsledky šestročných zkušeností. Čes. Stomat., 99, 1999, 2, s. 56–60.
14. **Hirjak, D., Zajko, J., Guban, V.:** Chirurgická léčba vnútorných porúch a osteoartrózy temporomandibulárního kl'bu. Čes. Stomat., 99, 1999, 1, s. 12–18.
15. **Lipton J. A., Ship, J. A., Larach-Robinson, D.:** Estimated prevalence and distribution of reported orofacial pain in the United States. J. Am. Dent. Assoc., 124, 1993, s. 115–121.
16. **McNeill, Ch.:** Management of temporomandibular disorders: Concepts and controversies. J. Prosthet. Dent., 77, 1997, 5, s. 510–522.
17. **Zemen, J.:** Konzervativní léčba temporomandibulárních poruch. Praha, Galena, 1999, s. 37.
18. **American Society of Temporomandibular Joint Surgeons:** Guidelines for diagnosis and management of disorders involving the temporomandibular joint and related musculoskeletal structures. Http: //www.astmjs.org/guidelines.
19. **Kaneyama, k., Segami, N., Sato, J., Murakami, K., Iizuka, T.:** Outcomes of 152 temporomandibular joints following arthroscopic anterolateral capsular release by holmium:YAG laser or electrocautery. Oral Surg. Oral Med. Oral Pathol. Oral. Radiol. Endod., 97, 2004, 5, s. 546–552.
20. **Mazzoneto, R., Sardinha, S. C. S., Spagnoli, D. B.:** A long-term evaluation of arthroscopy of the temporomandibular joint YAG laser. Braz. J. Oral Sci., 1, 2002, 2, s. 54–59.
21. **Mazzoneto, R., Spagnoli, D. B.:** Long term evaluation of arthroscopic discectomy of the temporomandibular joint using YAG laser. J. Oral. Maxillofac. Surg., 59, 2001, s. 1018–1023.
22. **McCain, J. P.:** A new technique of disc fixation with resorbable pins. First Vienna Arthroscopic Temporomandibular Joint Surgery Workshop, 2003.
23. **Murakami, K., Segami, N., Okamoto, M., Yamamura, I., Takahashi, K.:** Outcome of arthroscopic surgery for internal derangement of the temporomandibular joint: long-term results covering 10 years. J. Cranio-Maxillofac. Surg., 28, 2000, s. 264–271.

MUDr. et MUDr. Štefan Nátek, Ph.D.
Gagarinova 704
500 03 Hradec Králové
e-mail: natekste@seznam.cz