

Potřeba laterálního sinus liftu při ošetřování dorzálního úseku horní čelisti dentálními implantáty

Kopecská D., Šimůnek A., Brázda T., Somanathan R. V.

Stomatologická klinika LF UK a FN, Hradec Králové,
přednostka doc. MUDr. V. Hubková, CSc.

Souhrn

Autoři vyšetřovali potřebu augmentace sinus liftem v jednotlivých oblastech laterálního úseku horní čelisti. Vertikální rozměr kosti měřili na ortopantomogramech v místě chybějícího špičáku, obou premolárů a prvního a druhého moláru. Nabídku alveolární kosti vztáhli ke dvěma limitním hodnotám, a to 12, resp. 10 mm. Bylo zjištěno, že v pozici špičáku dostahuje nabídka kosti k implantaci téměř vždy. V lokalitě prvního premoláru je sinus lift nezbytný u poloviny, resp. u čtvrtiny pacientů, v pozici druhého premoláru ve třech čtvrtinách, resp. ve více než polovině případů. Implantace molárů vyžadují sinus lift takřka pokaždé.

Klíčová slova: dentální implantáty – implantace – augmentace – sinus lift

Kopecská D., Šimůnek A., Brázda T., Somanathan R. V.:

Necessity of Sinus Lift Surgery in Treatment of Posterior Maxilla with Dental Implants

Summary: Necessity of the sinus lift procedure in individual locations on the lateral aspect of the maxilla was investigated. The vertical extent of the bone in a position of missed canine, both premolars and first and second molars was measured. The minimum required bone measurement was related to two limit values 12 and 10 mm respectively and all the values obtained were compared with the relevant one. It was found that adequate amount of bone was almost always present in the canine region. In the position of the first premolar, a sinus lift was required in a half and one quarter of the patients, respectively. Three quarters and a half of the patients, respectively, needed it in the second premolar region. In the molar region, a sinus lift was mandatory in almost all the patients before implantation.

Key words: dental implants – implantations – augmentation procedures – sinus lift

Čes. Stomat., roč. 106, 2006, č. 2, s. 56–58.

ÚVOD

Pomocí dentálních implantátů je možné ošetřit jakýkoli typ defektu chrupu [8]. Pokud je objem alveolární kosti dostatečný, jde obvykle o standardní zákroky [10]. Mnohdy však narážíme na nepříznivé lokální podmínky, které nabídku kosti, a tím i proveditelnost implantace, limitují. Nedostatek kosti je způsoben atrofií alveolárního výběžku, okolními anatomickými strukturami, případně posttraumatickými a pooperačními defekty. Jednou z nejčastějších překážek implantace je insuficientní vertikální rozměr kosti v dorzálním úseku maxily, způsobený extendovaným alveolárním recesem čelistní dutiny. Potřeba implantací v místě horních molárů a premolárů je častá, ať už jde o náhradu jednoho zubu, sanaci zkráceného zubního oblouku nebo bezzubé čelisti. Moderní dentální implantologie je schopna chybějící kost doplnit augmentačními postu-

py. Jedním z nich je elevace dna čelistí dutiny, kterou označujeme jako sinus lift.

Princip operace spočívá v odpreparování slizniční výstelky alveolárního recesu čelistní dutiny od kostěného podkladu a v její dislokaci kraniálním směrem. Takto vzniklý prostor je vyplněn augmentačním materiálem [2]. Pokud je výška reziduální kosti dostačující k zajištění uspokojivé primární stability fixtury, lze současně s augmentací implantovat. Hovoříme o jednodobém postupu. V případě, že je vlastní alveolární kost k jednodobému postupu nedostatečná, volíme postup dvoudobý. V první fázi je proveden pouze sinus lift a po konsolidaci augmentátu jsou obvyklým způsobem zavedeny fixtury [2, 4]. Dvoudobý lift je většinou autorů doporučován tehdy, jestliže výška reziduální kosti nedosahuje 3 – 4 mm [6, 9].

Vedle obou uvedených modifikací otevřeného liftu existuje i varianta uzavřená. Augmentační materiál je vpravován pod sliznici čelistní dutiny

ložem implantátu. Navýšení alveolární kosti je reálné o 2 – 4 mm, zatímco v případě otevřeného liftu je prakticky neomezené [8].

Cílem studie bylo vyšetřit výšku kosti v jednotlivých bezzubých lokalitách laterálního úseku horní čelisti a zjistit, jak často je zde sinus lift indikován. Tato problematika dosud nebyla v nám známé odborné literatuře zpracována.

MATERIÁL A METODIKA

Měření jsme prováděli na rentgenových snímcích v místě chybějícího špičáku, prvního a druhého premoláru a prvního a druhého moláru. Použili jsme ortopantomogramy náhodně vybrané z archivu stomatologické kliniky v Hradci Králové. Šlo o snímky zhotovené přístrojem Avantex C v letech 2000 – 2002 a exponované na rentgenových filmech. Hodnoty byly odečítány jedním z autorů (T. B.) na negatoskopu bez lupového zvětšení a po přepočítání podle zvětšení ortopantomogramu (1,25x) byly zaokrouhleny na celé milimetry. Celkem jsme uskutečnili 1983 měření. Pokud činila výška kosti minimálně 10, resp. 12 mm, považovali jsme ji pro běžnou implantaci za dostatečnou. Nižší kost pak vyžadovala augmentaci sinus liftem. Výsledky byly statisticky zhodnoceny.

VÝSLEDKY

Vyšetřovaný soubor tvořilo 396 pacientů, 203 mužů a 193 žen, ve věku od 14 do 82 let (průměr 54,6 let) s alespoň jedním chybějícím zubem v oblasti špičáku až druhého moláru horní čelis-

Tab.1. Počty měření a naměřené hodnoty

Lokalizace	Počet měření	Průměrná výška kosti [mm ± SD]
Špičák	213	17,9±6,0
První premolár	387	12,9±6,1
Druhý premolár	432	8,7±4,4
První molár	492	5,8±3,2
Druhý molár	459	6,2±3,2

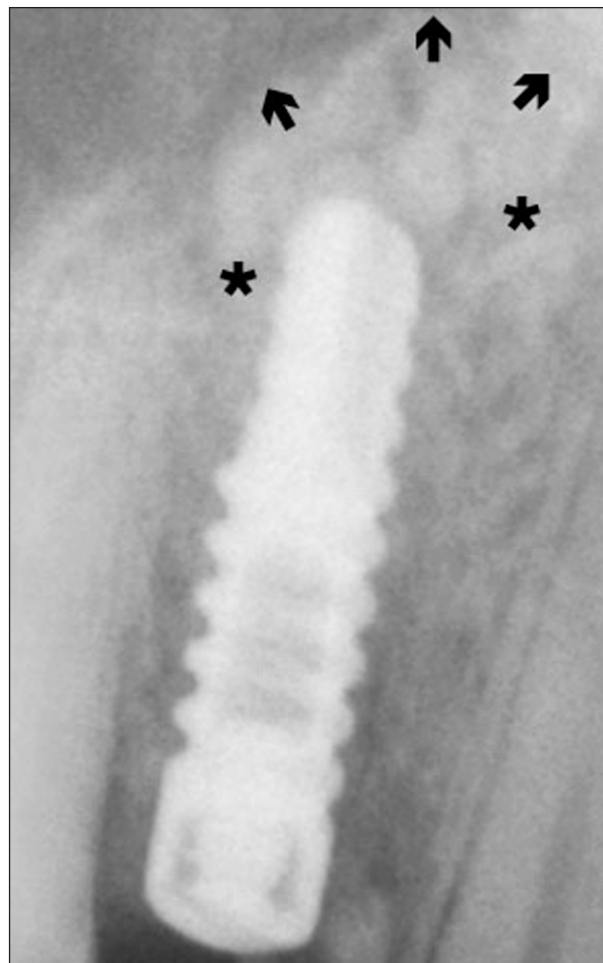
Tab. 2. Podíl hodnot nedosahujících limitní výšky alveolu

Lokalizace	Výška kosti	
	<12 mm	<10 mm
Špičák	4,2 %	2,0 %
První premolár	44,9 %	25,9 %
Druhý premolár	77,2 %	58,6 %
První molár	96,3 %	87,1 %
Druhý molár	95,4 %	81,7 %

ti. Každému pacientovi příslušel pouze jeden ortopantomogram. Počty měření v jednotlivých lokalitách a průměrné hodnoty vertikální nabídky kosti znázorňuje tabulka 1. Podíl hodnot nedosahujících stanoveného limitu 10, resp. 12 mm kosti, a tím i procentuální vyjádření potřeby sinus liftu, podává tabulka 2.

DISKUSE

Kritériem volby mezi prostou implantací, uzavřeným, jednodobým nebo dvoudobým liftem je nejen výška alveolární kosti v místě defektu, ale i používaný implantační systém. Někteří uživatelé renomovaných implantátů udávají, že dostačující délka implantátu je 10 mm i méně [1]. Sami se kloníme k názoru jiných autorů, kteří považují za bezpečnější alespoň 12 mm [8, 3, 7]. Z toho důvodu vztahujeme nabídku kosti ke dvěma limitním hodnotám tj. 12, resp. 10 mm. Bez významu není ani průměr implantátu. Silnější fixturu lze použít i v kratší variantě [8]. Tuto skutečnost v prezentovaném modelu nebereme v úvahu.



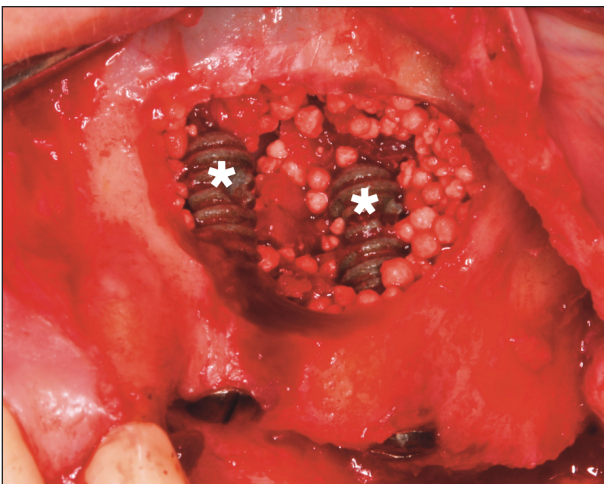
Obr. 1. Uzavřený sinus lift na rentgenogramu. Hvězdičky ukazují původní spodinu čelistní dutiny, šipkami je vymezen obrys augmentátu.

Ze statistického šetření vyplývá, že s nemožností prosté implantace v místě špičáku se setkáváme minimálně. Situace se výrazně mění směrem dorzálním. Na úrovni prvního premoláru lze bez augmentace spolehlivě implantovat více než v polovině, resp. ve třech čtvrtinách situací. O zub dorzálněji si můžeme tentýž výkon dovolit jen u jedné čtvrtiny, resp. u necelé poloviny pacientů. V oblasti molárů jsou běžné implantace spíše výjimečné. Druhý molár však nahrazujeme zřídka.

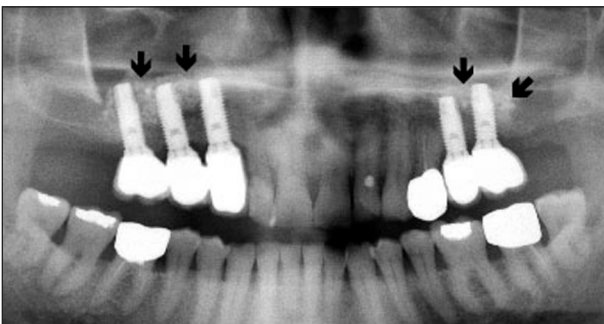
Při hraniční výšce kosti zejména v premolárové krajině je možno uvažovat o uzavřeném sinus liftu (obr. 1). Jeho efekt nelze podle našich zkušeností předem spolehlivě odhadnout. Proto jej indikujeme pouze tam, kde při případném neúspěchu augmentace nehrozí infaustní prognóza implantátu.

Je-li kost nižší, neobejdeme se bez laterálního sinus liftu. Dáváme přednost jednodobému postupu (obr. 2). Inzerce implantátu se děje pod kontrolou zrakem. Dvoudobou variantu preferujeme zejména při sanaci bezzubé horní čelisti fixním můstkem, kdy v následující operaci zavádíme osm fixtur zčásti do přirozené kosti a zčásti do augmentátu (obr. 3).

V naší rentgenologické studii jsme nebrali v úvahu stáří pacienta, jeho pohlaví ani dobu



Obr. 2. Jednodobý sinus lift. Implantáty jsou označeny hvězdičkami.



Obr. 3. Ortopantomogram laterálního sinus liftu. Augmentát je ohraničen šipkami.

uplynulou od extrakce. Z toho vyplývající simplifikaci statistických údajů jsme se snažili kompenzovat rozsahem souboru. Získané výsledky přesto pokládáme pouze za orientační.

ZÁVĚR

Pokud považujeme za minimální délku implantátu majícího dobrou dlouhodobou prognózu 12, resp. 10 mm, je laterální sinus lift v oblasti špičáku potřeba výjimečně. U prvního premoláru je sinus lift aktuální v 44,9 %, resp. 25,9 %. V lokalitě druhého premoláru je augmentace indikována v 77,2 %, resp. 58,6 % případů. V molárové oblasti je laterální sinus lift požadován téměř pravidelně a mezi prvním a druhým molárem není výraznější rozdíl.

Práce vznikla za podpory grantu IGA MZ ČR č. NK7711-3/2003.

LITERATURA

1. **Jensen, O. T.:** The sinus bone graft. Quintessence, Chicago, 1999.
2. **Kasabah, S., Šimůnek, A., Krug, J., Cevallos, L. M. D.:** Maxillary sinus floor elevation (review). Part. I. Maxillary sinus anatomy, surgical technique and its indications. Čes. Stomat., 102, 2002, s. 29–35.
3. **Kent, N. J., Block, M. S.:** Discussion to: Raghoobar, G. M., Brouwer, T. J., Reintsema, H., van Oort, R. P.: Augmentation of the maxillary sinus floor with autogenous bone for the placement of endosseous implants: a preliminary report. J. Oral Maxillofac. Surg., 51, 1993, s. 1203.
4. **Perone, G., Lorenzetti, M., Mozzati, M., Valente, G., Schierano, G. M.:** Sinus floor augmentation with autogenous iliac bone block grafts. a histological and histomorphometrical report on the two-step surgical technique. Int. J. Oral Maxillofac. Surg., 31, 2002, s. 383–388.
5. **Raghoobar, G. M., Brouwer, T. J., Reintsema, H., van Oort, R. P.:** Augmentation of the maxillary sinus floor with autogenous bone for the placement of endosseous implants: a preliminary report. J. Oral Maxillofac. Surg., 51, 1993, s. 1198–1203.
6. **Reinhardt, C., Kreusser, B.:** Retrospective study of dental implantation with sinus lift and Cerasorb augmentation. Dent. Implantol. & Parodontol., 4, 2000, s. 18–26.
7. **Seydlová, M., Havlová, Z., Dostálová, T., Nathanský, Z., Šimůnek, P.:** Přímé zatížení implantátu (souborný referát). Prakt. zub. Lék., 52, 2004, s. 54–63.
8. **Šimůnek, A. a kol.:** Dentální implantologie. Nucleus HK, Hradec Králové, 2001.
9. **Šimůnek, A., Kopecká, D., Kasabah, S.:** Sinus lift – řešení při implantaci v dorzálních úsecích maxily. LKS, 12, 2002, 9, s. 2–15.
10. **Vaněk, J., Binder, J., Prachár, P., Freyburg, L.:** Dentální enosseální implantáty v rekonstrukci zubního oblouku. Choroby hlavy a krku – head and neck diseases. Bratislava, 7, 1998, s. 5–8.

*MUDr. Dana Kopecká, Ph.D.
Stomatologická klinika LF UK a FN
500 05 Hradec Králové
e-mail: kopecdan@fnhk.cz*