

Poranenia krčnej chrbtice a maxilofaciálne úrazy

Stanko P., Novotňáková D., Jurík M., Zmeko Š., Gulla M., Záhorec J.¹

Klinika ústnej, čeľustnej a tvárovej chirurgie LF UK a FN, Bratislava,
prednosta prof. MUDr. I. Satko, DrSc.

¹Stomatologická klinika LF UK a Onkologického ústavu sv. Alžbety,
Bratislava,
prednosta prof. MUDr. V. Javorka, Ph.D.

Súhrn

Autori sledovali výskyt poranení krčnej chrbtice u 778 pacientov s maxilofaciálnymi úrazmi, ktorí boli hospitalizovaní na Klinike ústnej, čeľustnej a tvárovej chirurgie (KÚČTCH) Lekárskej fakulty Univerzity Komenského a Fakultnej nemocnice Bratislava v rokoch 2001 – 2004. Z nich celkovo v 28 prípadoch (3,6 %) zistili nasledovné diagnózy: distorsio columnae vertebralis cervicalis (14 prípadov), contusio columnae vertebralis cerv. (4 prípady), subluxatio columnae vertebralis cerv. (2 prípady), posttraumatický vertebrogénny cervikokraniálny syndróm alebo blok (6 prípadov) a fractura corporis vertebrae cerv. (2 prípady). Súčasné maxilofaciálne poranenia tvorili hlavne izolovaná dvojité zlomeniny mandibuly (5 prípadov) a zlomenina zygomaticomaxilárneho komplexu (5 prípadov), v dvoch prípadoch sa jednalo len o kontúziu tváre. Autori uvádzajú mechanizmy vzniku cervikálnych lézií, vyšetrovací algoritmus, niektoré problémy diagnostiky a liečby. Zdôrazňujú prevenciu možného sekundárneho poškodenia krčnej chrbtice.

Kľúčové slová: poranenia krčnej chrbtice – maxilofaciálne úrazy – diagnostika – liečba

Stanko P., Novotňáková D., Jurík M., Zmeko Š., Gulla M., Záhorec J.: Cervical Spine Injuries and Maxillofacial Trauma

Summary: Authors followed incidence of cervical spine injuries in a group of 778 patients with maxillofacial trauma hospitalized at the Clinic for Oral and Maxillofacial Surgery, Medical School Comenius University and Faculty Hospital in Bratislava during the years 2001 – 2004. They found in the whole group of the patients in 28 of cases (3.6 %) these diagnoses: distorsion of cervical spine (14 cases), contusion of cervical spine (4 cases), subluxation of cervical vertebra (2 cases), posttraumatic vertebrogenous cervicocranial syndrome or block (6 cases) and fracture of a cervical vertebra (2 cases). Simultaneous maxillofacial injuries were mainly isolated double mandibular fracture (5 of cases) and zygomaticomaxillary complex fracture (5 of cases), a facial contusion only occurred in two of the cases. Authors deal with the mechanisms of cervical injuries, the evaluation algorithm, some problems of the diagnosis and the therapy. They emphasize prevention of a possible secondary lesion of the cervical spine.

Key words: cervical spine injuries – maxillofacial trauma – diagnosis – treatment

Čes. Stomat., roč. 106, 2006, č. 2, s. 59–64.

ÚVOD

Poranenia krčnej chrbtice (česky páteř) sprevádzali maxilofaciálne úrazy už v dávnej minulosti [7]. Podľa novších literárnych údajov tvoria poranenia chrbtice a miechy celkovo okolo 3 % všetkých úrazov [4]. Môžu byť poškodené kostné štruktúry (stabilné a instabilné zlomeniny tela, alebo výbežkov stavcov), ligamentózny aparát a svaly (luxácie a sublúxie stavcov), alebo ide o kombinované kostno-ligamentózne poranenia. Všeobecne *zlomeniny* postihujú najviac torako-

lumbálny prechod (Th 12, L1), *luxácie* zase najpohyblivejšie úseky chrbtice, t.j. cervikálnu a lumbálnu. Súčasne bývajú poranené dve a viac oblastí v 16,5 %.

Z traumatologického hľadiska možno chrbticu prirovnať k systému 3 stĺpcov. Predný stĺpec je tvorený na seba uloženými telami stavcov, je objemnejší, ale relatívne menej odolný ako dva zadné stĺpce tvorené kĺbovými výbežkami, ktoré sú síce tenšie, ale sa lámú neskôr ako telo stavca. Prvé dva stavce tvoria osobitnú funkčnú jednotku. Atlas nemá telo, ale len laterálne výbežky

Prednesené na XI. brnenskom traumatologickom dni 27. 5. 2005.

a oblúky. Axis (epistropheus) má na svojom tele dens axis, ktorý lig. transversum pridržiaa pri prednom oblúku atlasu a tesne za ním sa nachádza cervikálna miecha.

Závažnosť poranení chrbtice sa zvyšuje pridruženými poraneniami miechy a koreňov. Pre porovnanie pri poranení cervikálnych stavcov sa udáva postihnutie miechy nad 50 %, zatiaľ čo pri poranení lumbálnych stavcov sú miecha a korene postihnuté len v 12 % [3].

Mechanizmus vzniku poranenia krčnej chrbtice

Priamym mechanizmom vznikajú pri úderoch z boku (napr. pri bojových športoch ako karate), alebo keď násilie pôsobí v smere dlhej osi chrbtice. Typickým príkladom druhého mechanizmu je priamy náraz na hlavu, napr. pri skoku dolu hlavou do neznámej plytkej vody, kedy vznikajú kompresívne zlomeniny stavcov a ťažké kontúzie chrbtice. Častejšie sa uplatňuje *nepriamy mechanizmus*, a síce násilné ohnutie (flexia vpred či lateroflexia), menej hyperextenzia a rotácia (samostatne či v kombinácii s inými). Môže ísť o primárne poranenie počas úrazu, alebo sekundárne poranenie neskoršou manipuláciou, napr. pri vyprostovaní a transporte postihnutého, počas intubácie pacienta a pod.). Osobitnú skupinu tvoria otvorené poranenia chrbtice spôsobené strelnými a bodnými nástrojmi.

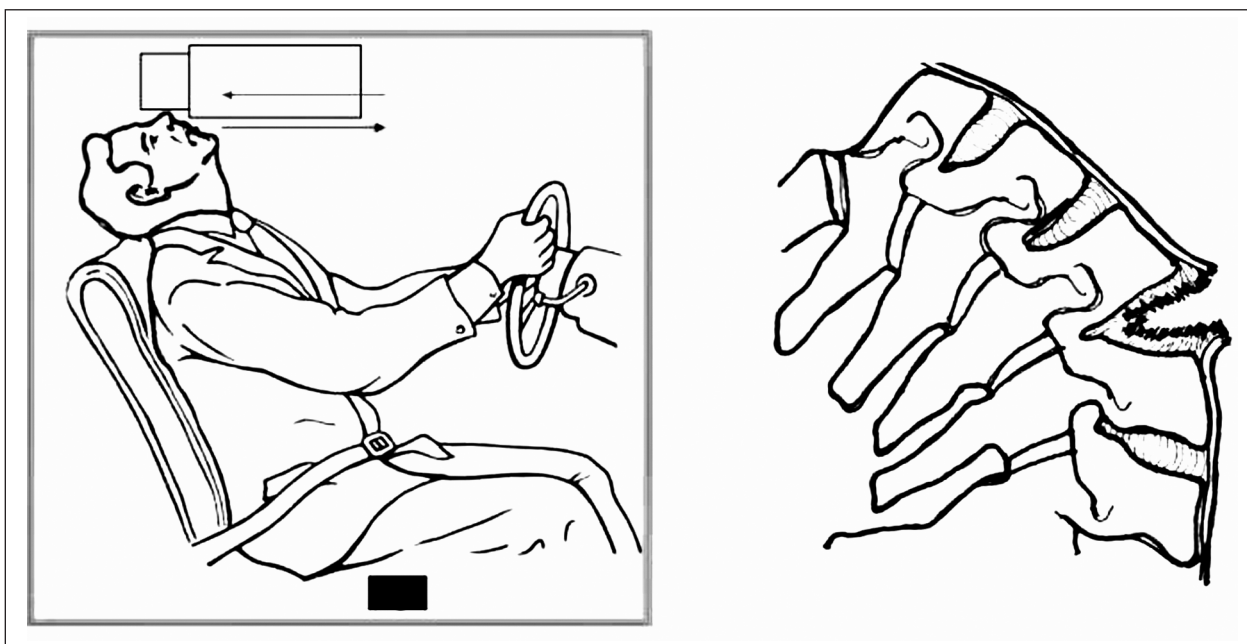
Termín whiplash injury ako prví použili v roku 1953 Gay a Abbott pre indirektné hyperextenzné poranenie krčnej chrbtice, hlavne dopravnej etiológie. Pri čelnom náraze, pri prudkom zabrzdení, prípadne aj pri náraze druhého vozidla odzadu, je

volná hlava vodiča (hrudník má fixovaný bezpečnostným pásom) zotrvačnosťou vrhnutá najprv dopredu v smere jazdy a v druhej fáze v dôsledku náhlej decelerácie (ak nie sú opierky pod hlavu) vykoná prudký záklon, čo sa môže viackrát opakovať. Týmto mechanizmom „švih biča“ sa najprv trhá lig. longitudinale ant., vzniká tlačenie stavca spredu dozadu a potom sa trhá medzistavcová platnička (obr. 1).

Pri luxácii sa obvykle skĺzne horný luxovaný stavec pred dolný a vzniká zaklínená luxácia predná, menej častá je luxácia smerom dorzálnym. Pri subluxácii sa navzájom posunú kĺbové výbežky do krajnej polohy a poranenie sa ľahko prehliadne, pretože sa stavce môžu spontánne reponovať.

Klinický obraz

Lahšie formy cervikálnych poranení spočiatku nemusia robiť ťažkosti, alebo sa ťažkosti dostavia o niekoľko dní. Nápadné je strnulé držanie hlavy, pri jednostrannej distorzii býva hlava nachýlená na jednu stranu a tvár otočená na zdravú stranu (funkčná blokáda). *Pri ťažších formách* sa vyskytuje porucha hybnosti prstov a ruky, ale hrubé pohyby v lakti a ramennom kĺbe sú zachované. Býva prítomná neúplná strata povrchovej citlivosti. Ak sa poraní truncus sympathicus, objavuje sa nauzea, vertigo, hmlisté videnie a niekedy sa rozvinie Hornerov trias. Pri luxácii atlasu sa stav môže komplikovať kvadruparézou, prípadne okamžitou smrťou (kompresia medulla oblongata) alebo exitom o niekoľko dní. Život ohrozuje nebezpečenstvo vzniku bronchopneumónie z vyradenia dýchacieho svalstva a potlačenia kašľacieho reflexu, rýchlo sa vyvíjajú dekubity.



Obr. 1. Vznik „whiplash injury“ mechanizmom švih biča.

Vyšetrovací algoritmus

U urgentných stavov sú sťažené podmienky pre získanie anamnézy, údaje v dokumentácii sú často nedostatočné. Klinické vyšetrenie musí byť preto zvlášť dôkladné. Aj drobné odreniny a hematómy, palpačná citlivosť spinálnych výbežkov a napnutie paravertebrálnych svalov môžu byť významné pri zisťovaní mechanizmu úrazu.

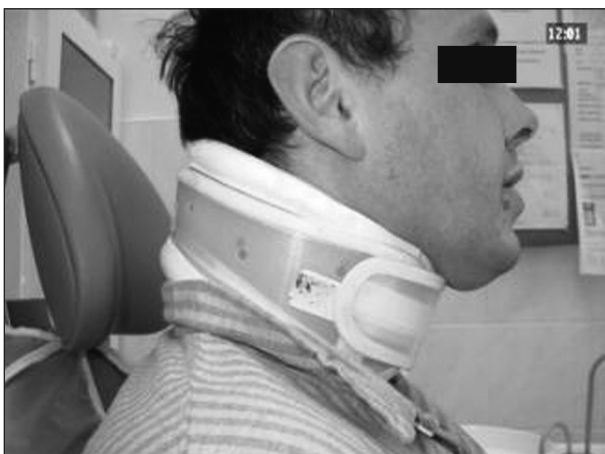Zo zobrazovacích metód okrem konvenčného röntgenového (vždy posteroanteriórna a bočná projekcia krčnej chrbtice) sa uplatňuje počítačová tomografia (primárne indikovaná u polytraum), alebo nukleárna magnetická rezonancia so zameraním na úroveň neurologického deficitu [9]. Zriedkavejšie sa využíva dynamická fluoroskopia krčnej chrbtice od okcipitálnej oblasti až po C7-Th1 a angiografia, resp. DSA, pri riziku vzniku náhlej cievnej mozgovej príhody u vyšších vekových skupín a u súčasných zlomenín lebečnej spodiny [5].

Liečba poranení krčnej chrbtice

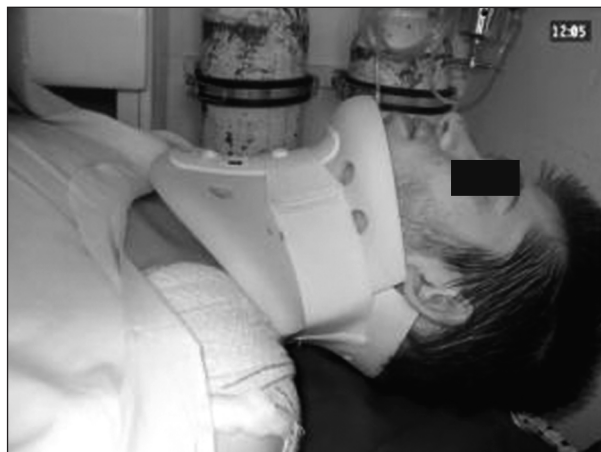Hlavnými liečebnými prostriedkami sú *imobilizačné techniky nazývané „Schanzov goliery“ (česky límec)*, ktoré zároveň slúžia na prevenciu sekundárnych poranení miechy [6]. Môžu byť improvizované, alebo prefabrikované.

Schanzove goliere sa podľa tvrdosti delia na mäkké, ktoré poskytujú 50% imobilizáciu krčnej chrbtice, napr. vyhotovené z obväzu, prípadne s pevnejším jadrom z Kramerovej rebríčkovej dlahy, alebo zo zloženej papierovej vaty, polootvrde (asi 75% ochranný účinok, napr. rôzne molitanové verzie, niekedy na obvode s umelohmotnou podporou) (obr. 2) a tvrdé so 100% imobilizáciou (napr. univerzálny typ s podporou brady, typ goliera s otvorom na ošetrovanie tracheostomie atď.) (obr. 3).

Z chirurgických metód sú to klasické trakcie



Obr. 2. Pacient s polotvrdým prefabrikovaným molitanovým Schanzovým golierom.



Obr. 3. Pacient s univerzálnym typom goliera (s podporou brady).

Glissonovou slučkou a následné vyhotovenie sádrového korzetu u sediaceho pacienta (napr. typ Minerva), alebo trakcie Crutchfieldovou svorkou, prípadne halo systémom u ležiaceho pacienta. Z otvorených chirurgických metód sa využíva spondylodéza, napr. platňou, kostným transplantátom alebo serklážou, niekedy aj predná laminektómia na dekompresiu miechy.

MATERIÁL A METÓDY

Sledovali sme výskyt poranení krčnej chrbtice v celkovom súbore 778 pacientov s maxilofaciálnymi úrazmi, ktorí boli hospitalizovaní na Klinike ústnej, čelustnej a tvárovej chirurgie (ďalej KÚČTCH) Lekárskej fakulty Univerzity Komenského a Fakultnej nemocnice Bratislava v rokoch 2001 – 2004. Retrospektívne sme vyhodnotili etiológiu úrazov, lokalizáciu a typy poškodení tak maxilofaciálnej oblasti ako aj krčnej chrbtice a spôsob ich liečby.

VÝSLEDKY

Za sledované 4-ročné obdobie sme zistili v materiáloch KÚČTCH 28 pacientov s poranením krčnej chrbtice (23 mužov, 5 žien), ktorí tvorili 3,6 % z celkového súboru. Priemerný vek bol 31,7 roka (najmladší pacient 15-ročný, najstarší 76-ročný).

V etiológii sa dominovala doprava v 15 prípadoch (autohavária 7, pád z bicykla 6, pád z motoriky v ebriete 2), potom sa uplatňovali kriminálne príčiny v 8 prípadoch (údery a kopance do tváre). Pracovné úrazy sa vyskytli u dvoch pacientov, vždy pri spracovávaní dreva. Ďalej to boli pády mimo dopravy (1-krát na schodoch, 1-krát zo stroju), v jednom prípade zostala etiológia neznáma.

Diagnózy poranení v maxilofaciálnej oblasti v prehľade zachytáva tab. 1. Vyskytol sa približne rovnaký počet izolovaných zlomenín mandibuly (n = 11) ako zlomenín strednej tvárovej etáže (n = 12), kombinovaných poranení bolo relatívne málo (n = 3), vo dvoch prípadoch išlo len o kontúziu mäkkých tkanív tváre. Všeobecne prevládalo častejšie a závažnejšie postihnutie pravej strany.

Tab. 1. Diagnózy poranení v maxilofaciálnej oblasti

<u>A) Mandibula:</u>	
Fract. proc. articularis mandibulae (izolovaná)	2
Fract. anguli mandibulae	1
Fract. corporis mandibulae	2
Fract. mandibulae duplex (corporis et proc. art. 2, corporis et anguli 3)	5
Fract. mandibulae comminutiva	1
<u>B) Stredná etáž tváre:</u>	
Fract. margo supraorbitalis	1
Fract. complexus zygomaticomaxillaris (z toho 1 impresívna)	5
Fract. arcus zygomaticus l. sin.	1
Fract. margo inferioris orbitae	1
Fract. proc. alveolaris maxillae reg. Frontalis	1
Fract. maxillae Le Fort II	1
Fract. maxillae Le Fort III	2
<u>C) Kombinované zlomeniny:</u>	
Fract. mandibulae reg. frontalis et fract. Le Fort III	1
Fract. anguli mandibulae l. dx. et fract. Le Fort II	1
Fract. mandibulae triplex (corporis et proc. art. bilat.) et fract. Naší	1
<u>D) Kontúzia tváre:</u>	
	2
SPOLU	28

Tab. 2. Diagnózy poranení cervikálnej chrbtice

Distorsio columnae vertebralis cervicalis	14
Contusio columnae vertebralis cervicalis	4
Subluxatio columnae vertebralis (s quadraparézou 1)	2
Posttraumatický vertebrogénny cervikokraniálny syndróm	3
Blok C3, C4, C5 (z toho s cervikobrachiálnym syndrómom 1)	3
Fract. corporis vertebrae C2, C3	1
Fract. corporis vertebrae C7	1
SPOLU	28

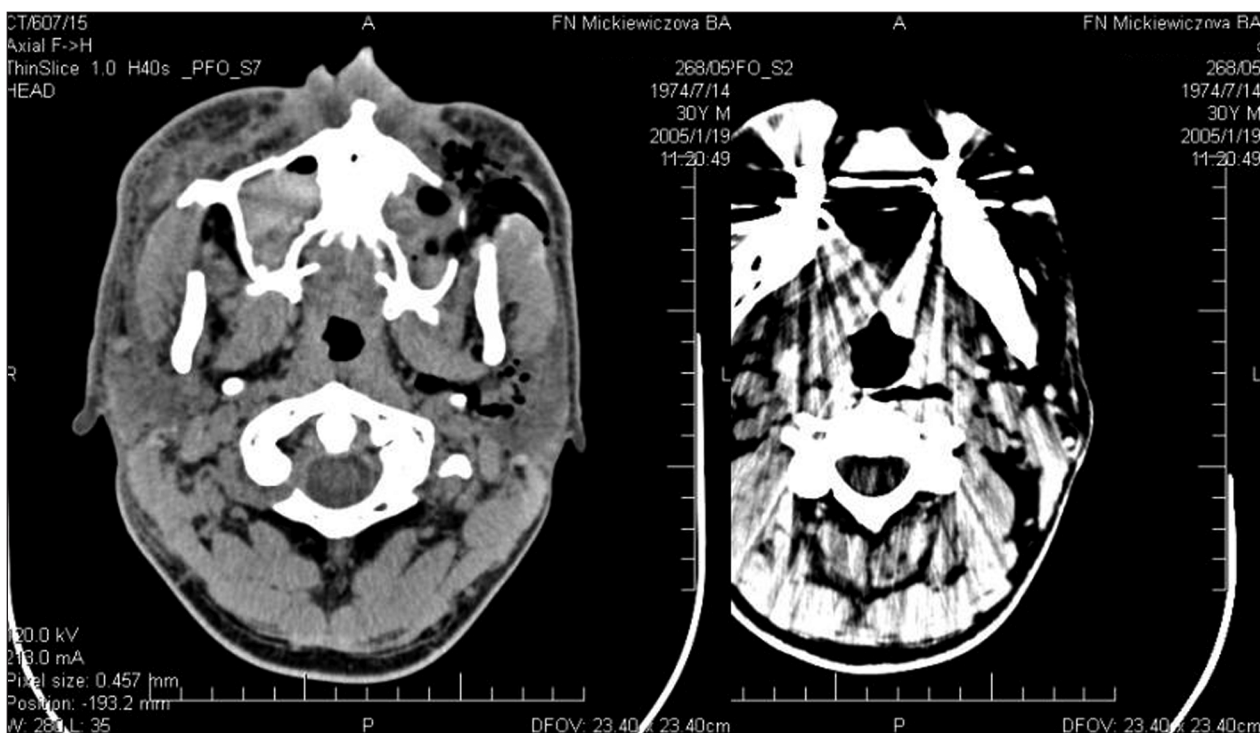
Diagnózy poranení krčnej chrbtice ukazuje tab. 2. Celkove 50 % poranení tvorili distorzie (n = 14), menej bolo kontúzií krčnej chrbtice (n = 4). Z dvoch prípadov subluxácie stavcov jedna bola stabilná a druhá instabilná, ktorú sprevádzala quadraparéza. Cervikokraniálny syndróm sa vyskytol v troch prípadoch, cervikobrachiálny syndróm len raz. Jediné dve zlomeniny v súbore postihovali oblasť tiel stavcov C2–C3 a raz prednú časť dolnej hrany tela stavca C7.

Liečba zahŕňala samostatnú medikamentóznú terapiu analgetikami, antiflogistikami a myorelaxanciami v 12 prípadoch. Schanzov golier sa použil u 16 pacientov, pričom imobilizácia trvala pri distorziách 2–3 týždne a pri zlomeninách 2–3 mesiace. Trvanie práceneschopnosti dosahovalo individuálne až 4 mesiace. Chirurgické metódy liečby sa v sledovanom súbore neaplikovali u žiadneho pacienta.

DISKUSIA

Pomer mužov a žien v sledovanom súbore bol približne 5 : 1, čo zodpovedá všeobecnému zastúpeniu pohlaví v traumatológii [4]. V rámci všetkých maxilofaciálnych úrazov poranenia krčnej chrbtice a miechy tvorili 3,6 %, čo je v porovnaní s inými autormi relatívne málo. Booth a spol. [1] uvádzajú výskyt 5%, Hackl a spol. [2] 6,7% a Holly a spol. [3] našli tieto poškodenia v rozmedzí 4–8 %. Hodnotenie vekovej štruktúry nemožno považovať za reprezentatívne, pretože na KÚČTCH neboli ošetrované detské úrazy. Chýbala športová etiológia, nakoľko bicykle u pacientov slúžili ako dopravné prostriedky a nie ako športové náradie.

V maxilofaciálnej oblasti prevaha súčasných zlomenín tela a uhla mandibuly nad zlomeninami tela a artikulačného výbežku u duplexných fraktúr svedčí skôr pre laterálne pôsobenie násilia na dolnú tretinu tváre ako na smer pôsobenia spredu na bradu. Časté zlomeniny zygomaticomaxilárneho komplexu ako laterálneho nárazníkového systému tváre pri poraneniach krčnej chrbtice poukazujú skôr na pôsobenie síl menšej intenzity než sú potrebné, napr. na vznik zlomeniny typu Le Fort. Kombinované poranenia, ktorých bolo relatívne málo, možno vysvetliť sekundárnymi nárazmi napr. na členitý interiér vozidla. Výskyt dvoch kontúzií tváre bez zlomeniny tvárovej kostry potvrdzuje väčší význam smeru pôsobenia ako intenzity pôsobenia traumatizujúcej sily v mechanizme poškodenia krčnej chrbtice. Častejšie postihnutie pravej strany tváre (okrem pracovných úrazov, kde sa jednalo o úder predmetom zľava) bolo možno spôsobené reflexným otočením hlavy pri obrannom pohybe rúk napr. pri pádoch.



Obr. 4. Vyšetrenie počítačovou tomografiou - CT skeny atlasu a CT sken C2 s artefaktami z amalgámových výplní.

Rtg diagnostika poranení krčnej chrbtice sa opiera o nasledovné znaky:

- porucha kontinuity kosti stavca alebo výšky jeho tela,
- dislokácia jednotlivého stavca,
- globálna laterodeviácia krčnej chrbtice, prípadne narovnanie fyziologickej lordózy.

Dobre sú hodnotiteľné zmeny na C3-C7 (tzv. subaxiálne zlomeniny a luxácie). Treba dávať pozor, aby sa nález chybné neinterpretoval. Musia sa vylúčiť vývojové odchýlky a netraumatické chorobné zmeny. Pri vyšetrení počítačovou tomografiou môžu vznikáť technické problémy s artefaktami z amalgámových výplní zasahujúcich oblastí C1 a C2 (obr. 4). Výsledky sa hodnotia v rámci interdisciplinárnej spolupráce radiológa, neurológa a traumatológa [10]. Neurologický deficit závisí nielen od stupňa dislokácie pri instabilnej zlomenine alebo luxácii stavca, ale hlavne od šírky canalis vertebralis, ktorá je daná vrodenou anatomickou konfiguráciou [8]. Preto sa v praxi možno stretnúť s paradoxom malej neurologickej lézie pri veľkej dislokácii a naopak veľkého neurologického deficitu pri minimálnom posune. Nakoľko pevný krčný golier môže spôsobovať sťažený venózy návrat a tak zvyšovať intrakraniálny tlak, odporúča sa skorá diagnostika krčného poranenia a tým skrátenie doby jeho preventívneho nosenia [6].

ZÁVER

V našej práci sa potvrdila relatívna zriedkavosť poranení krčnej chrbtice (3,6%) v rámci maxilofaciálnych úrazov, čo môže viesť k podceňovaniu ich prítomnosti. K nedostatočnej opatrnosti pri manipulácii s pacientom napomáha aj fakt, že poškodenia krčnej chrbtice sa často vyskytujú pri ľahších maxilofaciálnych poraneniach, napr. kontúziách tváre. Pretože aj diagnostika poranení krčnej chrbtice a miechy je komplikovaná, treba v praxi vždy predpokladať primárnu léziu krčnej chrbtice u každého pacienta až do definitívneho vylúčenia suspektnej diagnózy.

LITERATÚRA

1. Booth, P. W., Schendel, S. A., Hausamen, J. E.: Maxillofacial surgery. Volume 1. Churchill Livingstone, Edinburgh, London, 1999, 831 s.
2. Hackl, W., Hausberger, K., Sailer, R., Ulmer, H., Gassner, R.: Prevalence of cervical spine injuries in patients with facial trauma. Oral Surg. Oral Med., O Pathol., O Radiol. Endodontics, 92, 2001, 4, s.370-376.
3. Holly, L. T., Kelly, D. F., Counelis, G. J., Blinman, T., McArthur, D. L., Cryer, H. G.: Cervical spine trauma associated with moderate and severe head injuries. J Neurosurg., 95, 2002, 3, s.285-291.
4. Hudec, I. a kol.: Úrazová chirurgia. Osveta Martin, 1986, 485 s.
5. McKeivitz, E. C., Kirkpatrick, A. W., Vertessi, L., Granger, R., Simons, R. K.: Blunt vascular neck injuri-

- es-diagnosis et outcomes of extracranial vessel injury. *J Trauma*, 53,2002, 3, s.472–476.
6. **Mobbs, R. J., Stoodlay, M. A., Fuller, J.:** Effect of cervical hard collar on intracranial pressure after head injury. *ANZ J. Surg.*, 72, 2002, 6, s.389–391.
7. **Ramba, J.:** Co dnes víme o léčení úrazu Karla IV. v roce 1350. *Čas. lék Čes.*, 139, 2000, 26, s.249–252.
8. **Rohen, J. W., Yokochi, Ch., Lütjen-Drecoll, E.:** Anatomia člověka. Osveta Martin, 1998, 486 s.
9. **Vogl, T. J., Balzer, J., Mack, M., Sterger, W.:** Differential diagnosis in head and neck imaging. Thieme, Stuttgart, New York, 1999, 381 s.
10. **Wray, D., Stenhouse, D., Lee, D., Clark, A. J. E.:** Text-

book of general and oral surgery. Churchill Livingstone, Edinburgh, Philadelphia, 2003, 322 s.

Doc. MUDr. Peter Stanko, Ph.D.

Klinika ústnej, čelustnej a tvárovej chirurgie

LF UK a FN

Mickiewiczova 13

813 69 Bratislava

Slovenská republika

e-mail: peter.stanko@faneba.sk

peter.stanko@fmed.uniba.sk

REFERÁT Z PÍSEMNICTVÍ

Lázár A.: **Herpes simplex: jednoduchý, ale nebezpečný**

(Herpes simplex: egyszerű, de veszélyes)

Dental Hírek, roč. VIII, 2004, č. 6, s. 48–49.

Herpes simplex je recidivujúce vírusové ochorenie, ktoré je charakterizované vznikom jednotlivých alebo splývajúcich, z okolia vyčnievajúcich vezikúl, ktoré obsahujú čiru tekutinu. Herpes vírus HSV 1 najčastejšie vyvoláva stomatitídy, herpes labialis, keratokonjunktivitídy, zatiaľ čo HSV 2 zapríčinuje genitálne infekcie. K invázii HSV stačí malé poranenie kože, preto sa vyskytujú herpetické paronychie práve u stomatológov. Príznaky ochorenia sa stupňujú pri imunosupresívnych stavoch.

Najčastejšie ochorenia vyvolané HSV

1. **Gingivostomatitis herpetica** (ako primoinfekcia): Najčastejšie sa vyskytuje u detí v predškolskom veku. V ústnej dutine vznikajú početné, rôzne veľké vezikuly. Charakteristické prodromálne štádium sa prejavuje únavou, horúčkou, zväčšením lymfatických uzlín, gingivitídou. V ďalšom štádiu erupujú 2–4 mm veľké vezikuly, praskajú a vznikajú erózie. Môžu sa vyskytovať na jazyku, podnebí, tonzilách, na pere, a sú veľmi bolestivé.

2. **Herpes simplex recidivans** (herpes labialis): Po primárnom ochorení vírus preniká do ganglií n. V., kde latentne perzistuje. Z rôznych dôvodov, ako napr. UV

žiarenie, horúčka, telesná alebo duševná námaha, tehotenstvo, imunosupresia, stomatologické ošetrenie, vírus reaktivuje. Po krátkom prodromálnom štádiu vznikajú malé napnuté vezikuly, ktoré praskajú a vznikajú krusty. Erózie sa hoja bez jaziev.

Terapia: Pri primárnom ochorení izolujeme pacienta, podáme analgetiká, dostatočné množstvo tekutiny, lokálne prípravky s acyklovirom, pri bakteriálnej infekcii výplachy chlórhexidínom alebo antibiotiká. U recidivujúceho herpes labialis znižujú lokálne antivirotiká (Zovirax, Telviran, Virolex) veľkosť lézií a bolesti. Pri systematickej terapii acyklovirom sa skrátí čas priebehu choroby až o 48 % a rozsah lézií sa zmenší až o 66 %, pričom pri lokálnej terapii len o 10–12 %. Doporučená dávka je 5x200 mg počas 5 dní. Dobré účinky majú vit. C a B podané v prodromálnom štádiu, alebo terapia ozónom. Stomatologické ošetrenie je v akútnom štádiu ochorenia kontraindikované.

MUDr. Štefan Juhász

Klinika ÚČOCH

LF UP a FN Olomouc