

# Proliferační aktivita v pleomorfním adenomu: možnosti predikce recidiv

Skálová A.<sup>1,2</sup>, Walter J.<sup>3</sup>, Stárek I.<sup>4</sup>, Michal M.<sup>1</sup>

<sup>1</sup>Šiklův patologicko-anatomický ústav LF UK, Plzeň,  
přednosta prof. MUDr. M. Michal

<sup>2</sup>Bioptická laboratoř s.r.o., Plzeň,  
vedoucí prof. MUDr. A. Skálová, CSc.

<sup>3</sup>Stomatologická klinika LF UK, Plzeň,  
přednosta doc. MUDr. A. Zicha, CSc.

<sup>4</sup>Otorinolaryngologická klinika LF UP, Olomouc,  
přednosta prof. MUDr. J. Klačanský, CSc.

## Souhrn

Pleomorfní adenom (PA) je nejčastějším nádorem slinných žláz. Přestože jde o nádor benigní, jeho klinický průběh je často komplikován recidivami. Velmi rozdílně udávané procento jejich výskytu se tradičně odvozuje od rozsahu chirurgického výkonu (45 % po enukleacích vs. <5 % po parotidektomiích), zanechávajícího ve větší či menší míře nádorová rezidua. Doposud však není zcela jasné, do jaké míry se vedle příčin čistě technického charakteru na vzniku recidiv podílejí biologické vlastnosti nádoru samotného. Tím je evokována i otázka stanovení histopatologických kritérií, umožňujících predikci rizika vzniku recidivy PA.

Z Registru nádorů slinných žláz Šiklova patologicko-anatomického ústavu, obsahujícího celkem 2061 nádorů, bylo vybráno 670 pleomorfních adenomů. Ve 105 případech tumor recidivoval. V retrospektivní studii, zaměřené na vztah mezi proliferační aktivitou v primárním nádoru a vznikem recidivy, jsme porovnali primární recidivující (50 případů) a nerecidivující PA (50 případů) s ohledem na buněčnou proliferaci v epiteliální a myxoidní komponentě a na procentuální zastoupení obou uvedených složek.

Proliferační index MIB1 v epiteliální komponentě primárních recidivujících a nerecidivujících PA činil 0,1–10,6 (průměr 3,1), resp. 0,1–3,0 (průměr 0,8), rozdíl je statisticky významný na 5% hladině. Proliferační index v myxoidní komponentě recidivujících PA byl 0,0–4,0 (průměr 1,2) a nerecidivujících 0,0–0,5 (průměr 0,2), rozdíl je statisticky významný na 5% hladině.

Procentuální zastoupení epiteliální komponenty se neliší u recidivujících a nerecidivujících PA (44 vs. 42 %), ale je statisticky významně nižší u recidiv (průměr 26 %) na 1% hladině významnosti. Zjištěné výsledky ukazují, že vedle charakteru chirurgického výkonu o možnosti vznik recidiv PA rozhoduje rovněž histologický charakter a úroveň proliferační aktivity ponechaných nádorových reziduí primárního tumoru. Její stanovení pomocí MIB1 protilátky slouží jako pomocné kritérium pro zhodnocení možného rizika recidivy tohoto tumoru především tam, kde histologický nálezn nevyklučuje neúplné odstranění nádoru.

**Klíčová slova:** nádor slinných žláz – pleomorfní adenom – recidiva – buněčná proliferace – prognóza – MIB1 index

Skálová A., Walter J., Stárek I., Michal M.:

## Proliferation Activity in Pleomorphic Adenoma: Possible Prediction of Relapses

**Summary:** Pleomorphic adenoma (PA) is the commonest tumor of salivary glands. The tumor is benign, but the rate of tumor recurrences has been estimated up to 45% after simple enucleation and up to 5% after partial parotidectomy. There are no reliable histological criteria in PA indicating an increased risk of recurrence.

We decided to evaluate the significance of cell proliferation in primary PA for development of recurrence. Cell proliferation was studied by means of immunohistochemistry using monoclonal antibody MIB1 directed against cell cycle related antigen Ki-67. Salivary gland tumor registry yielded 670 PAs, and among these, 105 cases recurred. In a retrospective study we compared cell proliferation in myxoid and epithelial components of 50 cases of PAs with subsequent recurrence and of 50 cases of non-recurring PAs.

MIB1 proliferative indices in epithelial component of recurring PAs ranged between 0.1–10.6 (median 3.1) and of non-recurring PAs ranged between 0.1–3.0 (median 0.8). The MIB1 indices in myxoid component of recurring PAs were 0.0–4.0 (median 1.2) compared to those of non-recurring PAs 0.0–0.5 (median 0.2). The results were statistically significant (on the level of 5%). There was no statistical difference in proportion of epithelial and myxoid components of recurrent and non-recurrent PAs. However, much lower proportion of epithelial component was seen in recurrences (median 26%) than in primary PA (median 44 %). Proliferative activity as assessed by means of immunohistochemistry with MIB1 antibody in primary PA may help in predicting the risk of recurrences.

**Key words:** salivary glands tumor – pleomorphic adenoma – recurrence – proliferative activity – prognosis – MIB1 index

Čes. Stomat., roč. 106, 2006, č. 1, s. 27–32.

## ÚVOD

Pleomorfní adenom (PA) představuje nejčastější nádor slinných žláz [1] a jeho histopatologické i klinické charakteristiky jej řadí jednoznačně do skupiny benigních lézí. Až v 6,2 % případů však může dojít ke zvratu v karcinom [2], vyznačující se agresivním lokálním růstem, metastázováním především do regionálních uzlin (ve 25 %) a do plic (ve 20 %); pětileté přežívání pak činí méně než 25 % [2]. Histologická kritéria kancerizace pleomorfního adenomu byla dostatečně popsána [3]. Jen málo pozornosti se však dosud v literatuře dostalo těm patomorfologickým rysům tohoto tumoru, které jeho maligní transformaci signalizují [4]. Dochází k ní většinou až u opakovaných recidiv, u primárních lezí je vzácnější [5]. Riziko molekulárně-geneticky podmíněného zvrhnutí pleomorfního adenomu je přitom časovou funkcí [5, 6].

Vedle výše uvedeného biologického rizika ohrožuje recidivující pleomorfní adenom svého nositele i významnými peroperačními komplikacemi. Úplné chirurgické odstranění většinou multinodulárních, v jizevnatých tkáních uložených recidiv, je po technické stránce velmi obtížné. V parotické lokalizaci s sebou přináší značné nebezpečí iatrogenního poškození lícního nervu, kterému se nelze vždy vyhnout ani při použití mikrochirurgických technik [7–8].

Vliv chirurgického přístupu na vznik recidiv PA byl intenzivně studován v literatuře [5, 9–15]. I když uvedené práce jednoznačně potvrzují nepřímou úměrnost mezi jejich incidencí a rozsahem odstraněné okolní žlázy, zůstává otázkou, zda ponechání nádorových reziduí je jedinou příčinou recidivy tumoru. Většina parotických pleomorfních adenomů naléhá totiž těsně na jednu či více větví lícního nervu a v tomto místě žádná z konzervativních (s výjimkou totálních) parotidectomií nesplňuje požadavek úplného odstranění lemu okolního parenchymu jako bezpečnostní zóny, obsahující potenciální nádorová rezidua. U těchto výkonů bychom tak mohli očekávat obdobný výskyt recidiv jako u enuklací, jejich skutečná incidence je však daleko menší (45 % vs. < 5 %) [5]. Lze se tedy domnívat, že vznik recidiv vedle operačního výkonu samotného determinují i biologické vlastnosti pleomorfního adenomu.

Ve snaze najít v primárním pleomorfním adenomu histomorfologická kritéria, spojená s vyšším rizikem recidivy, byly studovány jeho rozlič-

né parametry, např. nekróza, hyalinizace stromatu, ložisková hypercelularita, jaderná polymorfie [4], podíl myxoidní vs. solidní komponenty [16] a proliferační aktivita [17]. Jejich význam pro vznik recidivy PA se však ukázal jako nejednoznačný.

Kinetika buněčné proliferace patří k nejdůležitějším prognostickým indikátorům biologického chování řady nádorů, včetně nádorů slinných žláz [18–20]. K jejímu studiu lze použít různé metody [21]. Jako nejvýhodnější se jeví imunohistochemická metoda stanovení antigenů vázaných na buněčný cyklus, především pak antigenu Ki-67 [22].

Na základě studia literatury a vlastních zkušeností jsme se rozhodli pro měření proliferační aktivity v epiteliální a myxoidní komponentě v primárním pleomorfním adenomu pomocí monoklonální protilátky MIB1 [22]. Dále jsme zjišťovali procentuální zastoupení epiteliální a mesenchymální komponenty ve zkoumaných nádorech.

## MATERIÁL A METODIKA

V Registru nádorů slinných žláz, který je veden v Šiklově patologicko-anatomickém ústavu, bylo v letech 1960–2004 diagnostikováno celkem 2061 tumorů velkých i malých slinných žláz. Z toho v 670 případech šlo o benigní pleomorfní adenoma (PA). Z nich 105 (16 %) po chirurgickém odstranění recidivovalo, ostatních 565 (84 %) bylo vyléčeno bez následné recidivy.

Do naší randomizované retrospektivní studie jsme zahrnuli 100 primárních benigních PA, z nichž 50 zůstalo bez recidivy a dalších 50 recidivovalo: sledovací interval činil v obou skupinách 1–28, resp. 10 a více let. Ve skupině recidivujících PA se u 31 pacientů objevila jedna recidiva, u 10 pacientů došlo ke dvěma a u 9 nemocných ke třem a více recidivám.

U všech výše uvedených 160 pleomorfních adenomů (tj. 50 primárních nerecidivujících, 50 primárních recidivujících a celkem 60 recidiv) jsme vyšetřili podíl buněčné, vs. mezenchymální komponenty, jakož i proliferační aktivitu obou uvedených složek imunohistochemicky pomocí detekce Ki-67 antigenu. K jeho průkazu v nádorové tkáni, zpracované rutinní parafinovou technikou, byla použita monoklonální protilátka MIB1 [22], která vyžaduje mikrovlnnou radiaci k obnově antigenity tkáně po formalinové fixaci [23]. Tato

protilátka reaguje s jaderným proteinovým antigenem Ki-67, exprimujícím se v buňkách (mimo latentní G0) ve všech aktivních fázích buněčného cyklu [22].

Mitotická a proliferační aktivita v pleomorfních adenomech je nerovnoměrně rozložená, růstová zóna se nejčastěji nachází v periferních částech nádoru. Pro hodnocení nádorového růstu v buněčné i myxoidní komponentě všech 160 vyšetřených nádorů jsme proto zvolili tzv. maximální MIB1 index, který odpovídá procentu nádorových MIB1- pozitivních buněk v nejrychleji proliferující (růstové) zóně nádoru.

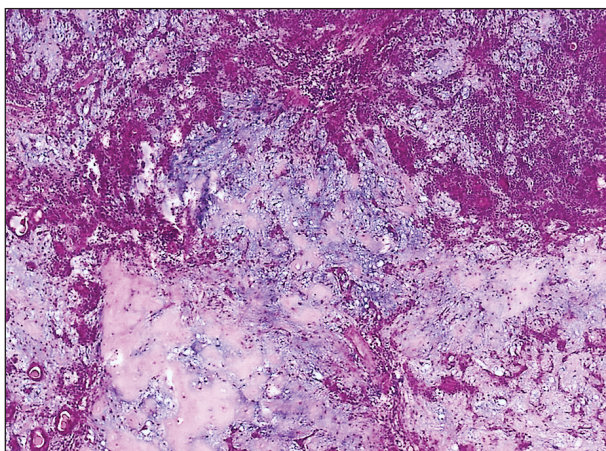
Histologické řezy barvené imunohistochemickou reakcí s MIB1 protilátkou jsme pozorovali v optickém mikroskopu s mřížkou vestavěnou v okuláru, která umožňuje semikvantitativní hodnocení. V každém MIB1 zbarveném preparátu jsme prohlíželi alespoň 1000 nádorových buněk v náhodně zvolených zorných polích. Pozitivní je pouze jaderná imunoreakce. Výsledky

jsme vyjádřili jako MIB1 index, který odpovídá procentu pozitivních jader nádorových buněk. Dále jsme ve zvoleném zorném poli hodnotili maximální MIB 1 expresi, která poukazovala na aktivitu růstových zón nádoru.

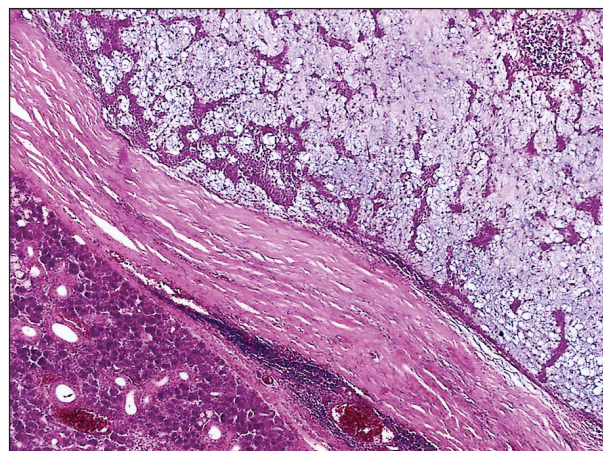
Prognostický význam proměnných byl hodnocen pomocí Wilcoxonova nepárového testu a metody logistické regrese.

## VÝSLEDKY

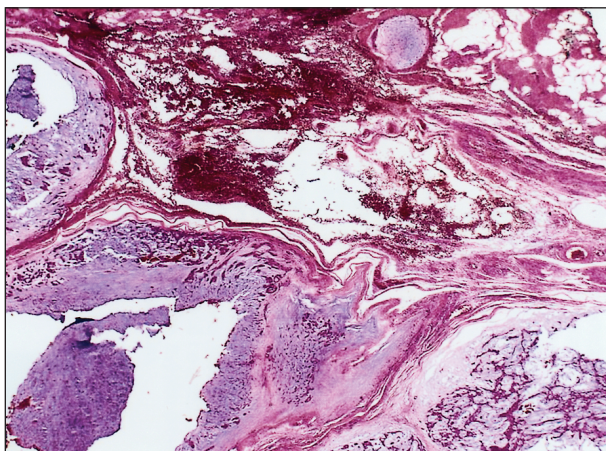
Pro retrospektivní studii bylo z Registru nádorů slinných žláz náhodně vybráno 50 případů pleomorfních adenomů, které byly vyléčeny odstraněním primárního nádoru a ve sledovaném období 44 let (v letech 1960–2004) nerecidivovaly (obr. 1). Druhou skupinu tvořilo 50 náhodně vybraných případů pleomorfních adenomů, které po léčbě zrecidivovaly za 1 až 28 let po odstranění primárního nádoru (obr. 2). U 31 pacientů



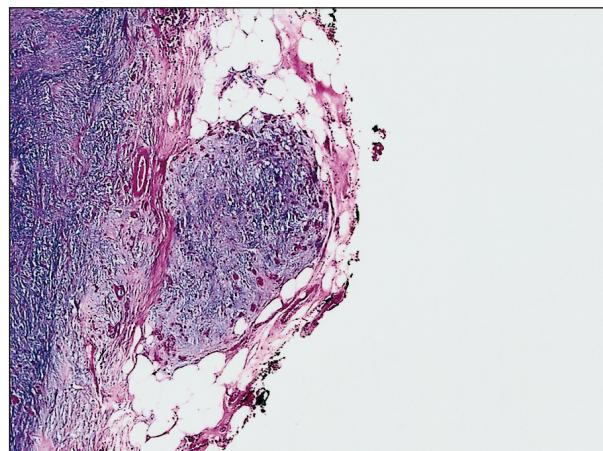
**Obr. 1.** Histologická struktura typického pleomorfního adenomu, který sestává z myxoidní a epiteliální komponenty.



**Obr. 3.** Pleomorfní adenom submandibulární žlázy obklopený silným vazivovým pouzdem.



**Obr. 2.** Recidiva pleomorfního adenomu je multinodulární a převažuje v ní myxoidní komponenta nádoru.



**Obr. 4.** Laterální okraj typického pleomorfního adenomu parotis tvoří satelitní nádorový uzlík a vazivové pouzdro chybí.

**Tab. 1. Hodnoty maximálního MIB1 indexu v buněčné a myxoidní komponentě recidivujících a nerecidivujících PA**

	BUNĚČNÁ KOMPONENTA rozmezí hodnot/průměr MIB1 INDEXU (%)	MYXOIDNÍ KOMPONENTA rozmezí hodnot/průměr MIB1 INDEXU (%)
Recidivující PA	0,1–10,6/3,1	0,0–4,0/1,2
Nerecidivující PA	0,1–3,0/0,8	0,0–0,5/0,2
Statistická významnost	5%	5%

PA – pleomorfní adenom

Maximální MIB1 index – % MIB1 pozitivních nádorových buněk v nejrychleji proliferující (růstové) zoně nádoru

**Tab. 2. Porovnání maximálního MIB-1 indexu v primárním recidivujícím pleomorfním adenomu a v jeho recidivách**

	POČET PŘÍPADŮ	Max. MIB1 v epiteliální komponentě: rozmezí hodnot/průměr	Max. MIB1 v myxoidní komponentě: rozmezí hodnot/průměr
Primární recidivující PA	50	0,1–10,6/3,1	0,0–4,0/1,2
1. recidiva	50	0,1–15,3/4,1	0,0–7,9/1,9
2. recidiva	10	0,5–7,3/4,5	0,1–7,3/3,9

PA – pleomorfní adenom

Maximální MIB1 index – % MIB1 pozitivních nádorových buněk v nejrychleji proliferující (růstové) zoně nádoru

3. a další recidivy (celkem 9 případů) nebyly hodnoceny

**Tab. 3. Podíl buněčné a myxoidní komponenty v nerecidivujícím PA, primárním recidivujícím PA a v jeho recidivách**

	POČET PŘÍPADŮ	PODÍL EPITELIÁLNÍ KOMPONENTY rozmezí hodnot/průměr	VĚK rozmezí hodnot/ průměr (roky)
Primární nerecidivující PA	50	15–70/42	17–71/44
Primární recidivující PA	50	10–90/44	20–77/39
1. recidiva	50	5–50/26	30–75/46,6
2. recidiva	10	5–25/17	42–76/50,2
Statistická významnost		1%	

PA – pleomorfní adenom

3. a další recidivy (celkem 9 případů) nebyly hodnoceny

Podíl epiteliální a myxoidní komponenty v nádoru hodnocen semikvantitativně a vyjádřen v %

došlo k jedné recidivě, u 10 pacientů se vyskytly dvě recidivy a u 9 pacientů se objevily tři nebo více recidiv. První recidiva se objevila průměrně za 7,6 let po terapii primárního PA. Ve třech případech recidivujícího PA s větším počtem recidiv došlo ke zvratu v karcinom. Průměrný věk pacientů v době diagnózy primárního tumoru byl 44 let u nerecidivujících a 41 let u recidivujících PA.

U primárních pleomorfních adenomů obou sledovaných skupin, tj. primárních nerecidivujících a primárních PA s následnou recidivou, byla hodnocena maximální proliferativní aktivita odděleně v buněčné a myxoidní komponentě. Mitotická a proliferativní aktivita v pleomorfních adenomech je nerovnoměrně rozložená s růstovou zonou nejčastěji patrnou v periferních částech nádoru. Pro hodnocení nádorového růstu jsme zvolili tzv. maximální MIB1 index, který odpovídá procentu nádorových MIB1- pozitivních buněk v nejrychleji proliferující (růstové) zoně nádoru.

Maximální MIB1 index v epiteliální kompo-

nentě u primárních PA, které později recidivovaly, byl 0,1–10,6 (průměr 3,1), zatímco u nerecidivujících PA se pohyboval v rozmezí hodnot 0,1–3,0 (průměr 0,8). Rozdíl je statisticky významný na 5% hladině. Maximální MIB1 index v myxoidní komponentě u primárních PA, které později recidivovaly, byl 0,0–4,0 (průměr 1,2) a nerecidivujících 0,0–0,5 (průměr 0,2), rozdíl je statisticky významný na 5% hladině. Výsledky jsou shrnuty v tabulce 1. Rozdíly v maximálním MIB1 indexu v epiteliální a myxoidní komponentě primárního recidivujícího PA a v následných recidivách nebyly statisticky významné (tab. 2).

Podíl epiteliální a myxoidní komponenty byl sledován u skupiny 50 primárních nerecidivujících, v 50 případech recidivujících pleomorfních adenomů a celkem v 60 případech recidiv PA. Procentuální zastoupení solidní epiteliální komponenty se neliší statisticky významně u primárních recidivujících a nerecidivujících PA (44 %,

respektive 42 %). Podíl epiteliální komponenty je však statisticky významně nižší u recidiv PA (průměr 26 % u první a 17 % u druhé a dalších recidiv) než u primárních nádorů na 1% hladině významnosti (tab. 3).

## DISKUSE

Pleomorfní adenom slinných žláz (PA), jež některé starší názory opatrovaly štítkem semimalignity, dnes oprávněně řadíme mezi zcela benigní afekce. Jeho mementem však zůstává riziko recidiv a maligního zvratu. Chirurgické řešení recidiv PA je při jejich typické multinodularitě a jizevnatému terénu velmi obtížné a vede často k závažným chirurgickým komplikacím. Odstranění všech široce rozestých, často mikroskopických nádorových uzlů multinodulární recidivy pleomorfního adenomu, je mnohdy iluzorní. I když na většině pracovišť nastal odklon od enukleací pleomorfního adenomu k rozsáhlejším výkonům, přesto musíme se vznikem recidiv, byť v daleko menší míře, i nadále počítat. Stanovení rizika eventuální recidivy pleomorfního adenomu je tedy důležité, a to jak z pohledu patologa, tak i klinika.

Pro nádory hlavy a krku obecně, a zvláště pak pro salivární tumory, existuje jen málo prognosticky spolehlivých histologických kritérií. U PA lze na možný vznik recidivy usuzovat na základě „klasických“ znaků, kterými je úplnost a síla jeho nepravého pouzdra (obr. 3), jakož i existence nádorových pseudopodií, pronikajících transkapulárně až do okolní žlázy (obr. 4). Tyto prstovité výběžky, většinou ponechané při pouhé enuklaci nádoru [5, 9], jsou vedle intraoperační ruptury pseupouzdra [24, 25] příčinou recidiv. Podle jiných studií je predisponujícím faktorem převažha myxoidní komponenty v primárním PA a mladý věk pacienta [26].

Podle našich výsledků není statisticky prokazatelného rozdílu v poměru buněčné a myxoidní komponenty v obou skupinách primárních, tj. recidivujících a nerecidivujících lézí; u recidiv však významně převažovala složka myxoidní nad epiteliální. Tyto nálezy ukazují na větší odolnost nádorových myoepitelií, jejichž peroperačně ponechaná rezidua lépe přežívají ve zjizveném terénu, nežli buňky epiteliální. Určitou analogii lze vidět v normálních chondrocytech, propůjčujících velkou životnost chrupavce, jež je díky tomu ideálním autotransplantátem. Lze se tak domnívat, že nádorové myoepitelie, produkující mezenchymální matrix nádoru, jsou hlavním elementem, odpovědným za vznik recidivy. Takováto interpretace je slučitelná s nálezy Goudota a spol. [16], kteří stejně jako my zjistili vyšší účast myxoidní složky v souboru 48 recidivujících

PA (z celkem 570 primárních), v porovnání s kontrolní skupinou nerecidivujících PA, a zároveň je plauzibilním vysvětlením vysoké, u benigních salivárních nádorů unikátní, implantability pleomorfního adenomu. Uvažovanou roli nádorové myoepitelie, jakožto rozhodující buňky pro vznik recidivy pleomorfního adenomu [16], podporuje i rozdílná proliferační aktivita obou jeho složek. Stejně jako Bankamp a spol. [17] jsme prokázali vyšší úroveň proliferační aktivity u buněk epiteliální nežli myxoidní komponenty, bez závislosti na tom, zda tumor recidivoval či nikoliv. Prioritní je pak naše pozorování statisticky významně nižší proliferační aktivity v epiteliální i myxoidní komponentě primárních nerecidivujících pleomorfních adenomů v porovnání s těmi nádory, které později vytvořily recidivy.

Ze zjištěného poměru epiteliální a mesenchymální složky pleomorfního adenomu a z úrovně jejich proliferační aktivity v obou primárních, tj. recidivujících a nerecidivujících formách a následných recidivách, se můžeme domnívat, že recidivy pleomorfních adenomů vycházejí z nádorových reziduí s vyšší buněčnou kinetikou. Jak jsme ukázali, MIB1 index v některých epiteliálních oblastech přesahoval 10 %, tedy hodnoty, které vídáme u nepříznivě probíhajících salivárních karcinomů. Rezidua s nižší proliferační aktivitou zůstávají pravděpodobně klinicky němá. V operovaném, většinou jizevnatě změněném terénu pak perzistují převážně odolnější buňky myoepiteliální s minimální proliferační aktivitou ve formě mikroskopických uzlíků. Ty rostou velmi pomalu a starší pacient se klinické manifestace recidivy ani nemusí dožít. Lze se tak domnívat, že ač druh chirurgické léčby je závažným faktorem pro recidivu pleomorfního adenomu, o jejím vzniku rozhoduje pravděpodobně i charakter (epiteliální vs. myxoidní) a proliferační aktivita ponechaných nádorových reziduí. Její hodnocení pomocí MIB1 indexu je možné jen na již odstraněném specimen, takže tato metoda nemůže rozhodnout o rozsahu operačního výkonu. Vysoká úroveň proliferační aktivity v primárních tumorech však je důvodem k pečlivé dispenzarizaci nemocných, zejména tam, kde histopatologické vyšetření nevyklučuje ponechaná nádorová rezidua. K dalšímu osvětlení účasti biologických vlastností pleomorfního adenomu na recidivách by zřejmě přispěla studie, zaměřená na apoptózu nádorových buněk tohoto tumoru, o níž však v současnosti není nic známo.

*Poděkování: Výsledky byly zpracovány statistickou analýzou, za jejíž provedení děkujeme panu RNDr. Františku Šefrnovi z Fakultní nemocnice v Plzni.*

*Za pomoc při mikrofotodokumentaci autoři děkují prim. MUDr. Petrovi Mukenšablovi.*

## LITERATURA

1. Atlas of Tumor Pathology 3rd series, Fascicle 17: Tumors of the Salivary Glands, eds. Ellis GL, and Auclair PL. AFIP, Washington, DC, 1996, s. 39–153.
2. **Gnepp, D. R.** Malignant mixed tumors of the salivary glands: a review. *Pathol Annu*, 28, 1993, (pt1), s. 279.
3. **Tortoledo, M. E., Luna, M. A., Batsakis, J. G.:** Carcinomas ex pleomorphic adenomas and malignant mixed tumors: histomorphologic index. *Arch Otolaryngol*, 110, 1984, s. 172–176.
4. **Auclair, P. L., Ellis, G. L.:** Atypical features in salivary gland mixed tumors: their relationship to malignant transformation. *Mod Pathol*, 9, 1996, s. 652–657.
5. **Henriksson, G., Westrin, K. M., Carlsoo, B., Silversward, C.:** Recurrent primary pleomorphic adenomas of salivary gland origin. *Cancer*, 82, 1998, s. 617–620.
6. **Di Palma, S., Skálová, A., Vaněček, T., Simpson, R. H. W., Stárk, I., Leivo, I.:** Non-invasive (intracapsular) carcinoma ex pleomorphic adenoma: recognition of focal carcinoma by HER-2/neu and MIB-1 immunohistochemistry. *Histopathology*, 46, 2005, s. 144–152.
7. **Renehan, A., Gleave, E. N., McGurk, M.:** An analysis of the treatment of 114 patients with recurrent pleomorphic adenomas of the parotid gland. *Am. J. Surg*, 172, 1996, s. 710–714.
8. **Leverstein, H, et al.:** The surgical management of recurrent or residual pleomorphic adenomas of the parotid gland. Analysis and results in 40 patients. *Eur. Arch. Otorhinolaryngol.*, 254, 1997, 7, s. 313–317.
9. **Clairmont, A. A., Richardson, G. S., Hanna, D. C.:** The pseudocapsule of pleomorphic adenomas (benign mixed tumors): the argument against enucleation. *Am. J. Surg*, 134, 1977, 2, s. 242–243.
10. **Papadogeorgakis, N., Skouteris, C. A., Mylonas, A. I., Angelopoulos, A. P.:** Superficial parotidectomy: technical modifications based on tumour characteristics. *J. Craniomaxillofac Surg*, 32, 2004, 6, s. 350–353.
11. **Leverstein, H., van der Wal, J. E., Tiwari, R. M., van der Waal, I., Snow, G. B.:** Surgical management of 246 previously untreated pleomorphic adenomas of the parotid gland. *Br. J. Surg.*, 84, 1997, 3, s. 399–403.
12. **Phillips, P. P., Olsen, K. D.:** Recurrent pleomorphic adenoma of the parotid gland: report of 126 cases and a review of the literature. *Ann. Otol. Rhinol. Laryngol*, 104, 1995, 2, s. 100–104.
13. **Iizuka, K., Ishikawa, K.:** Surgical techniques for benign parotid tumors: segmental resection vs extracapsular lumpectomy. *Acta Otolaryngol., Suppl.* 537, 1998, s. 75–81.
14. **Paris, J., Facon, F., Chrestian, M. A., Giovanni, A., Zanaret, M.:** Recurrences of pleomorphic adenoma of the parotid: development of concepts. *Rev. Laryngol. Otol. Rhinol.*, 125, 2004, 2, s. 75–80.
15. **Federspil, P. A., Federspil, P., Schatzle, W.:** Pleomorphic parotid adenomas and their recurrences. *HNO*, 42, 1994, s. 38–35.
16. **Goudot, P., et al.:** Pleomorphic adenoma of the salivary glands. Impact of the myxoid component on the prognosis. *Rev. Stomatol. Chir. Maxillofac.*, 90, 1989, 2, s. 119–122.
17. **Bankamp, D. G., Bierhoff, E.:** Proliferative activity in recurrent and nonrecurrent pleomorphic adenoma of the salivary glands. *Laryngorhinootologie*, 78, 1999, 2, s. 77–80.
18. **Skálová, A., Leivo, I.:** Cell proliferation in salivary gland tumors. Review. *Gen Diagn Pathol*, 142, 1996, s. 7–16.
19. **Skálová, A., Leivo, I., von Boguslawsky, K. et al.:** Cell proliferation correlates with prognosis in acinic cell carcinomas of salivary gland origin. Immunohistochemical study of 30 cases using the MIB1 antibody in formalin-fixed paraffin sections. *J. Pathol*, 173, 1994, s. 13–21.
20. **Skálová, A., Leivo, I., Lehtonen, H. et al.:** Prognostic significance of cell proliferation in mucoepidermoid carcinomas of the salivary gland: clinicopathologic study using MIB1 antibody in paraffin sections. *Hum. Pathol.*, 25, 1994, s. 929–935.
21. **Quinn, C. M., Wright, N. A.:** The clinical assessment of proliferation and growth in human tumors: evaluation of methods and applications as prognostic variables. *J. Pathol.*, 160, 1990, s. 93–102.
22. **Cattoretti, G., Becker, M. H. G., Key, G., et al.:** Monoclonal antibodies against recombinant parts of the Ki-67 antigen (MIB1 and MIB3) detect proliferating cells in microwave-processed formalin-fixed paraffin section. *J. Pathol.*, 168, 1992, s. 357–363.
23. **Shi, S. R., Key, M. E., Kalra, K. L.:** Antigen retrieval in formalin-fixed, paraffin-embedded tissues. An enhancement method for immunohistochemical staining based on microwave oven heating of tissue sections. *J. Histochem. Cytochem*, 39, 1991, s. 741–748.
24. **Natvig, K., Soberg, R.:** Relationship of intraoperative rupture of pleomorphic adenomas to recurrence: an 11–25 year follow-up study. *Head Neck*, 16, 1994, 3, s. 213–217.
25. **Piekarski, J., Nejc, D., Szymczak, W., Wronski, K., Jeziorski, A.:** Results of extracapsular dissection of pleomorphic adenoma of parotid gland. *J. Oral. Maxillofac. Surg.*, 62, 2004, 10, s. 1198–202.
26. **Chilla, R., Schneider, K., Droese, M.:** Recurrence tendency and malignant transformation of pleomorphic adenomas. *HNO*, 34, 1986, 11, s. 467–469.

*Prof. MUDr. Alena Skálová, CSc.*

*Patologicko-anatomický ústav LF UK a FN*

*Dr. Ed. Beneše 13*

*305 99 Plzeň*

*e-mail: skalova@fnplzen.cz*