

Parodontální cysta

Steigerová H., Starosta M.

Klinika zubního lékařství LF UP a FN, Olomouc,
přednosta prof. MUDr. M. Eber, CSc.

Souhrn

Kazuistika popisuje případ 43leté pacientky, která se dostavila k obvodnímu stomatologovi pro tupou bolest dolní čelisti vpravo, zduření alveolu vestibulárně i linguálně a počínající otok pravé tváře. Byla provedena intraorální incize, drenáž a nasazena antibiotika. Hnisavá exsudace však přetrvávala, a proto byla pacientka odeslána na specializované pracoviště. Zde byla po klinickém a rtg vyšetření stanovena diagnóza parodontální cysty. V ATB cloně byla provedena exstirpace cysty, dutina vyplněna augmentačním materiálem Poresorb, překryta membránou HyproSorb a rána uzavřena matracovými stehy. Podle histologického vyšetření se jednalo o keratocystu. Přesto, že pacientka neměla žádné potíže a rána byla zhojena, došlo za 2 měsíce po operaci ke ztrátě vitality zubu 45 a bylo nutné jeho endodontické ošetření.

Klíčová slova: parodontální cysta – exstirpace cysty

Steigerová H., Starosta M.: Periodontal Cyst

Summary: The case reports describes a 43-year female patient, who attended a regional dentist for a dull pain of mandible on the right, swelling of alveolus on the vestibular and lingual side and a beginning swelling of the right cheek. The dentist performed an intraoral incision, drainage and administered antibiotics. A purulent exudation lasted despite this therapy and the patient was therefore sent to a specialized ward. The following clinical and X-ray examination established the diagnosis of periodontal cyst. The antibiotic coverage was applied before extirpation of the cyst, the cavity was filled with augmenting material Poresorb, covered with the HyproSorb membrane and the wound was occluded with feather stitches. The histological examination revealed a keratocyst. In spite of the fact that the patient failed to present any complaints and the wound healed up, two months after the operation the tooth 45 lost its vitality and an endodontic treatment became necessary.

Key words: periodontal cyst - cyst extirpation

Prakt. zub. Lék., roč. 53, 2005, č. 6, s. 115–118.

ÚVOD

Cysta je uzavřená patologická dutina v kosti nebo v měkkých tkáních, která má vlastní stěnu a výstelku a je vyplněna tekutým, kašovitým nebo plyným obsahem. Stěna cysty působí jako semipermeabilní membrána. Transsudací tekutiny z okolí přes stěnu cysty se zvětšuje onkotický tlak uvnitř cysty a dochází tak k jejímu expanzivnímu růstu [1].

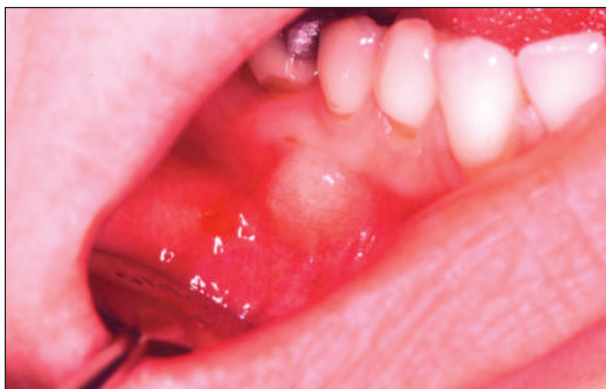Parodontální cysty patří spolu s cystami radikulárními a folikulárními mezi cysty kostní, které mají vztah k zubnímu systému. Rostou velmi pomalu, nebolestivě a nepozorovaně do nitra čelisti a mohou tak dosáhnout značných rozměrů. Při svém růstu se propagují směrem nejmenšího odporu. V mandibule mohou odtlačovat mandibulární kanál k dolnímu okraji čelisti a projevit se tzv. Vincentovým příznakem. V horní čelisti směřuje růst cysty nejčastěji proti antru Highmori, což se u větších cyst projeví na poloaxiálním snímku lbi tzv. Loosovým fenoménem. Větší cys-

ty se také mohou projevit nebolestivým, hladkým vyklenutím čelisti krytým nezměněnou sliznicí. Palpačně je zduření nebolestivé a zpočátku má pevnou konzistenci. Později se kostní kryt ztenčuje a vzniká charakteristické pergamenové Dupuytrenovo třaskání. Vymizí-li kost úplně, lze prokázat fluktuaci [2].

Malé cysty se objeví většinou náhodně při rtg vyšetření z jiných důvodů. Cysta se zobrazí jako projasnění pravidelného, kruhového nebo oválného tvaru s ostrými konturami. Prvním příznakem parodontální cysty může být také akutní zánět cysty, který vyvolá příznaky kolemčelistního zánětu nebo parodontálního abscesu [3, 4].

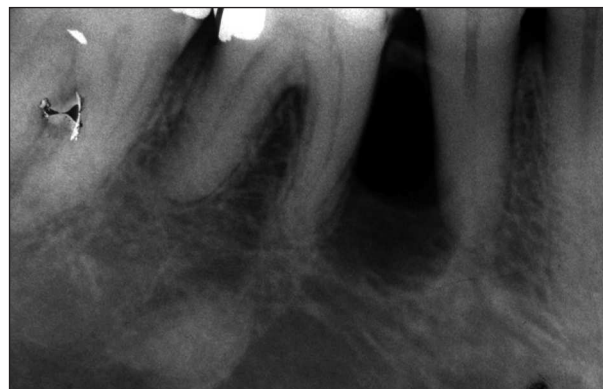KAZUISTIKA

Na parodontologické oddělení byla z kliniky ÚČOCH doporučena 43letá pacientka pro suspektní parodontální cystu. Potíže začaly před 14 dny, kdy se pacientka dostavila ke svému sto-



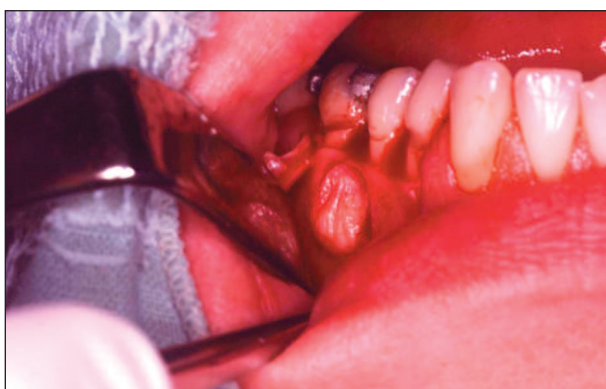Obr. 1. Tuhé, nebolestivé vyklenutí alveolárního výběžku.

Fig. 1. A tough, painless vaulting of alveolar process.



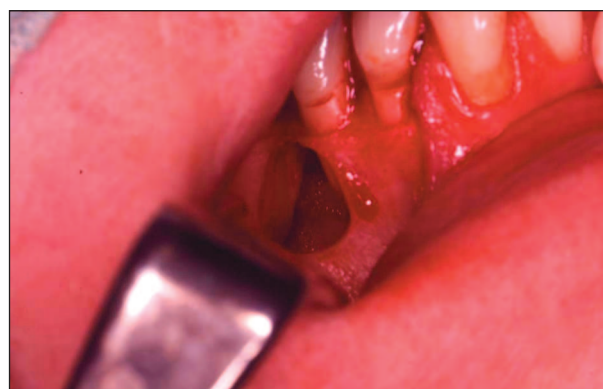Obr. 3. Cystické projasnění mezi kořeny zubů 46, 45 na i.o. snímku.

Fig. 3. Cystic brightening between roots of the teeth 46, 45 on i.o. picture.



Obr. 2. Vak cysty po odklopení mukoperiostálního laloku.

Fig. 2. A pouch of the cyst after uncovering the mucoperiosteal lobe.



Obr. 4. Dutina v kosti po extirpaci cysty.

Fig. 4. Cavity in the bone after the cyst extirpation.

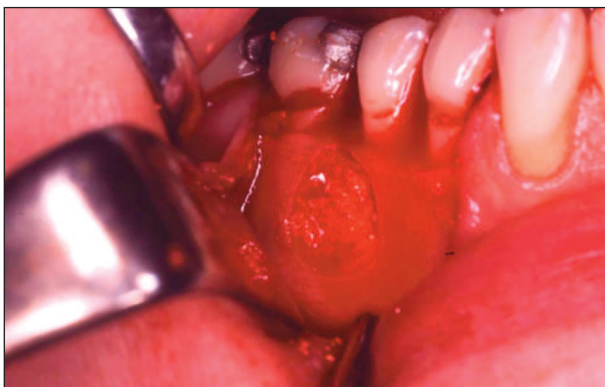matologovi pro tupou bolest v oblasti zubů 46,45, fluktuující zduření na svahu alveolárního výběžku vestibulárně i linguálně velikosti fazole a počínající otok pravé tváře. Byla provedena intraorální incize, uvolněn žlutý hnisavý exsudát, zaveden gumový dren a nasazeny ATB Duomox 500 mg 3x1. Incize byla opakovaně vyplachována a drenována, ale i přes užívání ATB hnisavá exsudace stále přetrvávala. Pacientka proto byla po týdnu odeslána k odbornému vyšetření na kliniku ÚČOCH. Zde bylo provedeno klinické vyšetření a zhotoven panoramatický snímek. Na snímku bylo mezi kořeny zubů 46,45 patrné okrouhlé, ostře ohraničené projasnění cystického charakteru (obr. 3). Pacientka byla s diagnózou suspektní parodontální cysty odeslána na naše oddělení.

Jednalo se o pacientku celkově zdravou, bez pravidelné medikace, která udávala alergickou reakci na V-Penicilin, Augmentin, Hexadecil a Mucosolvan. Při vstupním vyšetření byla pacientka již bez potíží, bolesti ustoupily, zvýšenou teplotu neměla, uzliny nebyly hmatné a také otok ustoupil. Intraorálně přetrvávalo malé, tuhé, pal-

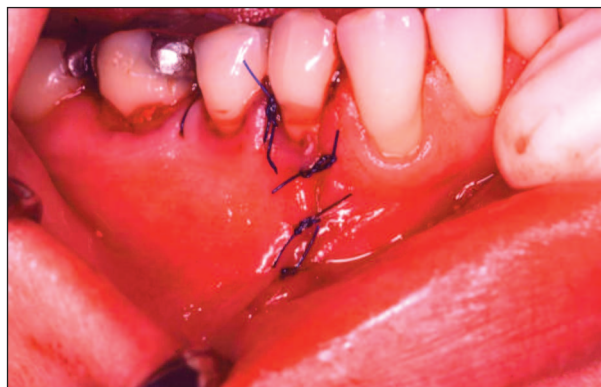pačně nebolestivé vyklenutí alveolárního výběžku v oblasti kořenů zubů 46,45 (obr. 1). Incize byla zhojena, toho času bez hnisavé exsudace. Všechny zuby v pravém dolním kvadrantu byly sanované, poklepově nebolestivé, pevné, s vitální reakcí a s CPITN \leq 2.

Pacientka měla dobrou hygienu, ojediněle byl přítomný zubní kámen a mírná krvácivost gingivy. Parodontální choboty byly zjištěny pouze u molárů v pravém horním kvadrantu (CPITN=3). U pacientky bylo provedeno odstranění zubního kamene, hygienická instruktáž a zhotoven i.o. rtg zubů 46,45. Na rtg snímku bylo patrné okrouhlé, ostře ohraničené projasnění velikosti asi 1x1,5 cm, lokalizované mezi kořeny zubů 46,45, s ponechaným, asi 1 mm silným kostěným můstkem v koronární oblasti (obr. 3). Pacientka byla informována o diagnóze a objednána k extirpaci cysty.

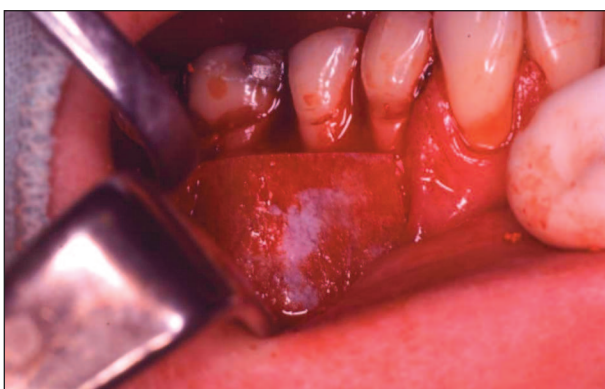V lokální anestezii Supracain a v ATB cloně Dalacin 150 mg jsme vedli řez ve tvaru „L“ a šetrně odklopili mukoperiostální lalok, který byl po usuraci vestibulární lamely kosti srostlý s vakem



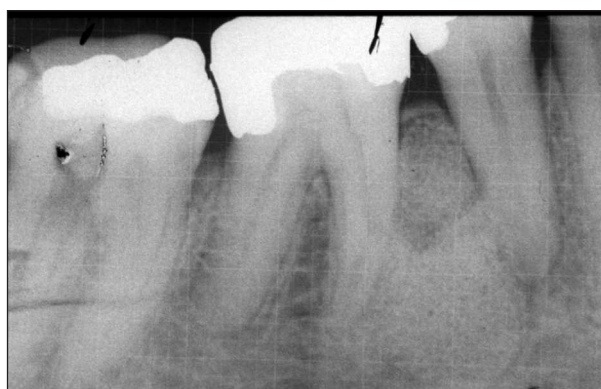Obr. 5. Cystická dutina vyplněná augmentačním materiálem Poresorb.
Fig. 5. Cystic cavity filled with augmenting material Poresorb.



Obr. 7. Stav po repozici a sutuře mukoperiostálního laloku.
Fig. 7. Condition after reposition and suture of mucoperiosteal lobe.



Obr. 6. Překrytí kostního defektu membránou HyproSorb.
Fig. 6. Coverage of the bone defect with the HyproSorb membrane.



Obr. 8. Kontrolní rtg snímek s rastrem po augmentaci.
Fig. 8. A control X-ray picture with a grid after augmentation.

cysty (obr. 2). Poté jsme uchopili vak cysty chirurgickou pinzetou, raspatoriem ho postupně odloučili od kosti a cystu exstirpovali. Exkochleární lžičkou jsme řádně vyčistili dutinu kosti, vypláchli fyziologickým roztokem a zkontrolovali (obr. 4). Po odstranění vaku bylo patrné, že došlo také k usuraci linguální lamely alveolární kosti. Cystickou dutinu jsme vyplnili augmentačním materiálem Poresorb (obr. 5) a překryli membránou HyproSorb (obr. 6). Po repozici mukoperiostálního laloku jsme ránu uzavřeli matracovými a jednoduchými stehy Prolenem (obr. 7). Vak cysty jsme odeslali na histologické vyšetření. Pacientku jsme poučili o hygieně a zhotovili kontrolní snímek s rastrem po augmentaci (obr. 8). Stehy jsme odstranili 10. den. Při kontrole byla pacientka bez potíží, rána klidná, s malou dehiscencí v oblasti krčku zubu 44. Při další kontrole za 2 měsíce však došlo ke ztrátě vitality zubu 45 a bylo nutné jeho endodontické ošetření. Dehiscence byla zcela zhojena a pacientka neměla žádné potíže. Podle histologického vyšetření byly v preparátu zastíženy struktury keratinizované-

ho epitelu a nález byl uzavřen jako odontogenní keratocysta.

DISKUSE

Parodontální cysty bývají někdy označovány jako laterální periodontální cysty. Jejich výskyt je poměrně vzácný. Nejčastěji vznikají proliferací Malassezových epiteliálních zbytků na podkladě místního chronického dráždění [1]. Vzácněji se mohou uplatnit i jiné mechanismy vzniku [5, 6], například:

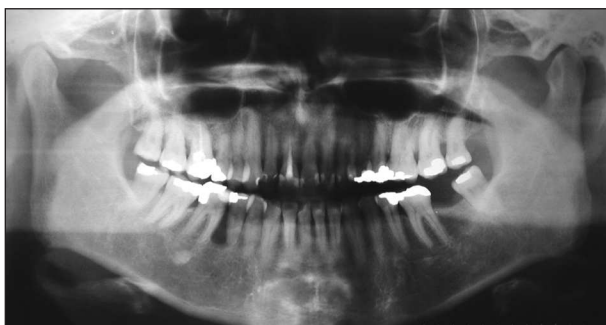
- a) traumatická implantace povrchového epitelu, který později podlehně cystické degeneraci
- b) vývoj cysty z heterotopického žlázo-epitelu
- c) vývoj cysty uvnitř laterálního parodontálního abscesu
- d) vývoj cysty na podkladě stimulace epiteliálních zbytků periodontálních ligament infekcí z parodontálního abscesu nebo z infikované zubní dřeně cestou akcesorních kanálků

e) z primordiální cysty přespočetných zubních zárodků

f) cystickou degenerací dutiny perzistující v čelisti po erupci zubu

Parodontální cysty se nejčastěji nacházejí v oblasti špičáků a premolárů dolní čelisti. Vyrůstají z laterálního nebo apikálního periodontia. Způsobují lokalizovanou destrukci parodontálních tkání laterálně podél kořene zubu. Někdy rozrušují kortikální lamelu kosti a projeví se zduřením gingivy. Jsou zcela nezávislé na vitalitě zubu, proto není nutné endodontické ošetření. Obvykle jsou asymptomatické a bez viditelných změn okolních tkání [5, 6]. Větší cysty se mohou projevit lokalizovaným zduřením, pergamenovým třaskáním nebo fluktuací. Dojde-li k infekci cysty, vzniká absces u zubu vitálního, bez přítomného parodontálního chobotu [3, 4].

Na rtg snímku jsou parodontální cysty viditelné jako dobře ohraničené, okrouhlé radiolucentní léze s ostrým, radioopákním lemem, uložené nejčastěji mezi kořeny zubů (obr. 9).



Obr. 9. Panoramatický snímek s cystickým projasněním mezi kořeny zubů 46,45.

Fig. 9. Panoramic picture with cystic brightening between roots of the teeth 46, 45.

Histologicky může cystický vak tvořit [5]:

- a) silný, proliferující, nekeratinizovaný epitel,
- b) tenký, nekeratinizovaný epitel,
- c) keratinizovaný epitel.

ZÁVĚR

V rámci diferenciální diagnostiky je nutné myslet na zánět měkkých tkání v okolí čelisti, osteomyelitidu, na novotvar, jiný typ kostní cysty nebo projev systémových onemocnění čelisti.

Důležité je v pravidelných intervalech kontrolovat vitalitu zubů a kvalitu hojení kostního defektu. Rozsáhlá a hluboká destrukce kosti bývá často spojena s patologickým stavem pulpy. V tomto případě, stejně tak došlo-li ke ztrátě vitality v kontrolních návštěvách, je na místě řádné endodontické ošetření zubu.

V průběhu exstirpace cysty je třeba cystický vak odstranit celý, nejlépe vcelku. Při ponechání byť jen jeho malé části může dojít k recidivě nebo maligní degeneraci.

Zůstávají-li kostní cysty dlouho nerozpoznány, mohou dorůstat obrovských rozměrů. Při svém expanzivním růstu značně ztenčují a oslabují kost, čímž vzniká velké riziko patologické fraktury. Z těchto důvodů jsou včasná diagnostika cyst a jejich odstranění důležité.

LITERATURA

1. **Pazdera, J. a kol.:** Repetitorium stomatologické chirurgie I. 1. vyd., Olomouc, Vydavatelství UP, 1996.
2. **Toman, J.:** Ústní a čelistní chirurgie. Praha, Avicenum, 1976.
3. **Slezák, R.:** Praktická parodontologie. Praha: Quintessenz s.r.o., 1995.
4. **Dřížhal, I., Slezák, R.:** Základy parodontologie. 1. vyd., Praha, Univerzita Karlova, Karolinum, 1993.
5. **Newman, M. G., Takei, H. H., Carranza, F. A.:** Carranza's clinical periodontology. 9th ed., W. B. Saunders Company, 2002, s. 1033.
6. **Grant, D. A., Stern, I. B., Everett, F. G.:** Orban's periodontics a concept – theory and practise. 4th ed., The C. V. Mosby company, 1972.

MUDr. Hana Steigerová

*Klinika zubního lékařství LF UP a FN
Palackého 12
772 00 Olomouc*