

Změny gingivy po imunosupresivní terapii II.

Fassmann A., Augustín P., Slapnička J.

Stomatologická klinika LF MU a FN u sv. Anny, Brno,
přednosta prof. MUDr. J. Vaněk, CSc.

I. část práce byla uveřejněna v časopisu Česká stomatologie 104/52, 2004, č. 4.

Souhrn

S rozvojem terapeutických možností současné medicíny se vynořují nové problémy související s nežádoucími vedlejšími účinky některých léků. Jedním z nich je hyperplazie gingivy (HG) u léků jako Cyclosporin A (CsA) s imunosupresivním účinkem, antikonvulziv a blokátorů kalcia (CCB-Calcium Channel Blockers). Známe sice farmakologickou stránku této problematiky, klinické a histopatologické obrazy, ale etiopatogeneze je stále otevřenou otázkou. Mechanismus rozvoje hyperplazie je komplikovaný a zahrnuje působení různých faktorů, např.: léků, mikrobiálního povlaku, věku, hormonů a genetické dispozice.

Klíčová slova: hyperplazie gingivy – nepravé parodontální choboty – parodontální indexy

Fassmann A., Augustín P., Slapnička J.: Gingival Changes after Immunosuppressive Therapy II.

Summary: There are emerging new problems associated with medication side effect with development of therapeutic modalities of current medical approaches. Some of these, such as Cyclosporin A (CsA), anticonvulsants, calcium channel blockers are associated with gingival overgrowth. We know the pharmacological mechanism of action, clinical and histopathological pictures, but the question about etiopathogenesis remains still open. The mechanism of gingival hyperplasia development is complicated and includes action of many co-factors, such as plaque, genetic predisposition, age and hormones. Drug-induced gingival overgrowth appears to be more prevalent in children and adolescents and has a predilection for the anterior gingival tissues. Gingival changes can occur within 3 month of dosage. The pattern of overgrowth development shows intra-patient variation, but may reach a "state of equilibrium" often within the first year of commencing medication. Changes in drug therapy or systemic illness may alter this state and lead to further gingival changes. Most studies show that an association therapy or systemic illness may alter this state and lead to further gingival changes. Most studies show an association between oral hygiene status and both the prevalence and severity of drug-induced gingival overgrowth. The question is whether the plaque is the contributory factor or a consequence of the gingival changes.

Key words: gingival overgrowth (Gingival Hyperplasia) – false periodontal pockets – periodontal indexes

Čes. Stomat., 105, 2005, č. 5, s. 129–131.

ÚVOD

Cyklosporin A je cyklický polypeptid používaný jako imunosupresivum. Blokuje syntézu interleukinu-2 (IL 2), který snižuje hladinu interleukinu-1 (IL 1), podporujícího zánětlivé procesy v gingivě. Blokuje také další cytokiny produkované CD4⁺ lymfocyty. Používá se v prevenci allograftové rejekce a k léčbě autoimunních chorob [1, 2].

Při podávání uvedeného léku byly zaznamenány vedlejší nežádoucí účinky jako nefrotoxicita, hepatotoxicita, neurotoxicita, lymfoproliferativní neoplazie, hypertenze, trombembolické komplikace a hyperplazie gingivy [2].

Cyclosporin A (v preparátech Sandimun, Con-supren S, Snadium Neoral) je lék, který má imunomodulační efekt. Předchází odhojení trans-

plantovaných orgánů, tlumí projevy autoagresivních chorob, jako například revmatoidní artritida, systémového lupus erythematoses a sclerosis multiplex [1].

Patofyziologie vzniku gingivální hyperplazie není ještě úplně známá. V potransplantační periodě se kromě CsA používají také blokátory kalcia k léčbě hypertenze, které zároveň inhibicí cytochromu P-450 v játrech zvyšují hladinu CsA v krvi [3].

VÝSLEDKY

Při vyšetření hloubky parodontálního chobotu jsme naměřili u třech pacientů fyziologické hodnoty gingiválního sulku, u šesti nepravé parodon-

Tab. 1. Hloubka nepravých parodontálních chobotů**Tab. 1. Depth of false periodontal pockets**

Hloubka nepravého chobotu	Počet pacientů
Fyziologická (do 0,5 mm)	3
do 3,5 mm	6
do 7,5 mm	11
do 9,5 mm	3

tální choboty do 3,5 mm. Hodnoty od 5 do 7 mm jsme zjistili u jedenácti pacientů po transplantaci. Nehlubší choboty v rozmezí od 7,6 mm do 9,5 mm ve třech případech.

Tab. 2. PBI (Index krvácivosti papil)**Tab. 2. PBI (Papilla Bleeding Index)**

PBI	Počet pacientů
0.	2
I.	8
II.	7
III.	4
IV.	2

Vyšetření ukázalo, že nejčastěji byla hyperplazií postižena mezizubní papila. Na dotyk byla nebolestivá a krvácela jen při čištění zubů. Dva pacienti měli papilu bez známek krvácení (0. stupeň). U osmi pacientů se krvácení projevilo jako tečka v mezizubním prostoru (I. stupeň), u sedmi jako čárka (II. stupeň). Čtyřem pacientům se vytvořila kapka krve v mezizubním prostoru (III. stupeň) a u dvou pacientů byl interdentalní prostor vyplněn krví (IV. stupeň).

Tab. 3. OHI (Index ústní hygieny)**Tab. 3. OHI (Oral Hygiene Index)**

OHI	Počet pacientů
0.	1
I.	11
II.	7
III.	4

Při vyšetření OHI byl jen jeden pacient bez zubního kamene. Jedenáct mělo mikrobiální zubní povlak nebo zubní kámen do 1/3 délky klinické korunky, sedm od 1/3 do 2/3 délky klinické korun-

Tab. 4. RTG index dle Mühlemanna**Tab. 4. Mühlemann's X-ray index**

RTG index (Mühlemann)	Počet pacientů
0. bez resorpce	6
I. resorpce do 1/4 délky kořene	14
II. resorpce do 1/2 délky kořene	3
III. resorpce do 3/4 délky kořene	1
IV resorpce po apex	0

ky a u čtyřech pacientů pokrýval plak a zubní kámen více než 2/3 klinické korunky zubu.

Rentgenologický index podle Mühlemanna ukázal resorpci kosti do 1/4 délky kořene u čtrnácti pacientů, do 1/2 délky kořene u třech pacientů. U jednoho transplantovaného jsme našli resorpci kosti do 3/4 délky kořene. Nikdo z pacientů neměl resorpci alveolu po apex. Šest pacientů bylo bez prokazatelné resorpce zubního lůžka.

U žádného pacienta jsme nezaznamenali bolestivost dásní, zvýšenou teplotu, asymetrii tváře ani potíže při mluvení, způsobené hyperplazií gingivy.

DISKUSE

Hyperplazii gingivy často nacházíme u pacientů po transplantaci orgánů, kteří užívají Cyklosporin A. Mechanismus jeho působení se umocňuje kombinací s dalšími léky, například s blokátory kalciových kanálů, užívaných při terapii hypertenze [4]. Vznik hyperplazie má multifaktoriální etiologii. Nebyla prokázána korelace mezi stupněm hyperplazie, věkem, pohlavím a denní dávkou podávaného Cyklosporinu A [5]. Běžným následkem malhygieny je zánět dásní různého stupně, který při delším trvání vyvolává celkové postižení závěsného aparátu zubů s resorpcí kosti. V tomto obraze zcela chybí hyperplazie gingivy, na kterou je bohatý klinický nález u pacientů v posttransplantačním období, kteří užívají léky typu CsA. V prevenci vzniku hyperplazie gingivy se uplatňuje důsledné dodržování zásad hygieny ústní dutiny. Pacienti s imunosupresivní terapií musí být informováni o vedlejších účincích léků a jejich komplikacích. Důležité je pravidelné profesionální provádění orální hygieny dentální hygienistkou.

Naše výsledky potvrzují, že hyperplazie gingivy je významným nežádoucím vedlejším účinkem Cyklosporinu A. Klinické vyšetření odhalilo nápadné postižení interdentalních papil hlavně ve frontálním úseku horní a dolní čelisti. HG se vyskytla průměrně 52 měsíců po začátku užívání CsA bez ohledu na dávku léku. Pacienti užívali preparáty Sandimmun Neoral (Cyklosporin A) v dávce 2–15 mg/kg/den, Cellcept (Mycophenolat) 2000 mg denně, Imuran (Azathioprin) (3 mg/kg/den), Consupren (Cyklosporin A) 2–15 mg/kg/den a Prograf (Tacrolimus) 0,1–0,3 mg/kg/den.

Při vyšetřování hloubky nepravých parodontálních chobotů kalibrovanou sondou jsme zjistili zvýšené krvácení zvláště u pacientů se sníženou hygienou, u kterých zubní plak a subgingivální zubní kámen pokrýval často i 2/3 délky klinické korunky. Špatná úroveň hygieny ústní dutiny u těchto pacientů vedla k akutním i chronickým zánětům gingivy. Sekundárně jsme zjistili změnu

barvy dásně z růžové na červenou a krvácení zvláště při čištění zubů. Jedná se o zpětnou vazbu, při které malhygienu vede k prohloubení nepravých parodontálních chobotů, nahromadění mikrobiálního zubního povlaku, zbytků potravy a vzniku zubního kamene. Retence těchto škodlivin následně vede k exacerbaci zánětu, a tím zvětšení stupně hyperplazie.

Vlastní příčina vzniku HG je stále nejasná. Na tkáňových kulturách se zjistila zvýšená proliferativní aktivita fibroblastů. Histologické vyšetření ukázalo hyperplazii kolagenních vláken stromatu gingivální tkáně s akantózou epitelu [1]. Otázkou je, proč u některých nemocných HG vznikne a u některých ne. Zatím jediné pravděpodobné vysvětlení pro nejednotnou reakci gingivy na lékovou zátěž nabízí rozdílná genetická dispozice. Rozsah postižení dásně hyperplazií není jen výsledkem farmakologického působení podávaného léku, ale je závislé i na výchozím klinickém stavu celého parodontu.

Farmakodynamický účinek CsA je podobný jako u hydantoinátů, které rovněž potencují vznik fibromatózní hyperplazie gingivy. CsA stabilizuje kanály pro sodík, draslík, vápník a snižuje influx kalciových iontů redukcí membránové permeability. Blokuje také intracelulární vychytávání kalcia, které může vést k inhibici sekretní funkce postižené buňky [6].

Terapie hyperplazie gingivy:

1. Vysazení nebo záměna léku
2. Snižování dávky léku
3. Lokálním ošetření gingivy:
 - a) odstranění plaku, subgingiválního zubního kamene, vadných stomatologických prací;
 - b) aplikace chlorhexidinu (Corsodyl), nebo jodových preparátů (Betadine), které redukují množství mikrobiálního plaku;

- c) masáže dásní (adstringentními prostředky)
4. Chirurgická plastika gingivy

ZÁVĚR

Při vzniku hyperplazie gingivy u pacientů po transplantaci srdce a ledvin se kromě působení genetických vlivů, stavu hygieny a humorálních vlivů významně podílejí nežádoucí vedlejší účinky podávaných léků.

LITERATURA

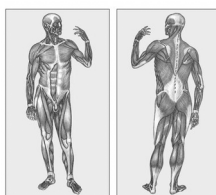
1. **Dřížhal, I.:** Medikamentózně vyvolané hyperplazie gingivy. *Progresdent* 1999, č. 5, s. 14–16.
2. **Silva, H. C. C. R., Coletta, R. D., Jorge, J., Bolzani, G., De Almeida, P., Graner, E.:** The effect of cyclosporin A on activity of matrix metalloproteinases during the healing of rat molar extraction wounds. *Archives of Oral Biology*, 46, 2001, č. 9, s. 875–879.
3. **Turkmen, A., Ak, G., Furuncuoglu, Y., Akar, U. et al.:** Relationship between gingival hyperplasia and class II histocompatibility antigens in renal transplant recipients. *Nephron*, 84, 2000, č. 1, s. 29–30.
4. **Hood, K. A.:** Drug-induced gingival hyperplasia in transplant recipients. *Prog. Transplant.*, 12, 2002, č. 1, s. 17–21.
5. **Montebugnoli, L., Bernardi, F., Magelli, C.:** Cyclosporin-A-induced gingival overgrowth in heart transplant patients. A cross-sectional study. *J. Clin. Periodontol.*, 23, 1996, č. 9, s. 868–872.
6. **Barclay, S., Thomason, J. M., Idle, J. R., Seymour, R. A.:** The incidence and severity of nifedipine-induced gingival overgrowth. *J. Clin. Periodontol.*, 19, 1992, s. 311–314.

*Doc. MUDr. Antonín Fassmann, CSc.
Stomatologická klinika LF MU
a FN u sv. Anny
Pekařská 53
656 91 Brno*

SNADNO SROZUMITELNÝ VÝKLAD

KAPESNÍ SLOVNÍK MEDICÍNY

Martin Vokurka • Jan Hugo
3000 NEJDŮLEŽITĚJŠÍCH HESEL



MAXDORF

PRO ŠIROKOU
VĚŠANOST

KAPESNÍ SLOVNÍK MEDICÍNY

Martin Vokurka, Jan Hugo

Kapesní verze lékařského slovníku, do které jsme vybrali – obohaceni o 11 let zkušeností – přibližně 3000 nejdůležitějších lékařských termínů, je zdrojem základních informací o zdraví a nemocech skutečně pro nejširší čtenářskou obec.

Vydal Maxdorf v roce 2005, ISBN 80-7345-053-4, formát A6, brož., 176 str., cena 245 Kč.

Objednávku můžete poslat na adresu: Nakladatelské a tiskové středisko ČLS JEP, Sokolská 31, 120 26 Praha 2, fax: 224 266 226, e-mail: nts@cls.cz