

# Přesnost elektronického stanovení pracovní délky apexlokátorem Ray-Pex 4

Závodský P., Bednář P., Černý D., Ságlová S.

Stomatologická klinika LF UK a FN,  
oddělení zachovné stomatologie a endodoncie, Hradec Králové,  
přednostka doc. MUDr. V. Hubková, CSc.

## Souhrn

Úspěšnost endodontického ošetření je zcela závislá na správném určení pracovní délky kořenového nástroje. Současná doba nám dává vylepšené možnosti jak správnost zvolené pracovní délky ověřit. Byla vyvinuta již čtvrtá generace apexlokátorů, aby zpřesnily tento velmi důležitý krok endodontického ošetření. V této práci jsme se pokusili ověřit přesnost elektronického stanovení pracovní délky apexlokátorem Ray-Pex 4, který je jedním z přístrojů této kategorie. Správnost apexlokátorem určené pracovní délky jsme hodnotili na základě vzdálenosti mezi hrotem měřicího nástroje a foramen anatomicum. Měření bylo provedeno na detailních digitálních fotografiích podélného řezu apikální části kořene se zavedeným a fixovaným měřicím kořenovým nástrojem. V 95 % případů (37 z 39 kořenových kanálků) se konec nástroje vyskytoval v intervalu 0–1 mm od foramen anatomicum. Jelikož statistické porovnání skupin jednokanálkových a vícekanálkových kořenů neprokázalo jejich rozdílnost, lze předpokládat, že přítomnost dalšího kanálku v kořeni významně neovlivňuje použití přístroje Ray-Pex 4 ve vícekanálkových kořenech. Na základě výsledků této práce a praktických zkušeností získaných v průběhu experimentu v závěru doporučujeme racionální způsob použití apexlokátoru Ray-Pex 4.

**Klíčová slova:** endodoncie – apexlokátor – Ray-Pex 4 – stanovení pracovní délky

## Závodský P., Bednář P.: The Accuracy of Electronic Working Length Determination by Apex Locator Ray-Pex 4

**Summary:** Precise working length determination is one of the prerequisites for successful endodontic treatment. At present there is an improved way of verifying working length. The fourth generation of electronic apex locators has already been developed to specify this so important action of endodontic treatment. In our study we tried to verify accuracy of working length determination with the Ray-Pex 4, the fourth generation group device. Evaluation of the quality of the electronic measurement approach was based on the distance from file tip to anatomical apical foramen. Measurement was accomplished on a digital image of sectioned apical region with instrument inserted in root canal. One millimeter distance maximum from file tip to anatomical apical foramen was considered as a correct measurement. Results were satisfactory in 95 % (37 of 39 root canals). Statistical comparison of single- and multi-canal root group didn't show any difference. On the basis of results of this study and our experiences acquired during time of this experiment we finally recommend a rational way of using apex locator Ray-Pex 4.

**Key words:** endodontic – apex locator – Ray-Pex 4 – root length determination

*Prakt. zub. Léč., roč. 53, 2005, č. 4, s. 68–72.*

## ÚVOD

Jedním ze základních předpokladů dlouhodobé úspěšnosti endodontické terapie je stanovení správné preparační délky a dostatečné šíře preparace kořenového kanálku. Jen tak je možné odstranit maximální množství mikroorganismů, nekrotických tkání, event. výplňových hmot, které by mohly v budoucnu sloužit jako zdroj dráždění pro periapikální tkáň. Ideálním místem k zakončení kořenové výplně je oblast apikálního zúžení, a to již z několika důvodů [1]:

1. Minimální rozsah živé tkáně periodontia zůstane v kontaktu s kořenovou výplní.

2. Dostatek tvrdých zubních tkání zajistí kva-

litní apikální zarážku (prevence přeplnění), a tím i

3. těsný kontakt výplně se stěnami kořenového kanálku po kondenzaci výplňového materiálu.

4. Minimalizuje se možné přetlačení infikovaného materiálu do periapexu.

Na rentgenovém (RTG) snímku však nelze vždy oblast apikálního zúžení přesně určit, protože dvojrozměrný obraz nedokáže podat všechny informace o třídimenzionální situaci, kterou jsme se pokusili znázornit na obrázku 1.

Z epidemiologických studií je známo, že konec apikálního zúžení (foramen physiologicum – dále jen FF) se nachází do vzdálenosti 1 mm od foramen anatomicum (dále jen FA), které ale vždy

neleží na anatomickém hrotu kořene. Se zvyšujícím se věkem pacienta dochází k nárůstu vrstvy cementu a FA se posouvá mimo anatomický apex, což komplikuje rentgenologické určení pracovní délky. Typické je to rovněž pro zuby laterálních úseků. Snadno tak může dojít k přeplnění nebo nedoplnění kořenového kanálku a k negativnímu ovlivnění prognózy zubu [2].

Tradičně se pracovní délka stanovuje na základě rentgenového snímku. Její velikost odpovídá skutečné délce kořene zkrácené o 1–2 mm. Skutečnou délku kořene vypočítáváme trojčlenkou ze známé délky endodontického nástroje zavedeného do kořenového kanálku, známé délky kořene a kořenového nástroje na RTG snímku. Toto všeobecně vyučované doporučení vyplynulo z epidemiologických studií, které popisují nejvyšší úspěšnost endodontického ošetření při zakončení kořenové výplně ve vzdálenosti do 2 mm od rentgenologického apexu [7] a z anatomických znalostí o výskytu FA (vzdálenost do 3 mm od anatomického apexu [4], resp. 0,2–2 mm [2]). K hodnocení situace může přispět i hmatový vjem při přechodu hrotu kořenového nástroje z kanálku do periapexu (u zkušných ošetřujících) a nález vlhkosti na hrotu papírového čepu [1]. Obě naposledy jmenované metody považujeme za diskutabilní.

Rentgenologické stanovení pracovní délky má ještě jednu nezanedbatelnou nevýhodu. Z vlastních zkušeností víme, že je někdy nemožné na rentgenovém snímku rozpoznat hrot nástroje o velikosti menší než je ISO 15, zvláště při použití radiovisiografie, kde někteří autoři prokázali nižší rozlišovací schopnost [5]. Následkem toho jsou ošetřující nuceni k rozšíření úzkých kořenových kanálků již před měřicím snímkem, a tím riskují nenapravitelné zkrácení pracovní délky.

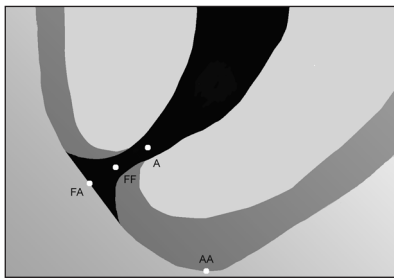
Myšlenka použití elektrického proudu k zjištění délky kořenového kanálku pro jeho endodontické ošetření není žádnou novinkou. Poprvé byla zkoumána Custerem už v roce 1918. Přístroje tzv. **první generace** však byly sestaveny a testovány až v šedesátých letech minulého století. Principem zjištění délky kořenového kanálku bylo měření odporu při průchodu střídavého proudu o frekvenci 150 Hz tkáněmi zubu a periodoncia. Metoda však byla nespolehlivá a některými přístroji pro pacienta i bolestivá. Od té doby již byly vyvinuty další tři generace těchto zařízení. **Druhá generace** apexlokátorů využívala pro určení pozice nástroje v kořenovém kanálku hodnoty impedance různých frekvencí použitého elektrického proudu. Některé přístroje bylo nutné kalibrovat v gingiválním žlábků. Použití bylo většinou limitované obsahem kořenového kanálku nebo jeho šířkou pro příliš silnou elektrodu. Výsledky měření byly nepřesné ve vodivém prostředí i ve vysušených kořenových kanálcích. Přesnost měření druhé generace testovaná různými autory

byla v rozmezí od 15 % do 90 % v závislosti na typu přístroje. **Třetí generace** apexlokátorů využívá obdobného principu jako zařízení generace druhé, ale elektrický signál je složen z více proudů o různých frekvencích. Přesnost určení pozice nástroje v kořenovém kanálku je zvýšena zpracováním změřených hodnot za pomoci výkonného mikroprocesoru. Publikované výsledky prací ověřujících jednotlivé přístroje se pohybují od 66 % do 100 % při přesnosti měření  $\pm 0,5$  mm [1].

Moderní elektronické apexlokátory by měly nezávisle na obsahu kořenového kanálku (krev, hnis, tekutina výplachu) i na velikosti nástroje (měřicí elektrody) detekovat apikální zúžení, kde má být preparace a kořenová výplň v ideálním případě zakončena. Přestože tyto předpoklady některé přístroje třetí generace splnily, byla elektronická metoda dále propracována a vyvinuta **čtvrtá generace** těchto zařízení. Shodně s třetí generací není měření ovlivňováno typem vodivého média v kořenovém kanálku (různé typy výplachu) [3] a ke stanovení pracovní délky se používá elektrický proud o dvou různých frekvencích (400 Hz a 8 kHz) [1]. Vlastním principem detekce apikálního zúžení kořenového kanálku je měření elektrického odporu tkání mezi dvěma elektrodami. Těmi jsou retní háček a kořenový nástroj upnutý ve speciální svorce. Při průchodu kořenového nástroje kanálkem narůstá hodnota elektrického odporu a dosahuje svého maxima v apikálním zúžení [1].

Cílem této práce bylo ověřit přesnost měření apexlokátoru Ray-Pex 4 (Dentsply) (obr. 2). Dle výrobců se jedná o přístroj již čtvrté generace. Prvním zařízením tohoto typu byl apexlokátor Bingo 1020 (Forum Engineering Technologies Rishon Lezion, Israel, 1999). Nyní je toto zařízení distribuováno pod názvem Ray-Pex 4 firmou Dentsply [1].

Od přístrojů třetí generace se Ray-Pex 4 liší velkým přehledným displejem, který zobrazuje aktuální pozici hrotu nástroje ve vztahu k apikálnímu zúžení. Pokud se hrot nástroje dostane až za apikální zúžení (do periodoncia), hodnota elektrického odporu se najednou výrazně sníží a přístroj nás na tuto skutečnost upozorní zvukovým signálem a na displeji se rozsvítí červená dioda se symbolickým vyobrazením poškození periapikálních tkání (obr. 6). Metoda měření i zpracování získaných veličin použitého el. proudu se od minulé generace rovněž odlišuje. V momentu měření se používá elektrický proud pouze o jedné frekvenci. Tím odpadá nutnost použití filtrů, které rozlišují použité frekvence v komplexním elektrickém signálu a přesnost lokalizace nástroje v kořenovém kanálku stoupá. K tomu přispívá i způsob propočtu získaných hodnot (podíl čtvrců hodnot impedance), což zvyšuje odolnost měření proti šumu a zkreslení [1, 3].

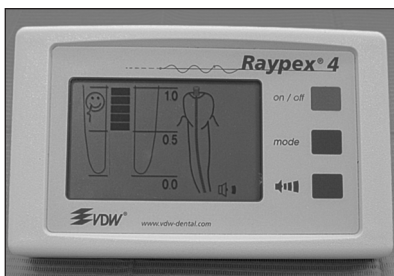
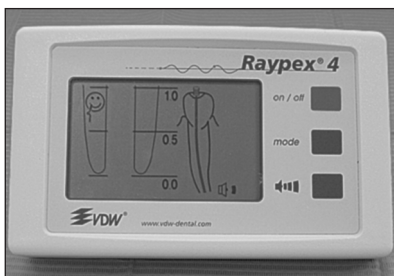

Obr. 1. Schéma anatomie apikální části kořene. (A-FF – apikální zúžení, FF – foramen fyziologicum, FA – foramen anatomicum, AA – anatomický apex).

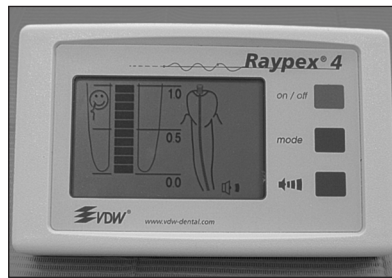
Fig. 1. Schematic anatomy of apical part of the root (A-FF – apical constriction, FF – physiological foramen, FA – anatomical foramen, AA – anatomical apex).



Obr. 2. Apexlokátor Ray-Pex 4.  
Fig. 2. Apex locator Ray-Pex 4.





Obr. 3. Podrobné zobrazení na displeji apexlokátoru při průchodu nástroje apikálním zúžením.  
Fig. 3. Detailed imaging on the display of apex locator during the passage of the measuring instrument via apical narrowing.

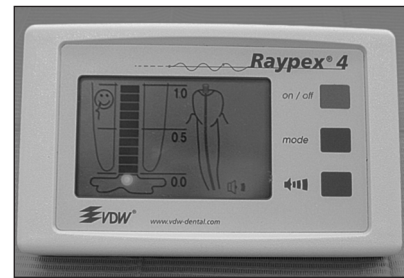


Obr. 4. Zobrazení na displeji apexlokátoru při dosažení foramen fyziologicum.

Fig. 4. Imaging on the display of apex locator when the physiological foramen is reached.



Obr. 5. Kořeny fixované v desce z akrylátové pryskyřice.  
Fig. 5. Roots fixed in the board from acrylic resin.



Obr. 6. Zobrazení na displeji apexlokátoru při zasunutí nástroje až do periapikálních tkání.

Fig. 6. Imaging on the display of apex locator during insertion of the measuring instrument up to periapical tissues.



Obr. 7. Fotografie řezu apikální krajinou kořene spolu s dalším kořenovým nástrojem sloužícím ke kalibraci pro vyhodnocení vzdálenosti mezi FA a hrotem kořenového nástroje.

Fig. 7. Photograph of the section of the root apical region with another root device serving to calibration for evaluation of the distance between FA and the point of the root device.

## MATERIÁL A METODIKA

Ve studii jsme použili 18 jednokořenových a 10 vícekořenových extrahovaných zubů. Ty byly do doby experimentu uloženy v roztoku formaldehydu. Pro usnadnění získání přístupu do dřevné dutiny byly klinické korunky těchto zubů dekapitovány. Odstranily jsme veškerý kariézní dentin i event. zbytky výplňových hmot. FA a průchodnost kanálku jsme si opatrně ozřejmili nástrojem ISO 10. Manipulaci s kořeny při vlastním měření nám usnadnila jejich fixace do tenké desky z akrylátové pryskyřice (Spofakryl) (obr. 5a, 5b). Zároveň tím byla zajištěna i izolace „trepanačního otvoru“ od 2,5% roztoku chlornanu sodného zajišťující elektricky vodivé prostředí mezi elektrodami apexlokátoru.

U zubů s více kanálky v jednom kořeni jsme měření provedli pouze v jednom kořenovém kanálku. Všechny kanálky jsme podle doporučení výrobce zvlhčili kapkou 2,5% roztoku chlornanu sodného a přebytek jsme odsáli smotkem vaty. Pro měření jsme zvolili nástroj typu K-file o velikosti ISO 15.

Pomocí apexlokátoru Ray-Pex 4 jsme se pokusili stanovit FF (konec apikálního zúžení). Na dosažení apikálního zúžení upozorňuje Ray-Pex 4 podrobným zobrazením v levé polovině displeje (obr. 3a, obr. 3b, obr. 4) a zvukovým signálem. Nástroj jsme ponechali v kořenovém kanálku v momentu dosažení FF (obr. 4) a fixovali jsme jej světlem tuhoucím materiálem. Poté jsme kořeny z akrylátové desky snadno oddělili rotačním nástrojem v rychloběžném násadci. Průběh apikální části kanálku s kořenovým nástrojem nám ozřejmil podélný řez v apikální třetině kořene procházející skrze FA. Frézku v násadci s červeným pruhem jsme odstranili jen takové množství tvrdých zubních tkání, aby kořenový kanálek zůstal krytý tenkou vrstvičkou dentinu. Tu jsme opatrně odstranili kariologickou sondou. Následně jsme pořídili digitální fotografie apikální krajiny křene spolu s dalším kořenovým nástrojem, který sloužil jako objekt o známé délce pro vyhodnocení vzdálenosti mezi FA a hrotem kořenového nástroje (obr. 7). Pomocí trojčlenky jsme dopočítali skutečnou vzdálenost od hrotu kořenového nástroje k FA.

## VÝSLEDKY

Do souboru bylo zařazeno 28 zubů (resp. 39 kořenových kanálků). Průměrná hodnota vypočítané vzdálenosti od hrotu nástroje k FA (HN – FA) byla 0,54 a směrodatná odchylka 0,37 mm. Minimální vypočítaná hodnota byla 0 mm a maximální 2,02 mm.

Soubor jsme rozdělili do dvou skupin na jednakanálkové a vícekanálkové kořeny. Vypočítané hodnoty zobrazuje tabulka 1. Statisticky nebyl pozorován rozdíl mezi těmito dvěma hodnotami ( $p$ -hodnota = 0,266).

**Tab. 1. Statistické hodnoty souboru jednakanálkových a vícekanálkových kořenů. Počty zubů s různými intervaly vzdálenosti HN-FA**

**Tab. 1. Statistical value of collection single and multi canals root. The numbers of tooth with different intervals at distance HN-FA**

Počet kořenů	Počet kořenů	Průměrná vzdálenost HN - FA	Směrodatná odchylka	Průměrná vzdálenost HN-FA		
				0–0,5 mm (%)	> 0,5 mm (%)	0–1 mm (%)
Jednakanálkové*	18	0,47	0,35	11 (61,1)	7 (38,9)	17 (94,4)
Vícekanálkové*	21	0,60	0,39	10 (47,6)	11 (52,4)	20 (95,2)
V celém souboru	39	0,54	0,37	21 (53,9)	18 (46,2)	37 (94,9)

\* $p$ -hodnota dvouvýběrového  $t$ -testu je 0,226.

## DISKUSE

Ideální metoda pro stanovení pracovní délky musí být rychlá, přesná a snadno aplikovatelná. Samozřejmě musí být pohodlná pro pacienta i ošetřujícího lékaře. V tomto duchu byly vyvinuty elektronické přístroje – apexlokátory, které pomáhají při stanovení pracovní délky detekcí apikálního zúžení. Mnoho studií porovnávající přesnost elektronické a radiologické metody v detekci apikálního zúžení poukazuje na vyšší úspěšnost při použití apexlokátoru [1, 3, 6].

Gordon a Chandler [1] podávají ucelený přehled studií zjišťujících přesnost měření v minulosti velmi oblíbeného zařízení Root ZX (třetí generace). Hodnoty přesnosti se pohybují v rozmezí 64–100 % v závislosti na typu studie (in vitro/in vivo) a typu použitých zubů (dočasná/stálá dentice). Kaufman a kol. [3] porovnávali přesnost měření přístrojů Root ZX a Bingo 1020 (čtvrtá generace). Hodnoty získané přístrojem Bingo 1020 byly sice blíže skutečné vzdálenosti, avšak statisticky nebyl pozorován rozdíl v přesnosti měření obou zařízení.

V naší studii jsme se pokusili ověřit přesnost stanovení pracovní délky pomocí apexlokátoru Ray-Pex 4 (přístroj čtvrté generace). Jelikož makroskopicky by bylo velmi obtížné stanovit apexlokátorem detekovaný konec apikálního zúžení (FF) měřili jsme vzdálenost od konce nástroje k FA a ne k FF, jak by bylo teoreticky přesnější. Konec nástroje se v 95 % měření nacházel ve vzdálenosti 0–1 mm od FA. To by odpovídalo i výsledkům epidemiologických studií o vzdálenosti FF od FA (0,5–1 mm) [2]. Pouze ve třech případech ze všech 39 měřených kořenových kanálků byl FF identický s FA. V těchto případech by při následujícím endodontickém ošetření na takto stanovenou pracovní délku nebylo možné zajistit dostatečný apikální stop, který by zamezil při plnění kořenového kanálku přetlačení materiálu kořenové výplně do periodoncia. Pokud bychom se chtěli těmito případům vyhnout a zkrátili bychom elektronicky stanovenou délku o 0,5 mm, pouze v jenom případě bychom zakončili preparaci ve vzdále-

nosti větší než 2 mm od FA. Ostatní hodnoty by ležely v intervalu 0,5–1,8 mm od FA, což lze považovat pro klinickou praxi za velmi uspokojivé.

K porovnání hodnot skupin jedno- a vícekanálových kořenů jsme použili dvouvýběrový t-test předpokládající shodné rozptyly. Testem nebyl zjištěn rozdíl mezi těmito dvěma skupinami a dá se předpokládat, že přítomnost dalšího kanálku v kořeni významně neovlivňuje použití přístroje Ray-Pex 4 ve vícekanálových kořenech.

## ZÁVĚR

Z našich výsledků a praktického použití apexlokátor Ray-Pex 4 vyplývá, že se jedná o spolehlivého a užitečného pomocníka při endodontickém ošetření. Vzhledem k velmi variabilní anatomické struktuře apikální části kořene není možné výsledky měření apexlokátorem považovat za absolutní. Přestože většina studií porovnávajících přesnost elektronického a rentgenologického stanovení pracovní délky dokládá významnost elektronické metody, nelze rentgenový snímek z procesu endodontického ošetření vyloučit.

Z klinického hlediska lze stanovení FF apexlokátorem Ray-Pex 4 pokládat za velmi spolehlivé. Pro stanovení pracovní délky za použití apexlokátoru Ray-Pex 4 bychom doporučili následující postup.

1. Měřicí kořenový nástroj zasunout do kanálku až po apexlokátorem detekovaný konec apikálního zúžení (obr. 4).

2. Pomocí stop-terčku na kořenovém nástroji

zjistit vzdálenost od hrotu nástroje k zvolenému referenčnímu bodu na klinické korunce.

3. Vlastní pracovní délku získáme odečtení 0,5 mm.

4. Vhodné je ověřit získanou pracovní délku rentgenologicky.


### Poděkování

Za statistické zpracování bychom rádi poděkovali inženýru Bukačovi z Ústavu lékařské biofyziky LF UK v Hradci Králové.

## LITERATURA

1. **GORDON, M. P. J., Chandler, M. P.:** Electronic apex locators. *Int. Endod. J.*, roč. 37, 2004, s. 425-437.
2. **Harty, F. J.:** Endodontics in clinical practice. 3<sup>rd</sup> ed. Oxford, Wright, 1994, s. 25-27.
3. **Kaufman, A., Y., Keila, S., Yoshipe, M.:** Accuracy of new locator: an in vitro study. *Int. Endod. J.*, roč. 35, 2002, s. 186-192.
4. **Kuttler, Y.:** Microscopic investigation of root apices. *JADA*, roč. 50, 1955, s. 544-552.
5. **Lozano, A., Forner, L., Llenapuy, C.:** In vitro comparison of root-canal measurements with conventional and digital radiology. *Int. Endod. J.*, roč. 35, 2002, s. 542-550.
6. **Martínez-Lozano, A. M., Forner-Navarro, L., Sánchez-Cortés, J. L., Llenapuy, C.:** Methodological considerations in the determination of working length. *Int. Endod. J.*, roč. 34, 2001, s. 371-376.
7. **Sjögren, U., Hagglund, B., Sundqvist, G., Wing, K.:** Factors affecting the long term results of endodontic treatment. *J. Endod.*, roč. 16, 1990, s. 498-504.

MUDr. Petr Závodský  
Stomatologická klinika LF UK a FN  
500 05 Hradec Králové  
e-mail: xzavp01@post.cz



## VELKÝ LÉKAŘSKÝ SLOVNÍK, 5. VYDÁNÍ

*Martin Vokurka, Jan Hugo a kolektiv*

Klasický výkladový slovník obsahující 36 000 hesel z teoretických, preklinických, klinických i pomocných oborů medicíny. Hesla jsou propojena odkazy a doplněna etymologickými poznámkami, v řadě případů i příklady a ilustracemi. Eponymická hesla jsou doplněna stručnými životopisnými údaji.

Vydal Maxdorf v roce 2005, ISBN 80-7345-058-5, formát B5, váz., 1024 str., cena 1495 Kč.

**Objednávku můžete poslat na adresu:**

**Nakladatelské a tiskové středisko ČLS JEP, Sokolská 31, 120 26 Praha 2,  
fax: 224 266 226, e-mail: nts@cls.cz**