

Hodnocení úspěšnosti ošetření u zlomenin kořene stálých zubů

Hecová H., Stehlíková J.

Stomatologická klinika LF UK a FN, Plzeň,
přednosta doc. MUDr. A. Zicha, CSc.

Souhrn

Fraktury kořene stálých zubů patří mezi závažné dentální úrazy. Jsou většinou následkem přímého úderu do oblasti úst a postihují obvykle horní frontální zuby, méně často zuby dolní. Při úrazu bývají poraněny všechny zubní tkáně kořene a v řadě případů i alveolární kost. V článku autorky hodnotí fraktury kořene stálých zubů u pacientů, kteří byli v letech 1995–2002 pro tento úraz ošetřováni na Stomatologické klinice LF UK a FN v Plzni.

Klíčová slova: stálý zub – fraktura kořene – resorpce – endodontické ošetření

Hecová H., Stehlíková J.: Evaluation of Root Fractures of the Permanent Teeth

Summary: Root fractures of the permanent teeth belong to the most severe dental injuries. They usually result from a horizontal impact and the most common afflicted teeth are upper frontal teeth, less common the lower teeth. All tissues of the tooth are afflicted, in some cases an alveolar bone too. The authors evaluate a group of patients with root fracture who were treated at the Dentistry Department of the Faculty Hospital in Pilsen in the years 1995–2002.

Key words: permanent tooth – root fracture – resorption – endodontic treatment

Prakt. zub. Lék., 53, 2005, č. 4, s. 77–81.

ÚVOD

Fraktury kořene stálých zubů patří mezi závažné dentální úrazy. Bývají následkem přímého úderu do oblasti úst a postihují obvykle horní frontální zuby, méně často zuby dolní. V posledních letech s narůstajícím počtem dopravních nehod je pozorován zvýšený výskyt těchto poranění. Při úrazu bývají poraněny všechny zubní tkáně kořene, u dolních řezáků jsou často spojeny se zlomeninou alveolárního výběžku.

Pro diagnostiku fraktury je rozhodující rentgenologické vyšetření. Na rentgenovém snímku se zlomenina projevuje jako linie přerušující kontinuitu stínu zubního kořene. Klinicky nemusí být fraktura zubního kořene vždy rozpoznána a upozorní na ni po čase až zbarvení klinické korunky nebo jiná pouhazová komplikace.

Zlomeniny kořene dělíme podle umístění lomné linie na zlomeniny třetiny cervikální, střední a apikální. Na průběhu linie lomu závisí u většiny úrazů jak prognóza poraněného zubu, tak i způsob ošetření. Největší naději na vyhojení mají příčné zlomeniny v apikální a střední třetině zubního kořene. Úspěšnost ošetření těchto úrazů záleží především na včasné a dokonalé

repozici koronárního fragmentu a na dlouhodobé rigidní fixaci poraněného zubu. Hlavní komplikací procesu hojení kořenových fraktur je bakteriální infekce, jež proniká k lomné linii z gangrenózní zubní dřeně nebo z gingiválního sulku [1, 2, 3].

MATERIÁL A METODIKA

V letech 1995–2002 jsme na Stomatologické klinice LF UK a FN v Plzni ošetřili 36 pacientů (27 mužů a 9 žen) s frakturami kořene stálých zubů. V 9 případech našeho souboru došlo při úrazu ke zlomení kořene současně u 2 stálých zubů. Tito pacienti se dostavili na naši kliniku v důsledku akutního poranění a zůstali v péči oddělení záchovné stomatologie. Do souboru jsme zahrnuli pouze zuby frontální s dokončeným vývojem kořene, u nichž lomná linie zasahovala minimálně 3 mm pod okraj alveolární kosti. Celkově bylo do souboru zahrnuto 45 zubů s frakturou zubního kořene. Ze záznamů uvedených v dokumentaci jsme hodnotili věk pacienta v době úrazu, příčinu úrazu a přidružená poranění orofaciální soustavy. Podle umístění lomné linie jsme zuby rozdělili do tří skupin. U pacientů jsme hodnotili způsob ošetření a typ hojení zlomeného kořene.

VÝSLEDKY

Věk pacientů v době úrazu

Věkové rozmezí našeho souboru pacientů s frakturou kořene stálých zubů bylo v době úrazu 15–42 let. Nejčastěji se jednalo o pacienty ve věkové kategorii 20 až 25 let (16 pacientů, tj. 44 %). Rozdělení pacientů do jednotlivých věkových kategorií ukazuje graf 1.

Příčiny úrazu

Jako nejčastější příčinu poranění uváděli pacienti našeho souboru sport (19 pacientů, tj. 53 %). U 9 pacientů (25 %) se jednalo o kriminální úraz. U ostatních 8 pacientů došlo k fraktuře kořene následkem pracovního, domácího nebo dopravního úrazu (tab. 1).

Tab. 1. Příčiny fraktur zubního kořene
Tab. 1. Causes of the root fracture

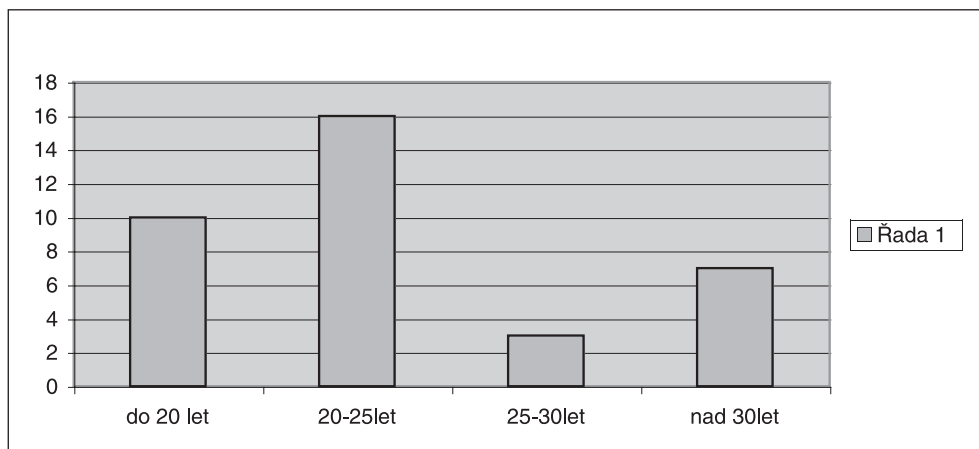
Příčiny úrazů	
Sport	19
Kriminální úraz	9
Domácí úraz	3
Pracovní úraz	3
Dopravní úraz	2

Přidružená poranění orofaciální soustavy

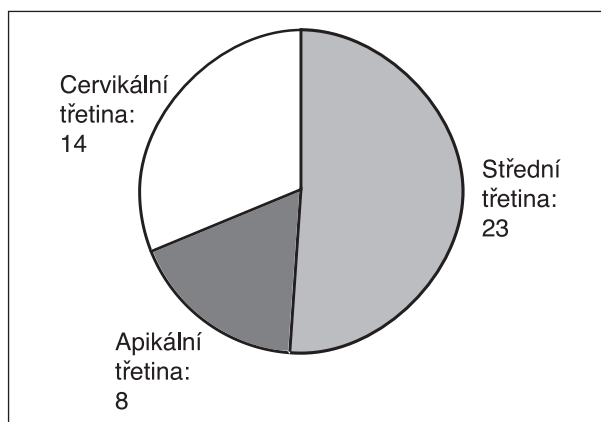
Z 36 pacientů našeho souboru jsme se ve 23 případech setkali kromě fraktury kořene ještě s dalším poraněním zubů, čelistních kostí nebo měkkých tkání. Nejčastěji se jednalo o subluxace sousedních zubů a tržné rány.

Umístění lomné linie

Z celkového počtu 45 fraktur zubních kořenů se podle rentgenového snímku lomná linie nejčastěji nacházela ve střední třetině, a to u 23 postižených zubů (51 %). V cervikální třetině se vyskytovala u 14 zubů (31 %) a v apikální třetině byla prokázána u 8 zubů (18 %) (graf 2).



Graf 1. Věk pacientů v době úrazu.
Graph 1. Age of patients in the time of injury.



Graf 2. Lokalizace lomné linie.
Graph 2. Localization of the fracture line.

Způsob ošetření

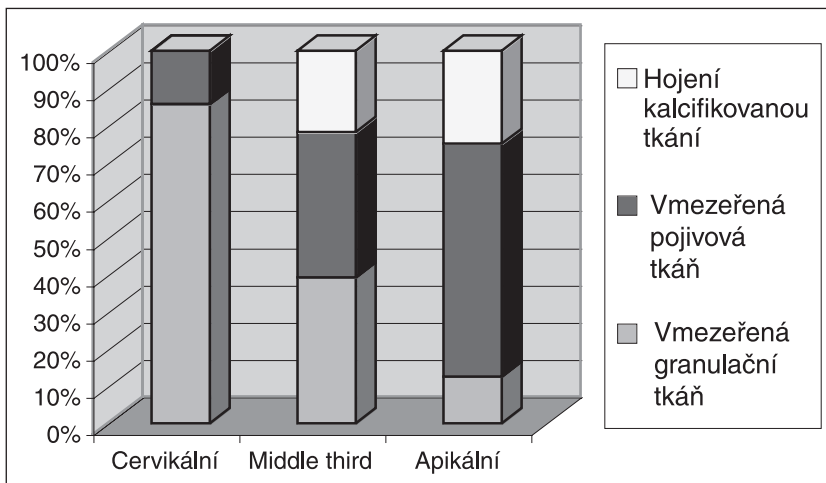
Základem ošetření u všech kořenových fraktur zařazených do našeho souboru bylo dlahování. K dlahování byla u 23 pacientů použita pryskyřičná kapničková dlahy, u 8 pacientů rigidní drátěný oblouk připevněný adhezivní kompozitní pryskyřicí. Doba dlahování se pohybovala od 8 do 16 týdnů. Z dokumentace se zjistilo, že cílená repozice koronálního fragmentu byla před nasažením dlahy provedena u 7 pacientů.

Tab. 2. Doba od úrazu do ošetření
Tab. 2. Time from injury to treatment

Doba od úrazu do ošetření	
Do 3 hodin	17 pacientů
Do 6 hodin	3 pacienti
Do 12 hodin	5 pacientů
Do 24 hodin	2 pacienti
Nad 24 hodin	6 pacientů

U pacientů jsme sledovali též dobu, která uplynula mezi úrazem a prvním ošetřením. Do 3 hodin po poranění se k ošetření dostavilo 15 pacientů, 8 pacientů vyhledalo ošetření až po 24 hodinách. U 3 pacientů se nám nepodařilo z dokumentace tento údaj zjistit (tab. 2).

Doplňující endodontické ošetření v důsledku poúrazové nekrózy zubní dřeně bylo provedeno u 19 pacientů. U 3 pacientů byla provedena exstirpace vitální zubní dřeně v rámci prvního akutního ošetření.



Graf 3. Způsob vyhojení fraktury zubního kořene.
Graph 3. Type of the healing after root fracture.

Způsob hojení fraktury zubního kořene

Hojení zlomeniny zubního kořene jsme u jednotlivých zubů zjišťovali na základě hodnocení kontrolních intraorálních snímků (graf 3).

V oblasti apikální se tvrdou mineralizovanou tkání vyhojilo 5 zubů (62,5 %), vmezeřením vaziva 2 zuby (25 %). K průniku granulační tkáně do linie lomu a ke vzniku rozsáhlého periapikálního ložiska došlo v 1 případě (12,5 %).

Ve střední třetině kořene se u 5 zubů (22 %) fragmenty spojily tvrdou mineralizovanou tkání. U 9 zubů (39 %) nastalo po endodontickém ošet-

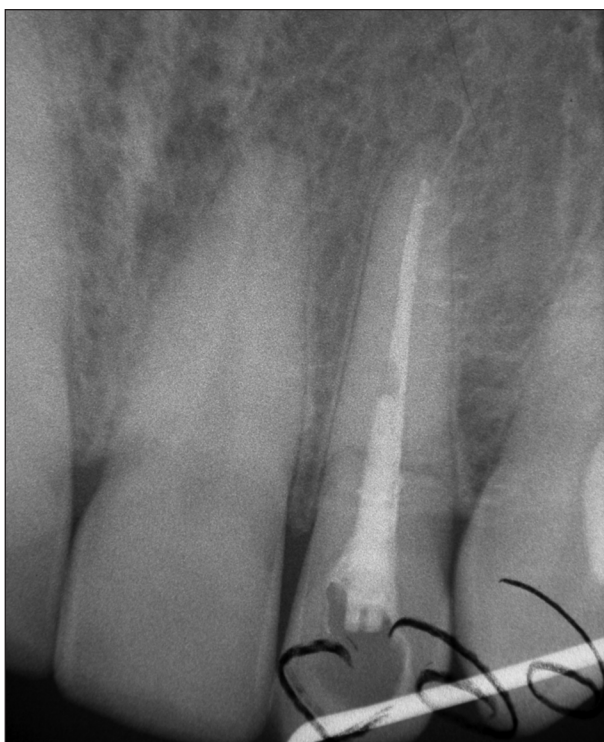
ření vyhojení vmezeřením vaziva do lomné linie. Dle záznamů v dokumentaci ve všech 9 případech došlo k poúrazové nekróze zubní dřevě. Ke ztrátě zubů v důsledku průniku granulační tkáně do lomné linie došlo též u 9 zubů (39 %).

V cervikální třetině kořene byl průnik granulační tkáně do lomné linie a následná extrakce zjištěna u 12 zubů (86 %). Hojení tvrdou mineralizovanou tkání nebo vmezeřením vaziva v této lokalizaci nenastalo. Ve 2 případech (12 %) se však podařilo poraněný zub dlouhodobě uchovat po propojení obou fragmentů kovovým čepem (obr. 1).

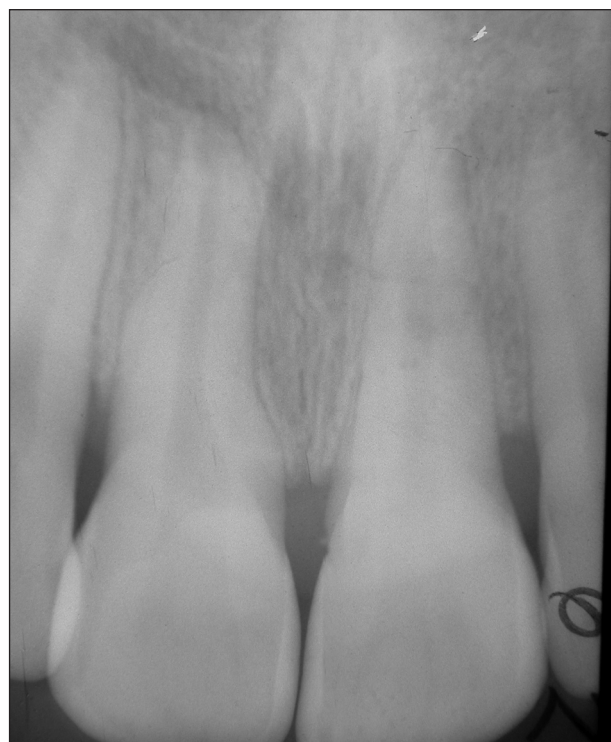DISKUSE

Fraktury zubního kořene představují málo časté, avšak komplexní poranění zubní dřevě, parodontálních ligament, dentinu i cementu. Výsledky hojení závisí na 2 základních podmínkách, a to na stavu zubní dřevě a na přítomnosti bakterií v linii lomu.

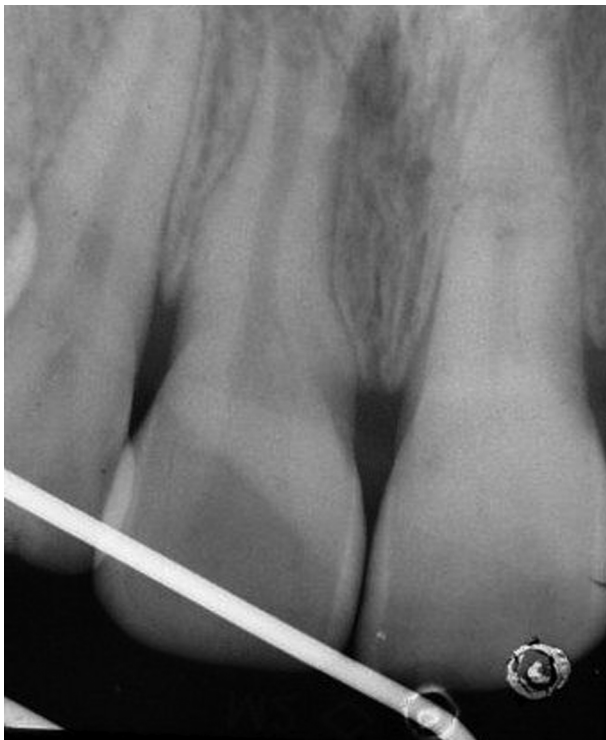Pokud není pulpa poškozena a oba fragmenty jsou ve správné poloze pevně fixovány, hojí se zlo-



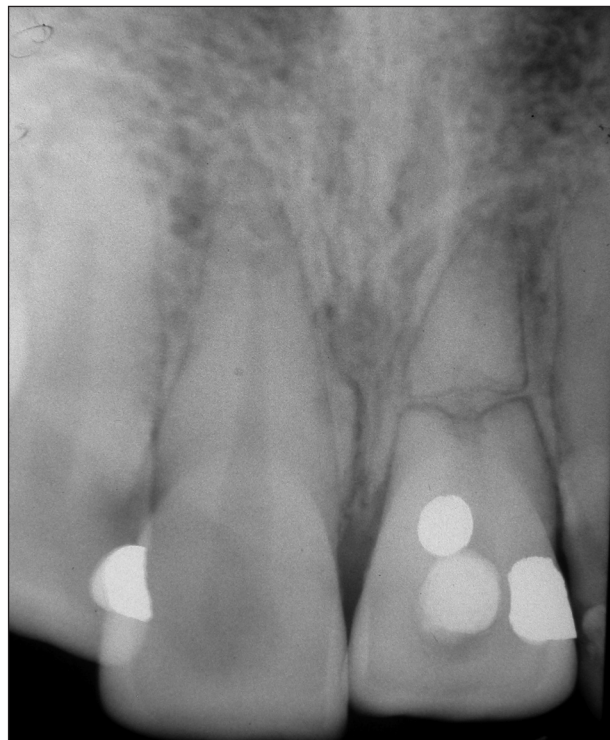Obr. 1. Spojení fragmentů kořene kovovým čepem.
Fig. 1. Root fragments connection with mettal pin.



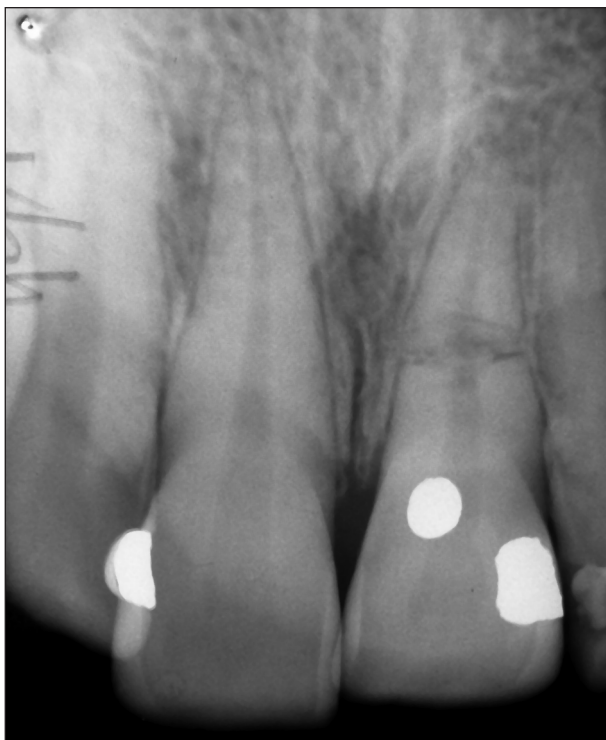
Obr. 2. Fraktura kořene zubu 21, apikální třetina.
Fig. 2. Root fracture of the tooth 21, apical third.



Obr. 3. Hojení kalcifikovanou tkání.
Fig. 3. Hard tissue healing.

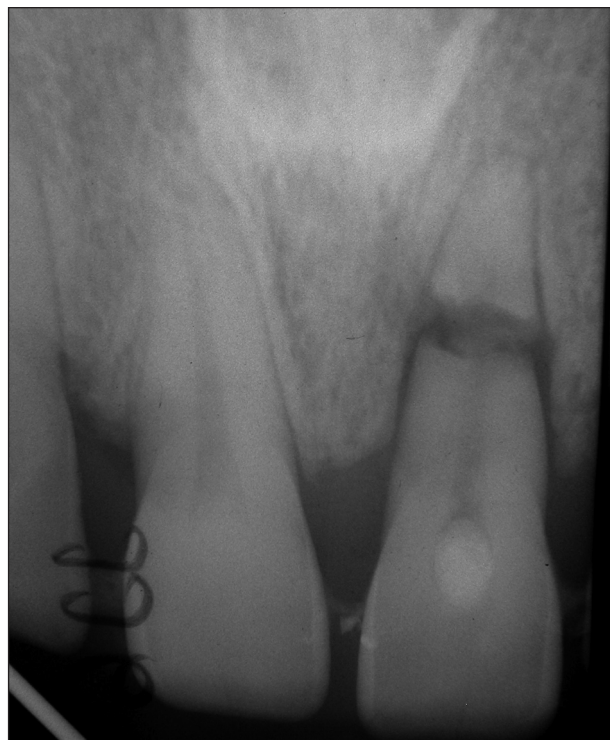

Obr. 5. Hojení vmezeřením vaziva.
Fig. 5. Connective tissue healing.



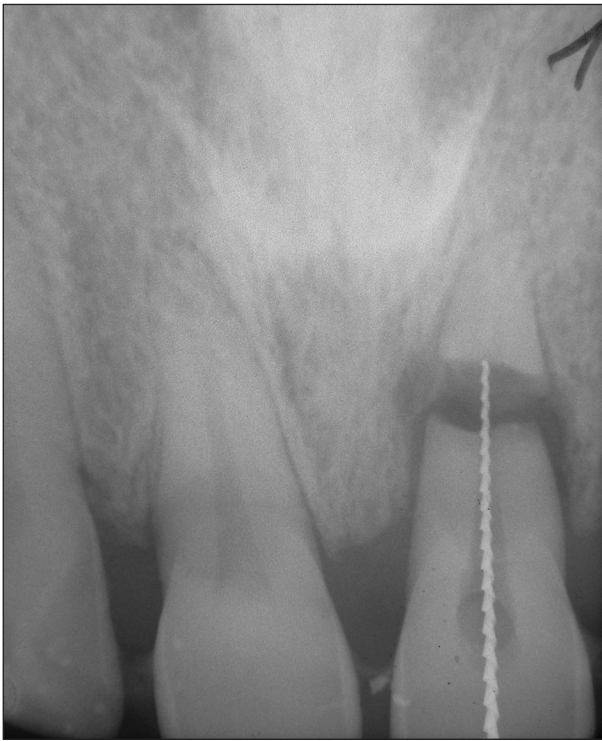
Obr. 4. Fraktura kořene zuby 21, střední třetina.
Fig. 4. Root fracture of the tooth 21, middle third.

menina kořene během několika týdnů kalcifikovanou tkání (obr. 2, obr. 3). Na vnitřní stěně lomené linie je produkován dentin, na zevním povrchu kořene se ukládá cement, jehož tvorba přetrvává i několik let.



Obr. 6. Fraktura kořene zuby 21, cervikální třetina.
Fig. 6. Root fracture of the tooth 21, cervical third.

Pokud byl koronální fragment nárazem dislokován, je nezbytné provést co nejrychleji a nejpresněji jeho repozici. Andreasen uvádí, že vzhledem k vysoké elasticitě bývá zubní dřev i při výrazném vychýlení koronálního fragmentu pou-



Obr. 7. Granulační tkáň v lomné linii.
Fig. 7. Granulation tissue in a line fracture.

ze natažena a její poškození nemusí být závažné [1]. Včasná a přesná repozice umožní dokonce i případnou revaskularizaci koronální části pulpy v případě, že byla přetržena. V procesu revaskularizace se uplatňují buňky pocházející z apikální části zubní dřevě nebo periodoncia. Pokud v průběhu hojení převládnu buňky periodontální, dochází k vmezeření pojivové tkáně do linie lomu.

Hojení vmezeřenou pojivovou tkání nastává též v případech, kdy zubní dřevě v koronálním fragmentu odumřela a postižený zub byl endodonticky ošetřován za použití hydroxidu vápenatého jako dočasné kořenové výplně (obr. 4, obr. 5). Na rentgenovém snímku lze v těchto případech pozorovat zaoblení hran v místě lomné linie [2, 5, 6].

Hlavní komplikací procesu hojení fraktur zubního kořene je bakteriální infekce, jež proniká k lomné linii z gangrenózní zubní dřevě nebo ze sulcus gingivalis. V těchto případech se prostor mezi fragmenty vyplní granulační tkání, jež způsobí resorpci lomných ploch kořene a vyvolá zánětlivou reakci v okolní alveolární kosti [4]. Lomná linie se rozšiřuje a postižený zub musí být extrahován (obr. 6, obr. 7).

V našem souboru bylo hojení fraktur zubního kořene výrazně ovlivněno lokalizací lomné linie. Tvrdou mineralizovanou tkání se celkově vyhojilo 10 zubů (22 %). Tento optimální typ hojení se vyskytoval u poranění ve střední a apikální třetině. Ve stejné lokalizaci jsme v 11 případech (24 %) zjistili vmezeření vazivové tkáně do lomné linie, což je považováno též za přijatelný způsob hojení.

Ke ztrátě poraněného zubu došlo v našem souboru u 22 případů (49 %). Příčinou byla vmezeřená granulační tkáň v lomné linii a postupná resorpce jak okolní kosti, tak i fragmentů kořene. Včasně endodontické ošetření a použití hydroxidu vápenatého jako dočasné kořenové výplně může resorpci zastavit a umožnit přeměnu granulační tkáně na tkáň pojivovou. Podmínkou je rigidní dlouhodobá fixace koronálního fragmentu a zábrana reinfekce lomné štěrbiny. Při lokalizaci fraktury v cervikální třetině kořene je velice obtížné obě podmínky zajistit, a proto takto poraněné zuby bývá nutně v krátké době extrahovat. Naše klinické zkušenosti ukazují, že řešením fraktury zubního kořene lokalizované v cervikální třetině může být včasné propojení zlomených fragmentů kovovým nebo sklokeramickým čepem. V uvedeném souboru zůstaly takto uchovány 2 zuby. Další možností je i odstranění koronálního fragmentu, ortodontická extruze apikální části kořene a následné zhotovení kořenové inlaye. Tento způsob ošetření se však v našem souboru nevykytoval.

ZÁVĚR

Fraktury kořene stálých zubů patří mezi závažné dentální úrazy, které často končí extrakcí poraněného zubu. Ztráta frontálních zubů je však pro většinu pacientů značným problémem jak z důvodu poruchy funkce, tak především z hlediska estetického. Pokus o zachování zubu s frakturou kořene je proto vždy významným momentem, a to i přes to, že se v řadě případů jedná pouze o dočasné řešení.

Práce vznikla za podpory grantu IGA NK/7446-3.

LITERATURA

1. **Andreasen, J. O., Andreasen, F. M.:** Essentials of traumatic injuries to the teeth. Copenhagen, Munksgaard, 2000, s. 113–131.
2. **Hotz, P. R.:** Accidents dentaires. Rev. Mens Suiss Odontostomatol., 100, 1990, 7, s. 859–863.
3. **Kilán, J.:** Úrazy tubů u dětí. Praha, Avicenum, 1984, s. 113–156.
4. **Majorana, A., Bardellini, E., Conti, G., Keller, E., Pasi, S.:** Root resorption in dental trauma: 45 cases followed for 5 years. Dent. Traumatol., 19, 2003, 5, s. 262–265.
5. **Tsukiboshi, M.:** Plán ošetření při poranění zubů. Praha, Quintessenz, 2001, s. 47–57.
6. **Vinckier, F., Peumans, M.:** Traumatismes des dents définitives. Rev. Belg. Méd. Dent., 1998, s. 29–89.

*MUDr. Hana Hecová
Zahradní 79
326 00 Plzeň*