

Aksesorní kanálky a přítomnost smear layer

Halačková Z., Kukletová M.

Stomatologická klinika LF MU a FN U Sv. Anny, Brno,
přednosta prof. MUDr. J. Vaněk, CSc.

Věnováno k životnímu jubileu prof. MUDr. Jiřího Vaňka, CSc.

Souhrn

Výskyt aksesorních kanálků a apikálních ramifikací ovlivňuje výsledek léčby kořenového kanálku. Kořenové kanálky 120 extrahovaných zubů byly ošetřeny step-back technikou s užitím 5% NaOCl, v kontrolní skupině byl užit fyziologický roztok. Roztoky byly aplikovány pomocí ultrazvukové a injekční techniky. Připravené kořenové kanálky byly rozštípnuty a připraveny pro vyšetření v SEM a TEM.

Výskyt apikálních ramifikací u horních středních řezáků byl v 11,5 % a u postranních horních řezáků v 25 %. SL překrývala část povrchu kořenového kanálku v závislosti na užitém irigačním roztoku a technice aplikace.

V TEM vrstva SL uzavírala vstup do dentinových tubulů a vnitřní část SL penetrovala na různou vzdálenost do dentinových tubulů. Obturace nebyla úplná a SL neuzavírá hermeticky dentinové tubuly.

Klíčová slova: aksesorní kanálky – dentinové tubuly – smear layer

Halačková Z., Kukletová M.: Accessory Root Canals and the Smear Layer Presence

Summary: Results of root canal treatment may be influenced by presence of accessory root canals and apical ramifications. Root canals of 120 extracted teeth were treated by step-back technique. The canals were irrigated with 5% solution of NaOCl, physiological saline was used in the control group. The irrigation solutions were applied by an ultrasonic or syringe techniques. The shaped and cleaned root canals were split open and routinely prepared for SEM and TEM investigation.

Apical ramifications in upper central incisors were found in 11.5%, in upper lateral incisors in 25%. The smear layer covered part of the root canal and its presence was dependent on the irrigant and application technique used.

TEM study demonstrated that the smear layer covered openings of dentine tubules and the inner part of the smear layer penetrated into dentine tubules for a different distance. Obturation was not, however, complete and the smear layer did not close dentine tubules hermetically.

Key words: accessory canals – dentine tubules – smear layer

Čes. Stomat., roč. 105, 2005, č. 4, s. 97–101.

ÚVOD

Při endodontické léčbě jsou anatomické poměry kořenového kanálku jedním z nejvýznamnějších a převážně neměnných faktorů. Složitost kořenového systému je ovlivněna rozdíly v počtu kořenových kanálků u jednotlivých zubů, v počtu postranních kanálků i v množství apikálních ramifikací (tab. 1, tab. 2). S počtem kořenových kanálků souvisí i počet apikálních otvorů. V kořenech s více kořenovými kanálky může mít každý z nich samostatné foramen apicale, ale mohou se i spojovat ve společný apikální otvor. K této skupině patří první horní premolár, první a druhý dolní premolár. Anatomicky nepříznivé jsou z tohoto hlediska i dolní střední a postranní řezá-

ky. U středního dolního řezáku je popisován výskyt dvou kanálků s jedním foramen apicale až v 23,4 %. Se značným rozdílem v počtu kanálků se můžeme setkat i v oblasti molárů, a to jak prvního horního, tak dolních prvních a druhých molárů [1, 4, 8, 16, 17].

Vedle hlavních kořenových kanálků se u řady kořenů nachází aksesorní kanálky a apikální ramifikace. Výskyt aksesorních kanálků je možný v celé délce kořenového kanálku. Laterální kanálky mohou mít samostatný nebo společný vchod a většinou dávají dobré předpoklady pro endodontické ošetření. Komplikací z hlediska diagnostiky, endodontické přípravy i uzávěru jsou apikální ramifikace a pulpoperiodontální anastomózy. Nové možnosti orientace v kořeno-

Tab. 1. Anatomie kořenových kanálků zubů v horní čelisti (zpracováno z literárních údajů)**Tab. 1. Anatomy of root canals of the upper jaw teeth (survey of literature)**

Zub	Počet kanálků					Postr. kanálky	Apik. ramifikace
	1	2	3	4	5		
střední řezák	100					23	13
postranní řezák	100					10	12
špičák	100					24	8
první premolár	42						
– 1 foramen apicale	9	13					
– 2 foramina apicalia		72					
– 3 foramina apicalia			6				
druhý premolár			1				60
– 1 foramen apicale	75						
– 2 foramina apicalia		24					
první molár			41,1	56,5	2,4		30mb, 6db, 15p
druhý molár			54				43mb, 15db, 10p
– fúze kořenů			56				

Tab. 2. Anatomie kořenových kanálků zubů v dolní čelisti (zpracováno z literárních údajů)**Tab. 2. Anatomy of root canals of the lower jaw teeth (survey of literature)**

Zub	Počet kanálků					Postr. kanálky	Apik. ramifikace
	1	2	3	4	5		
střední řezák						5,2	9
– 1 foramen apicale	70	23,4					
– 2 foramina apicalia		6,5					
postranní řezák						13,9	32
– 1 foramen apicale	56,9	14,7					
– 2 foramina apicalia		29,4					
dolní špičák	94	6				9,5	35
první premolár		0,5					37
– 1 foramen apicale	73,5	6,5					
– 2 foramina apicalia		19,5					
druhý premolár		0,5					46
– 1 foramen apicale	85,5	1,5					
– 2 foramina apicalia		11,5					
první molár		6,7	64,5	28,9			26m, 10d
druhý molár		2,7	68,2	30,1			34m, 7d

vém systému poskytuje počítačová mikrotomografie [2, 14].

Při opracování kořenového kanálku se vytváří vrstvička zvaná smear layer (SL). SL je tvořena anorganickými i organickými částicemi mineralizované tkáně, nekrotickou tkání, výběžky odontoblastů, bakteriemi a nekrotickými buňkami. V SEM se jeví jako amorfni hmota s nepravidelným povrchem. Šíře vrstvy SL není konstantní. Nejčastěji dosahuje síly 1–5 μm . Síla SL je ovlivněna typem užitých nástrojů, množstvím i složením irigačních roztoků. SL se skládá ze dvou vrstev. Zevní, povrchová vrstva, tzv. smear debris (SD), tvoří 2–5 μm silnou vrstvu na povrchu dentinu a pokrývá ústí dentinových tubulů i intertubulární

dentin. Má vyšší denzitu a vyšší adhezivní potenciál. Vnitřní hluboká vrstva proniká do dentinových tubulů do hloubky až 40 μm , zavírá je a vytváří přirozenou zábranu pohybu tekutin uvnitř tubulů. Při vyšetření v SEM překrývá SL anatomické struktury kanálku a brání penetraci dezinfekčních látek a irigancí k dentinovým tubulům.

Výskyt akcesorních kanálků a možnost jejich uzavěru je jedním z důležitých faktorů určujících výsledek endodontické léčby. Kořenové materiály aplikované do kanálku mají různý stupeň adheze ke stěně kanálku a většinou minimální penetraci do akcesorních kanálků a dentinových tubulů.

Cílem práce je ukázat pomocí rastrovací mikroskopie výskyt akcesorních kanálků a apikálních ramifikací a přítomnost SL v závislosti na užitém irigačním roztoku.

MATERIÁL A METODIKA

V rámci řešení grantového projektu Biologické aspekty v endodoncii byly ošetřeny kořenové kanálky 120 extrahovaných jednokořenových zubů,

z toho se jednalo o 78 horních středních řezáků a 24 horních postranních řezáků. Ostatní vyšetřené zuby byly horní premoláry. Zuby byly uloženy v neutrálním formalinu a před zpracováním 24 hod. proplachovány v tekoucí vodě.

Kanálky byly ošetřeny step-back technikou s užitím různých irigačních roztoků a opracovány ruční technikou na velikost nástrojů ISO 30.

Kořenové kanálky byly rozděleny do skupin. V experimentální skupině byl aplikován irigační roztok pomocí ultrazvukové endo koncovky přístrojem Piezon Master Endo. Jako kontrolní skupina sloužila aplikace irigačního roztoku pomocí injekční techniky. U obou skupin byl užit 5% roztok NaOCl a fyziologický roztok. Závěrem endo-

dontické přípravy kořenového kanálku byl každý kanálek vypláchnut fyziologickým roztokem.

Jednotlivé vzorky byly podélně rozštípnuty a připraveny pro vyšetření v rastrovacím elektronovém mikroskopu. Sledován byl povrch kořenových kanálků v apikální, střední a korunkové části kořene se zaměřením na výskyt akcesorních kanálků a apikálních ramifikací. Kořeny čtyř zubů byly po opracování kořenového kanálku (ultrazvuková a injekční technika s uvedeným roztokem NaOCl) zpracovány pro vyšetření v transmisní elektronové mikroskopii (TEM). Vzorky byly demineralizovány v 0,1M roztoku EDTA, postfixovány v 1% OsO₄, zality do Durcupanu ACM a krájeny na ultramikrotomu Reichert OMU 3. Kontrastované ultratenké řezy byly fotografovány na elektronovém mikroskopu Tesla BS 500.

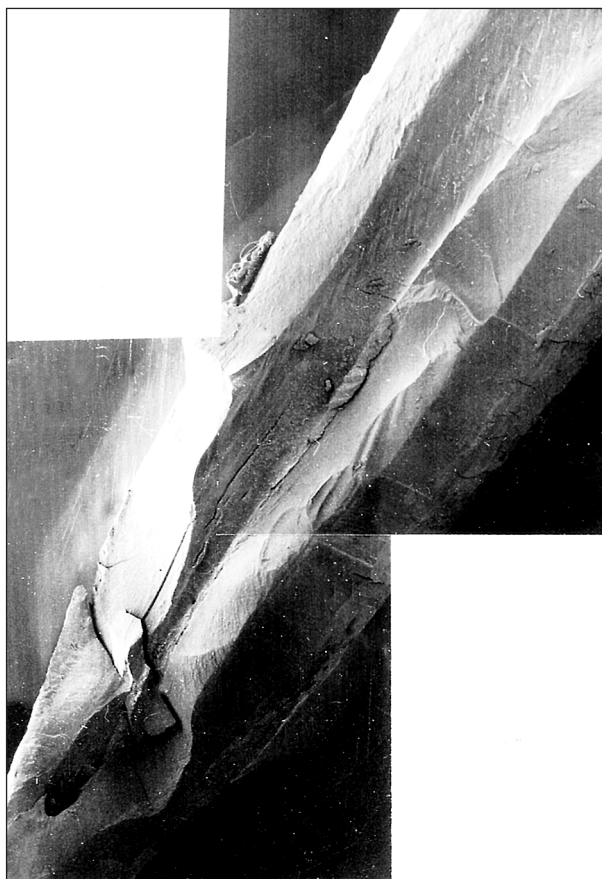VÝSLEDKY

Vyšetřené vzorky z jednotlivých skupin vykazovaly přítomnost různého množství SL. V apikální části kanálku při užití fyziologického roztoku nebyl podstatný rozdíl mezi injekční technikou a ultrazvukovou aplikací irigačního roztoku. Aplikace pomocí ultrazvuku vykazovala méně SL. Přesto u obou aplikačních forem jsou dentinové tubuly překryty z větší části přítomnou SL. Ve střední korunkové části množství SL bylo menší, a to u obou technik. Kanálky ošetřené roztokem NaOCl v 5% koncentraci vykazovaly podstatně menší množství SL, zvláště při užití ultrazvuku.

Z celkového počtu sledovaných vzorků byly nalezeny apikální ramifikace u horních středních řezáků u 9 vzorků (11,5%) a u postranních řezáků u 6 vzorků (25%). V jednom případě byl zjištěn výskyt mikroskopických apikálních ramifikací i přítomnost pulpoperiodontálních anastomóz, převážně v apikální a střední části kořenového kanálku (obr. 1). V okolí apikálních ramifikací bylo přítomno různé množství SL, která částečně pronikala do kanálku (obr. 2).

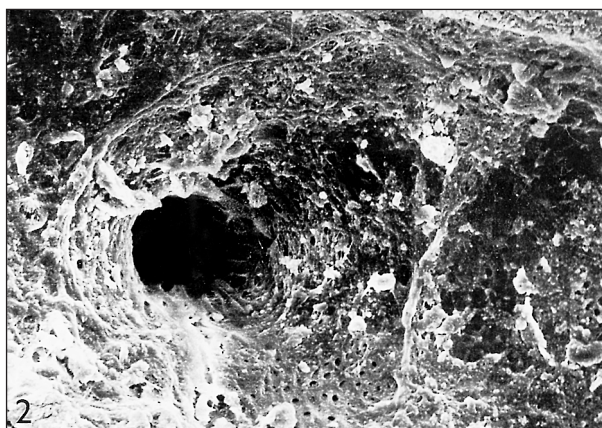
Persistující vrstva SL neumožňuje hodnotit celý povrch kořenového kanálku a překrývá v různém rozsahu dentinové tubuly. Množství SL závisí na druhu použitého roztoku a méně pak na použité aplikaci.

Při vyšetření v TEM jsme se zaměřili na vzhled stěny kořenového kanálku. Ústí dentinových tubulů bylo překryto vrstvou kolagenních vláken a jemně elektrondensní hmotou tvořenou patrně drobnými částicemi nekrotické tkáně (obr. 3). Kolagenní vlákna byla zatlačena i do dentinových tubulů, které v mnoha případech zcela ucpávala (obr. 4). Místy se však v tubulech vyskytovaly i různě veliké oblasti



Obr. 1. Výskyt mikroskopických apikálních ramifikací i přítomnost pulpoperiodontálních anastomóz v apikální části kořenového kanálku. Zvětšení: 45x.

Fig. 1. The occurrence of microscopic apical ramifications and the presence of pulpoperiodontal anastomoses in the apical part of root canal. Magnification, 100x.



Obr. 2. Apikální ramifikace při větším zvětšení. Částečně obnažené dentinové tubuly, v okolí je přítomna SL, která částečně proniká do ramifikace. Zvětšení: 109x.

Fig. 2. The apical ramification in seen in greater magnification. Dentine tubules are partially denuded and there is SL in the neighborhood, which partially penetrates the ramification. Magnification: 109x.



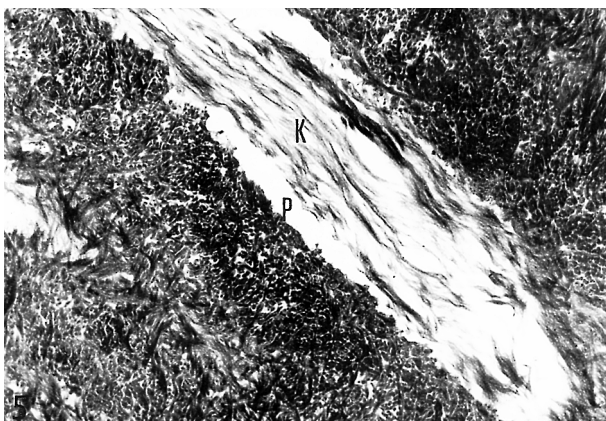
Obr. 3. Povrchová vrstva smear layer (šipka) uzavírající vstup do dentinového tubulu. Uvnitř tubulu jen malé množství kolagenních vláken (K). Zvětšení: 6300x.

Fig. 3. The surface layer of the smear layer (arrow) closing the entry into the dentine tubule. There is a small amount of collagen fibers (K) inside the tubule. Magnification: 6300x.



Obr. 4. Povrchová vrstva smear layer při větším zvětšení, uzávěr dentinového tubulu není úplný (šipka), kolagenní vlákna uvnitř tubulu (K) netvoří hermetický uzávěr. Zvětšení: 18000x.

Fig. 4. The surface of the smear layer is seen in greater magnification, the closure of dentine tubule is incomplete (arrow) and the collagen fibers inside the tubule (K) do not form a hermetic seal. Magnification: 18000x.



elektronopticky prázdné. Kolagenní vlákna pronikala často i značně hluboko do dentinových tubulů (obr. 5).

DISKUSE A ZÁVĚR

Nedostatečný uzávěr kořenového systému, přítomnost mikroorganismů i detritu v kořenovém kanálku může být zdrojem komplikací endodontické léčby.

Zjištěný výskyt apikálních ramifikací u horních velkých řezáků 11,5% a 25% u malých horních řezáků se liší od literárních údajů (9% a 32%) [8]. Tyto rozdíly mohou souviset s velikostí sledovaného souboru.

Laterální kořenové kanálky a větší apikální ramifikace je možno v průběhu endodontického ošetření opracovat obdobně jako hlavní kořenový kanálek. Problémem zůstávají malé pulpoperiodontální anastomózy, které jsou často zcela uzavřeny průnikem SL.

Zvláště v apikální oblasti množství i velikost apikálních ramifikací může být jednou z možných komplikací endodontické léčby.

Názory zda ponechat či odstranit SL se různí stejně jako množství a kombinace roztoků užívaných při přípravě kořenového kanálku [7, 12, 15]. Ponechání SL ovlivní pohyb tekutin uvnitř dentinových tubulů. Ponechaná SL zabraňuje průniku mikrobů do dentinových tubulů a redukuje permeabilitu toxinů a orálních mikrobů. Překrytím povrchu dentinu je redukována vlhkost povrchu dentinu související s exudací z dentinových tubulů. Výhodou ponechání SL je i redukce cytotoxicity výplňových materiálů.

Vedle kladných výsledků jsou uváděny i negativní vlivy SL, která zabraňuje kontaktu se stěnou kořenového kanálku a brání penetraci dezinfekčních látek a irigancí k dentinovým tubulům. SL redukuje penetraci toxinů. In vitro bylo zjištěno, že bakterie v SL mohou být příčinou pozdějších patologických procesů a jejich přítomnost v SL je vždy sekundárního původu. Množství odstraněné SL záviselo na druhu užitého roztoku a jeho koncentraci, v menší míře pak na technice aplikace. Z užitých roztoků bylo dosaženo největšího obnažení akcesorních kanálků a dentino-



Obr. 5. Vnitřní vrstva smear layer. Mezi kolageními vlákny (K), kterých je v dentinovém tubulu velké množství, a stěnou tubulu jsou elektronopticky prázdné prostory (P). Zvětšení: 12000x.

Fig. 5. The internal layer of the smear layer. There are electron microscopic empty spaces (P) between the collagen fibers (K), which are abundant in the dentin tubule, and the tubule wall. Magnification: 12000x.

vých tubulů po aplikaci 5% roztoku NaOCl v kombinaci s ultrazvukovou aplikací.

Odstranění SL ovlivní vazebnou pevnost pro materiály. Výsledky závisí na množství odstraněné SL [3, 8, 15, 18], na užitém sealeru [5, 6] i technice plnění [9, 10, 11]. Rozdíly jsou i mezi korunkovým a kořenovým dentinem.

Dosavadní zkušenosti ukazují, že žádný výplňový materiál nemůže penetrovat do dentinových tubulů, které jsou překryty SL [13].

Z klinického hlediska je důležitým faktorem adheze výplňových materiálů a sealerů ke stěně kořenového kanálku. Po odstranění SL se zvyšuje schopnost výplňových materiálů penetrovat do dentinových tubulů (13b) a lépe uzavírat kořenový systém.

Froes, Horta [3] při sledování apikálního uzávěru neprokázali signifikantní rozdíl v uzávěru apikální oblasti v závislosti na množství SL.

Naše studie v TEM prokázala přítomnost souvislé vrstvy pokrývající stěnu opracovaného kořenového kanálku. V této vrstvě, smear layer, bylo možno rozlišit dvě části. Povrchovou, uzavírající vstup do dentinových tubulů, a vnitřní, pronikající na různou vzdálenost do dentinových tubulů. Obturace dentinových tubulů však nebyla úplná, na mnoha místech existovaly štěrbinové mezery mezi stěnou dentinového tubulu a kolagenními vlákny. Smear layer nemůže být proto považována za materiál uzavírající tubuly hermeticky a zabráňující pronikání mikrobů a tekutin touto vrstvou.

LITERATURA

1. **Beer, R., Baumann, M. A., Kim, S.:** Endodontology. Germany Thieme New York, 2000, s. 310. ISBN 0-86577-856-6.
2. **Bjorndal, L., Carlsen, O., Thuesen, G., Darvann, T., Kreiborg, S.:** External and internal macromorphology in 3D-reconstructed maxillary molars using computerized X-ray microtomography. *International Endodontic Journal*, roč. 32, 1999, č. 1, s. 3–9.
3. **Froes, J. A., Horta, H. G., da Silveira, A. B.:** Smear layer influence on the apical seal of four different obturation techniques. *Journal of endodontics*, roč. 26, 2000, č. 6, s. 355–358.
4. **Gulabivala, K., Opananon, A., Ng&A. Alavi, Y. L.:** Root and canal morphology of Thai mandibular molars. *International Endodontic Journal*, roč. 35, 2002, č. 1, s. 56–62.
5. **Halačková, Z.:** Thermafilová technika se skloionomerním kořenovým sealerem. *Čes. Stomat.*, roč. 98, 1998, č. 6, s. 227–234.
6. **Halačková, Z.:** Thermafil – vliv pryskyřičných a hydroxidových sealerů na kvalitu kořenové výplně. *Čes. Stomat.*, roč. 99, 1999, č. 1, s. 30–36.
7. **Hata, G., Hayami, S., Weine, F.S.&Toda, T.:** Effectiveness of oxidative potential water as a root canal irrigant. *International Endodontic Journal*, roč. 34, 2001, č. 4, s. 308–317.
8. **Ingle, J. I., Bakland, L. K.:** Endodontics. Fourth Edition. Williams & Wilkins, Baltimore, 1994, s. 944. ISBN 0-683-04310-2.
9. **Kašťáková, A., Halačková, Z.:** Kvalita apikálního uzávěru u techniky Thermafil a laterální kondenzace. Část první: sealer AH 26. *Čes. Stomat.*, roč. 101, 2001, č. 3, s. 97–102.
10. **Kašťáková, A., Halačková, Z.:** Kvalita apikálního uzávěru u techniky Thermafil a laterální kondenzace. Část druhá: sealer Ketac Endo. *Čes. Stomat.*, roč. 101, 2001, č. 4, s. 120–125.
11. **Kašťáková, A., Halačková, Z.:** Kvalita apikálního uzávěru u techniky Thermafil a laterální kondenzace. Část třetí: sealer Apexit. Význam aplikace sealeru u obou technik. *Čes. Stomat.*, roč. 101, 2001, č. 6, s. 205–211.
12. **O'Connell, M. S., Morgan, L. A., Beeler, W. J., Baumgartner, J. C.:** A comparative study of smear layer removal using different salts of EDTA. *Journal of Endodontics*, roč. 26, 2000, č. 12, s. 739–743.
13. **Palleres, A., Faus, V., Glickman, G. N.:** The adaptation of mechanically softened guttapercha to the canal walls in the presence or absence of smear layer: a scanning electron microscopic study. *International Endodontic Journal*, roč. 28, 1995, č. 5, s. 266–269.
14. **Rhodes, J. S., Pitt Ford, T. R., Lynch, J. A., Liepins, P. J., Curtis, R. V.:** Micro-computed tomography: a new tool for experimental endodontology. *International Endodontic Journal*, roč. 32, 1999, č. 3, s. 165–170.
15. **Seelza, M. F., Antoniazzi, J. H., Seelza, P.:** Efficacy of final irrigation – a scanning electron microscope evaluation. *Journal of Endodontics*, roč. 26, 2000, č. 6, s. 355–358.
16. **Stropko, J. J.:** Canal morphology of maxillary molars: clinical observations of canal configurations. *J. Endodon.*, roč. 25, 1999, č. 6, s. 446.
17. **Vertucci, F. J.:** Root canal anatomy of human permanent teeth. *Oral Surg, Oral Pathol, Oral Radiol, Endod.*, roč. 58, 1984, s. 589–599.
18. **Weiger, R., Heuchert, T., Hahn, R., Löst, C.:** Adhesion of a glass ionomer cement to human radicular dentine. *Endodontics and Dental Traumatology*, roč. 11, 1995, č. 5, s. 214–219.

*Doc. MUDr. Zdenka Halačková, CSc.
Stomatologická klinika LF MU
Pekařská 53
656 91 Brno*