

# Ověření validity měření zubního kazu laserovým fluorescenčním přístrojem KaVo DIAGNOdent

Ságlová S., Černý D., Bednář P., Závodský P.

Stomatologická klinika LF UK a FN, Hradec Králové,  
přednostka doc. MUDr. V. Hubková, CSc.

## Souhrn

Autoři v této práci ověřují měření laserovým fluorescenčním přístrojem DIAGNOdent v experimentu in vitro. 100 okluzních ploch extrahovaných dolních a horních třetích molárů, které byly alespoň částečně prořezány do ústní dutiny, bylo vyšetřeno laserovým fluorescenčním přístrojem. Místa na okluzních plochách s nejvyšší naměřenou pozitivní hodnotou byla označena, v tomto místě byl zub vertikálně rozříznut a na řeznou plochu aplikován detektor kazu (Caries detector dle Fusayamy). Po zhotovení digitálních fotografií za pomoci stativu autoři vyšetřili řezné plochy v programu Adobe Photoshop, ve kterém změřili vzdálenost mezi dentinosklovinou hranicí a nejhlubším místem barevně označené kariézní léze. Statistické zpracování výsledků měření DIAGNOdentem a detektorem kazu mělo potvrdit či vyloučit korelaci mezi naměřenými hodnotami. Statistická analýza nepotvrdila předpoklad, že čím vyšší číslo zjištěné při měření DIAGNOdentem, tím hlubší kariézní léze. Korelace mezi oběma veličinami nebyla prokázána. Sensitivita testu pro kaz v dentinu byla 80,7%, specifita téhož testu 35,6%.

**Klíčová slova:** laserová fluorescence – DIAGNOdent – caries detektor – zubní kaz

## Ságlová D., Černý D., Bednář P., Závodský P.: Verification of Validity of Caries Measuring by Laser Fluorescent Apparatus KaVo DIAGNOdent

**Summary:** The authors decide to evaluate the results of measuring by laser fluorescence apparatus DIAGNOdent (KaVo) in the in vitro experiment. 100 occlusal surfaces of extracted lower and upper third molars, which communicated with oral cavity before extractions, were examined with using laser fluorescence apparatus and were marked for the place of the highest reading. The teeth were cut longways in the place of the highest reading. Caries detector by Fussayama was applied on the cut surfaces. They made digital photos with using a tripod of all teeth cut surfaces and measured coloured caries depths with using computer program Adobe Photoshop. Statistical examination was possible to confirm or exclude a correlation between measure readings. Statistical examination did not confirm the hypothesis that the higher number acquired by DIAGNOdent meant the bigger dentinal caries depth. Sensitivity for dentinal caries was 80.7%, specificity 35.6%.

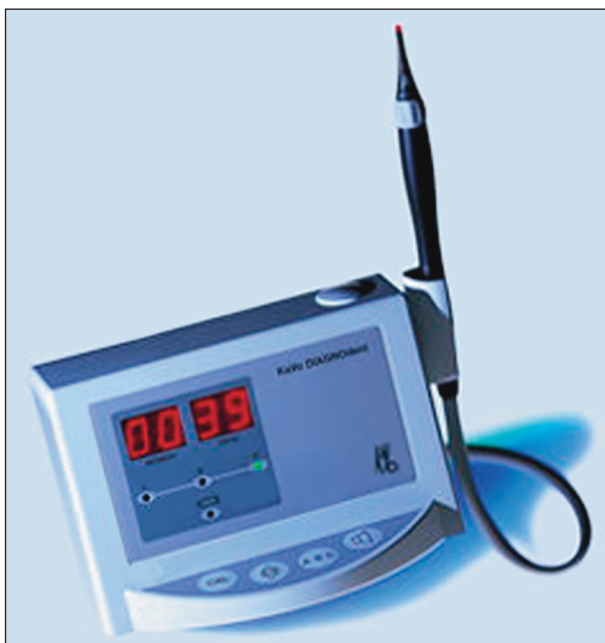
**Key words:** laser fluorescence – DIAGNOdent – caries detector – tooth decay

*Prakt. zub. Léč., roč. 53, 2005, s. 42–48.*

## ÚVOD

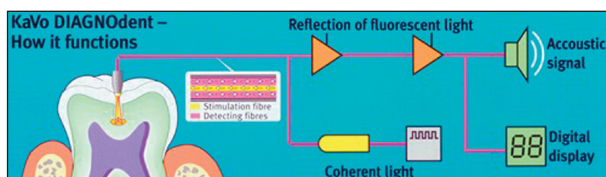
Diagnostický mechanismus laserové fluorescence je založen na zjištění, že kazem destruované zubní tkáň vedou ke zvýšení fluorescence některých vlnových délek. Mezi přístroje, které diagnostikují zubní kaz pomocí laseru, patří tzv. argonové lasery (QLF – quantitative laser fluorescence). Pracují s laserovým paprskem vlnové délky 488 nm. Jejich měření je limitováno malým průnikem laserového paprsku tvrdými zubními tkáněmi (dále jen TZT), řadově několik stovek mikrometrů [14]. Dalším zástupcem tohoto typu diagnostiky je laserový fluorescenční přístroj KaVo DIAGNOdent (obr. 1). Laserová dioda při-

stroje vyrábí pulzní světlo vlnové délky 655 nm, které je přiváděno pomocí koncovky na plochu zubu. Světlo ozáří destruované zubní tkáň, které vyvolají odraz světla se změnou vlnovou délkou. Světlo je vedeno vnější částí světlovodu zpět k přístroji. Detekční fotodioda změří množství odraženého světla změněné vlnové délky a vyhodnotí ji akusticky i číselnou hodnotou (-9 do 99) (obr. 2). Čím vyšší je hodnota, tím větší je poškození TZT. V dosud publikovaných studiích byla přesnost diagnostických schopností laserového fluorescenčního přístroje porovnávána s histologickým vyšetřením zubu nebo pomocí digitální techniky a speciálního počítačového programu, který detekuje určité struktury demine-



Obr. 1. Laserový fluorescenční přístroj DIAGNOdent.

Fig. 1. Laser fluorescent apparatus DIAGNOdent.



Obr. 2. Schéma funkce laserového fluorescenčního přístroje DIAGNOdent.

Fig. 2. Functional scheme of the Laser fluorescent apparatus DIAGNOdent.

ralizované tkáně. Stupnice používaná pro hodnocení hloubky průniku kazu při histologickém vyšetření je většinou pětičlenná a odlišuje pouze vnější a vnitřní polovinu tloušťky skloviny i dentinu bez přesnějšího určení. Z výše zmiňovaných studií jednoznačně vyplývá, že přístroj dokáže detekovat kariézní proces dosti spolehlivě [5, 6, 8, 12, 13]. Není však stále zřejmé, zda hodnota číselného údaje přesně koreluje s hloubkou průniku kariézního procesu tvrdými zubními tkáněmi.

Výhodou tohoto diagnostického postupu je především reprodukovatelnost a možnost opakovaného měření. Lze monitorovat počínající kariézní léze v čase a teprve po vyhodnocení indikovat vhodnou výplňovou terapii [2, 5, 6, 9, 11, 12, 13, 14].

Laserový detekční přístroj řada autorů porovnává s ostatními diagnostickými metodami jako je vizuální diagnostika a interproximální snímek (BTW). Z nich vychází jako metoda s nejvyšší senzitivitou vyšetření pomocí laserové fluores-

cence [3, 4, 10, 12, 13, 15]. Senzitivita pro kaz ve sklovině i v dentinu je dle publikovaných studií velmi vysoká, pohybuje se mezi 0,76–0,92, specificita 0,79–0,87 [14]. Senzitivita je vyšší při kazu ve sklovině než v dentinu [1, 5, 6, 8], někteří autoři zjistili lepší senzitivitu v dentinu [3]. Při vyšetření okluzních ploch dočasných zubů při diagnostice kazu v dentinu byla laserová fluorescence senzitivnější, ale pro diagnostiku skloviny i dentinu se jeví lépe vizuální vyšetření (specificita 1,00) [10]. Problematická je klinická interpretace výsledků měření, tedy velmi široké rozmezí pro kaz skloviny, povrchový i hluboký kaz v dentinu. Laserový paprsek nemůže proniknout do hlubších vrstev dentinu, a proto špatně rozlišuje mezi povrchovým a hlubokým kazem [14]. Použití této vyšetřovací techniky selhává v aproximálním prostoru, protože není přímý přístup ke kariéznímu defektu v plném zubním oblouku.

Při diagnostice kazu na okluzní ploše molárů a premolárů velmi často využíváme vizuální vyšetření, které nám v kombinaci např. s transiluminací umožní odhalit kaz v poměrně ranném stadiu. Pokud ale chceme nalézt počínající zubní kaz, který je lokalizován pouze ve fisuře, ještě častěji ve stěně fisury, vizuální technika zde selhává. V tomto případě je odborníky doporučováno použití laserového fluorescenčního detektoru KaVo DIAGNOdent [2, 5, 6, 8, 11, 12, 13]. Výsledky vyšetření pomocí této diagnostické techniky nejsou ve všech publikacích hodnoceny shodně. Někteří autoři považují vyšetření přístrojem DIAGNOdent za naprosto spolehlivé [2, 5, 6], jiní mají o jeho 100% spolehlivosti jisté pochybnosti [14]. Proto jsme se rozhodli sami ověřit validitu měření přístrojem DIAGNOdent v experimentální studii na extrahovaných zubech.

*Cíl práce jsme řešili dvěma dílčími studiemi:*

a) zhodnocením závislosti mezi hodnotami zjištěnými DIAGNOdentem a hloubkou průniku barviva (caries detektoru) kariézním dentinem,

b) zjištěním senzitivity a specificity testu pomocí DIAGNOdentu pro kaz v dentinu.

## MATERIÁL A METODIKA

100 dolních a horních třetích molárů, které byly extrahovány pro semiretenci či nevhodnou polohu v ústní dutině (tedy byly před extrakcí prořezány alespoň částečně do ústní dutiny) bylo ihned po extrakci opláchnuto vodou a očištěno zubním kartáčkem. Poté jsme moláry uložili do 10% roztoku formalínu. Zuby s viditelnými kavitacemi na okluzní ploše byly z pokusu vyřazeny. Po vyjmutí z roztoku formalínu jsme je opláchnuli pod tekoucí vodou a osušili stlačeným vzduchem. Jejich okluzní plochu jsme vyšetřili přístrojem

KaVo DIAGNOdent a místo s nejvyšší naměřenou hodnotou jsme označili. Pokud na okluzní ploše zubu přístroj označil jako potenciální kariézní lézi více než jedno místo a tyto lokalizace byly v oddělených fisurách, zaznamenali jsme k jednomu zubu více hodnot označených číslo zubu A, B atd. do maximálního počtu 3 údaje na jednu okluzní plochu. Poté byl každý jednotlivý zub podélně rozříznut přesně v místě barevného označení na okluzní ploše. Polovina zubu byla upevněna ve voskovém bloku, kromě jeho řezné plochy. Na plochu rozříznutého zubu byla po opláchnutí a osušení aplikována 1% kyselá červeně 52 v propylen glykolu (Caries detector dle Fusayamy) po 10 s jsme ji opláchnuli vodní sprej (5 s) a osušili proudem stlačeného vzduchu po dobu 10 s. Řezné plochy zubů byly vyfotografovány digitálním fotoaparátem Nikon Coolpix 990 (Japan) s bleskem Nikon SL-1 ve stacionární poloze v identické vzdálenosti 5 cm.

Hodnoty zjištěné DIAGNOdentem byly rozděleny do skupin podle tabulky 1., hodnoty D3 byly hodnoceny jako kaz v dentinu.

**Tab. 1. Hodnocení hodnot dosažených DIAGNOdentem (Lussi A., 2001)**

**Tab. 1. Evaluation of values obtained by DIAGNOdent (Luissi A., 2001)**

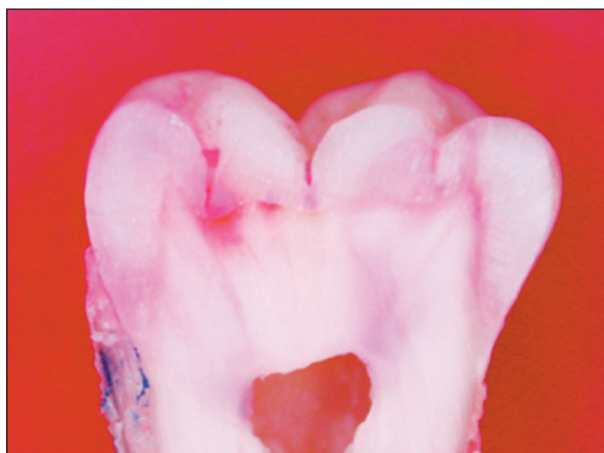	Škála hodnot měření DIAGNOdentem	Interpretace výsledků
D1	0–13	zdravá sklovina nebo kaz ve fisuře
D2	14–20	kaz skloviny
D3	21–99	kaz dentinu

Digitální fotografie řezných ploch zubů jsme vyhodnotili pomocí počítačového programu Adobe Photoshop. Použitím funkce měřítko jsme zjistili největší vzdálenost průniku barevného detektoru dentinem na kolmici od dentinosklovinné hranice (tab. 2). Jako kaz dentinu byl na digitálních fotografiích označen stav, kdy byla rozpoznána detektorem kazu obarvená léze, která byla v kontaktu s dentinosklovinnou hranicí (obr. 3), pokud nebyla taková léze nalezena,

**Tab. 2. Výsledky měření DIAGNOdentem a jejich ověření pomocí caries detektoru**

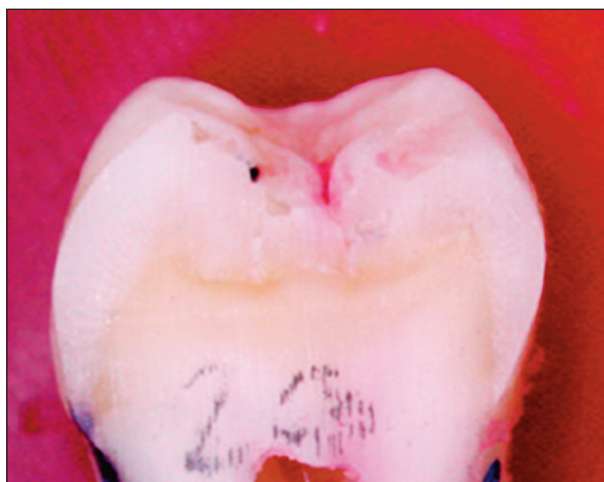**Tab. 2. Results of measurement with DIAGNOdent and their verification by mans of caries detector**

	Počet měření v jednotlivých skup.	Počet měření, kdy byl prokázán kaz v dentinu
D1	19	3
D2	12	3
D3	72	25



**Obr. 3. Výřez z digitální fotografie řezné plochy zubu, kde jsou dvě detektorem obarvené léze nasedající na dentinosklovinnou hranici.**

**Fig. 3. A section of digital photography of the tooth cutting plane, where two lesions stained with the detector are superimposed to dentine-enamel border.**

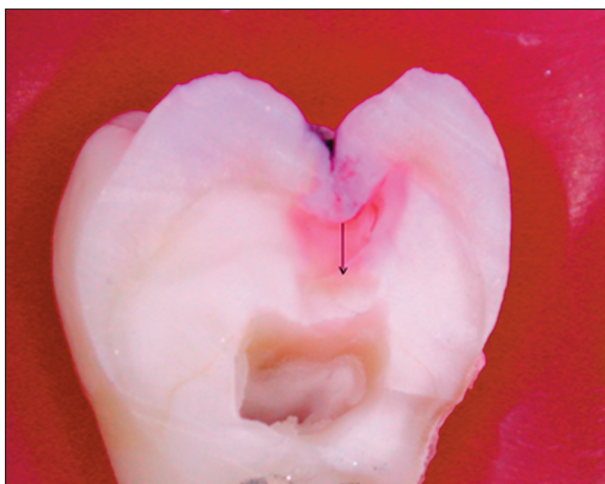


**Obr. 4. Výřez z digitální fotografie řezné plochy zubu bez patrného kariézního postižení dentinu.**

**Fig. 4. A section of digital photography of the tooth cutting plane without apparent caries damage of dentine.**

byla plocha označena jako bez nálezu kazu v dentinu (obr. 4).

Řezné plochy zubů, na kterých byl rozpoznán kaz dentinu, byly dále vyšetřeny v programu Adobe Photoshop, ve funkci měřítko, kde byla změřena vzdálenost nejvzdálenějšího obarveného bodu kariézní léze na kolmici od dentinosklovinné hranice. Toto vyšetření bylo provedeno v rozlišení 300 obr. bodů/palec, velikost obrazu 8533 x 6400 obr. bodů (obr. 5). Všechny výsledky jsme statisticky zpracovali metodou lineární regrese a vypočetli specificitu a senzitivitu diagnostického testu s DIAGNOdentem pro kaz v dentinu.

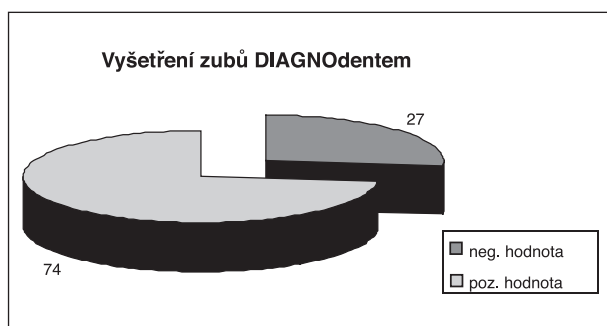


**Obr. 5.** Výřez z digitální fotografie řezné plochy zubu, kde byl diagnostikován kaz dentinu. Šipka naznačuje linii měření od dentinosklovinné hranice v kolmici k nejvzdálenějšímu obarvenému bodu kariézní léze.

**Fig. 5.** A section of digital photography of the tooth cutting plane with a dentine caries diagnosed. The arrow indicates the line of measurement from dentine-enamel border perpendicular to the most distant stained point of the caries lesion.

## VÝSLEDKY

Při vyšetření okluzních ploch 101 zubů přístrojem DIAGNOdent jsme zaznamenali ve 27 případech negativní nebo nulovou hodnotu na display přístroje v rozmezí od 0 do -9. Tyto zuby jsme vyřadili z další části experimentu (graf 1). Na zbývajících 74 zubech přístroj označil pozitivní hodnotou celkem ve 104 oddělených fisurách.



**Graf 1.** Výsledek vyšetření okluzních ploch zubů DIAGNOdentem, negativní hodnota -9 až -1, pozitivní 1-99.

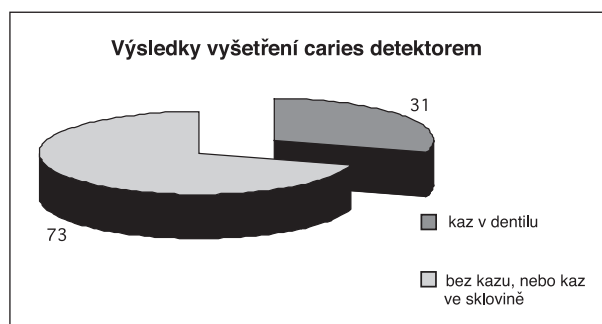
**Graph 1.** Results of examination of the occlusion planes of teeth by DENTINodent, negative value -9 to -1, positive values 1-99.

Po rozříznutí zubů v místě označeném na okluzní ploše a aplikaci caries detektoru jsem zhotovili digitální fotografie. Z celkového počtu 104 řezných ploch jsme na 73 nezjistili kolorova-

ný defekt v dentinu, tyto řezné plochy byly tedy bez kazu v dentinu. Na 31 řezných plochách jsme zaznamenali barevně označený kariézní defekt přiléhající na dentinosklovinnou hranici (graf 2). Digitální fotografie jsme vyhodnotili v programu Adobe Photoshop a získali jsme hodnoty udávající vzdálenost nejvzdálenějšího bodu obarveného dentinu na kolmici od dentinosklovinné hranice. Statistická analýza metodou lineární regrese potvrdila, že neexistuje závislost hodnot naměřených DIAGNOdentem na hodnotách naměřených s pomocí caries detektoru (graf 3).

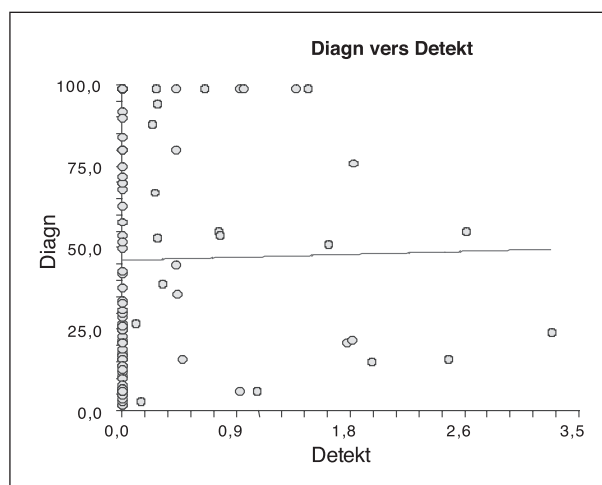
Není tedy možné říci, že čím vyšší hodnotu přístroj DIAGNOdent označí, tím hlubší je kariézní postižení v dentinu.

Hodnoty zjištěné pomocí DIAGNOdentu jsme



**Graf 2.** Výsledek vyšetření caries detektorem podle Fusayamy.

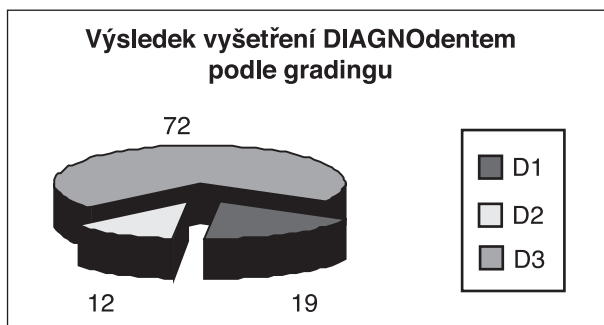
**Graph 2.** Results of caries examination according to Fusayama.



**Graf 3.** Lineární regrese zkoumající závislost hodnot naměřených Diagnodentem (Diagn) na hodnotách zjištěných při měření kariézních lézí obarvených caries detektorem (Detect), hodnoty 0,0 nezasahují do dentinu.

**Graph 3.** Graph of linear regression examining the relation of values obtained by DIAGNOdent (Diagn) to those obtained during measurement of caries lesions stained with the caries detector (Detect); the values of 0.0 do not reach into dentine.

rozdělili do skupin podle tabulky 3. Výsledek jsem porovnali s nálezy na digitálních fotografiích, hodnotili jsme pouze kaz přítomný v dentinu. V kategorii D1 (zdravá sklovina nebo kaz ve fisuře) bylo 19 označených fisur, ve třech případech jsem diagnostikovali kaz dentinu na fotografii. V kategorii D2 (kaz skloviny) bylo 12 fisur, na fotografii zjištěny tři kazy v dentinu. V kategorii D3 (kaz v dentinu) bylo 72 měření, potvrdili jsme na digitální fotografii pouze ve 25 případech (tab. 2 a graf 4).



**Graf 4. Výsledek vyšetření okluzních ploch zubů DIAGNOdentem podle gradingu z tab. 3.**

**Graph 4. Result of examination of occlusion planes of teeth with DIAGNOdent according to grading from Table 3.**

Z těchto výsledků jsme vypočetli počet falešně pozitivních a falešně negativních měření přístroje DIAGNOdent pro diagnostiku kazu v dentinu. Falešně pozitivních výsledků bylo 64,4 %, falešně negativních 19,4 % (tab. 3).

Dále byla vypočtena senzitivita s specificita testu DIAGNOdentem pro kaz v dentinu (D3). Senzitivita 80,7%, specificita 35,6% (tab. 4).

**Tab. 3. Počet falešně pozitivních a negativních výsledků měření DIAGNOdentem pro D3 v procentech**

**Tab. 3. Number of false-positive and -negative results of measurement with DIAGNOdent for D3 in per cent**

Výsledky	%
Falešně pozitivní výsledek měření	64,4
Falešně negativní výsledek měření	19,4

**Tab. 4. Specificita a senzitivita měření DIAGNOdentem pro D3**

**Tab. 4. Specificity and sensitivity of DIAGNOdent for D3**

Výsledky	%
Specificita D3	35,6
Senzitivita D3	80,7

## DISKUSE

Laserový fluorescenční přístroj KaVo DIAGNOdent vykazuje velmi dobré výsledky v publikovaných studiích jak při diagnostice kazu ve sklovině, tak při vyšetření kariézního dentinu [2, 5, 6, 7, 12, 13]. Rozdělení hodnot do třech skupin podle Lussiho (tab. 1) by mělo být návodem pro případnou terapii. Rozmezí, které odpovídá kazu dentinu, je velmi široké, od 21 do 99. Výsledky této studie neprokázaly korelaci mezi hloubkou kazu měřenou od dentinosklovinné hranice a hodnotou naměřenou pomocí DIAGNOdentu pro D3. Jinak řečeno, kaz zasahující hluboko do dentinu označil přístroj v některých případech hodnotou např. 29, v jiném měření kazu dentinu těsně pod dentinosklovinnou hranicí přiřadil přístroj hodnotu 99. V literatuře jsme našli výsledky měření závislosti histologické hloubky kazu na měření přístrojem DIAGNOdent, dosažené výsledky svědčily pro střední korelaci (0,45). Ani zde tedy nebyla potvrzena silná závislost mezi měřenými veličinami (14). Senzitivita měření DIAGNOdentem je ve všech sledovaných publikacích velmi vysoká, liší se pro kaz ve sklovině a pro kaz v dentinu. Pro kaz v dentinu jsou výsledky dle literatury nejlepší, dosahují senzitivity od 0,9 do 1,00 [3]. Jiní autoři ale považují senzitivitu pro kaz ve sklovině za lepší než kaz v dentinu [1]. Takového výsledku jsme nedosáhli, ale senzitivita téměř 81% je velmi vysoká hodnota pro jakýkoliv medicínský test. Specificita 36% svědčí o vysokém procentu falešně pozitivních měření, které jsme zaznamenali pro D3 při měření DIAGNOdentem (64%).

Výsledky, které se mírně odlišují od publikovaných hodnot, je možné interpretovat následovně. Laserový paprsek nemůže proniknout do hlubších vrstev dentinu, proto špatně rozlišuje mezi povrchovým a hlubokým kazem [14], nebo došlo k chybám při měření přístrojem DIAGNOdent, a to k chybě přístroje (A) nebo chybě vyšetřujícího (B). Další možností odlišných výsledků je chyba měření kariézního procesu v dentinu pomocí caries detektoru, a to chyba při barvení řezné plochy (C) nebo chyba při měření vzdálenosti kazu od dentinosklovinné hranice (D).

**A)** Přístroj podle návodu výrobce vyžaduje častou kalibraci před i během vyšetřování zubu. Tento postup byl dodržen.

Další možností je ovlivnění TZT dlouhodobým skladováním zubů v roztoku 10% formalínu. Tento roztok je ideální pro konzervaci tkání bez změny v charakteru TZT, a předpokládáme tedy, že nedošlo k jejich ovlivnění.

V literatuře se objevují informace, že povlak na zubech či přílišné vysušení může ovlivnit měření

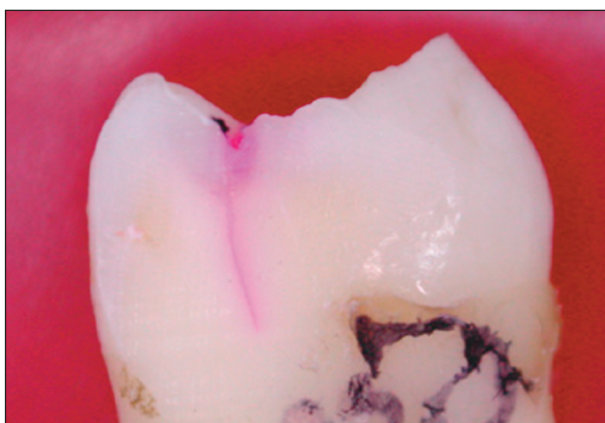
přístrojem DIAGNOdent. V případě přesušení zubu udávají autoři vyšší hodnoty naměřené přístrojem, než by tomu bylo při normální vlhkosti [7].

**B)** Při měření jsme zachovávali všechna doporučení výrobce, použili jsme adekvátní koncovku, opakovaně jsme kalibrovali a hodnoty jsme ověřovali opakovaným měřením.

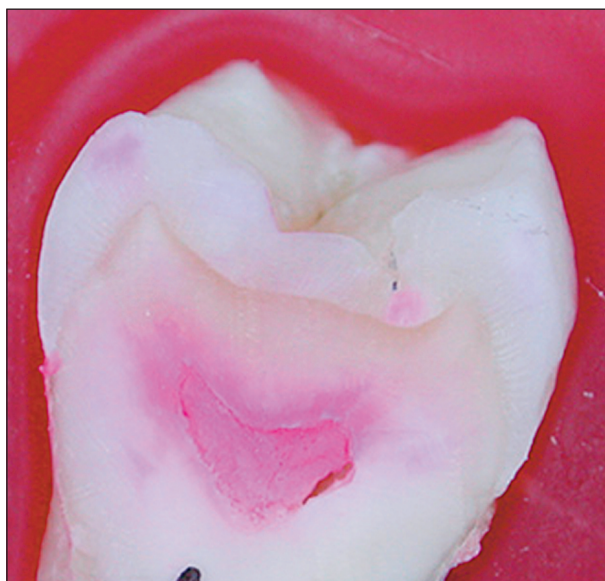**C)** Caries detektor podle Fusayamy by měl obarvit kolagenní vlákna dentinu neschopného remineralizace. Vizually pracoval detektor velmi dobře, všechny kariézní léze v dentinu obarvil podle našeho mínění spolehlivě. V případech, kdy přístroj označil okluzní plochu hodnotou patřící do kategorie D3, provedli jsme ještě postexperimentální kontrolu. V těchto případech jsme vyšetřili řeznou plochu v oblasti dentinosklovinné hranice sondou, zda není přítomen změklý dentin. Výsledek této ověřovací zkoušky nám potvrdil, že neobarvený dentin byl skutečně klinicky bez známek kariézního postižení.

**D)** Adobe Photoshop umožňuje velmi kvalitní reprodukci získaných digitálních fotografií. S velkým rozlišením umožní zvětšit obraz a kvalitně barevně reprodukuje zaznamenané údaje. Identifikace barevně změněného kariézního dentinu na digitální fotografii nám nečinila téměř žádné obtíže. Pouze v některých případech atypického zbarvení TZT karies detektorem se vyskytly malé obtíže při určení, zda jde o kariézní proces či artefakt. Jako kaz jsem označili kolorovanou TZT v kontaktu s dentinosklovinnou hranicí. Pokud byl barevně změněný dentin lokalizován na jiném místě, snažili jsme se zařadit tyto artefakty do následujících tří skupin.

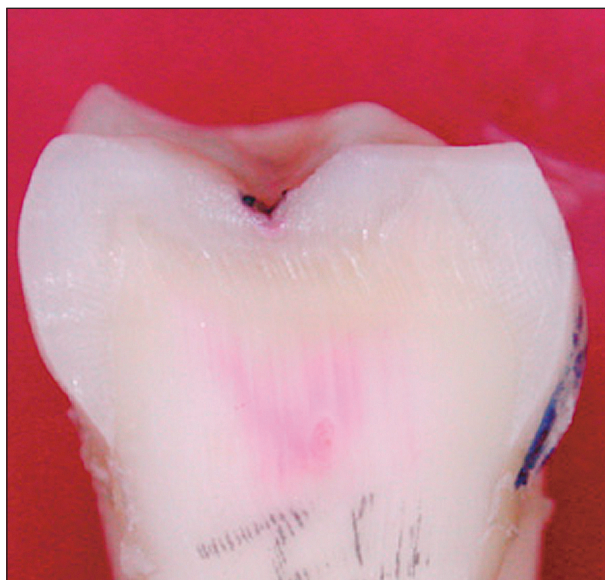1. Praskliny v tvrdých zubních tkáních, kde ulpívá barvivo mechanicky (obr. 6).



**Obr. 6. Prasklina procházející dentinem, kde ulpívá caries detektor mechanicky.**  
**Fig. 6. A fissure passing through dentine, where the caries detector is mechanically stuck.**



**Obr. 7. Obarvení obsahu dřeňové dutiny.**  
**Fig. 7. Staining of the content of pulp cavity.**



**Obr. 8. Zbarvení dentinu nejasné etiologie, které není v kontaktu s dentinosklovinnou hranicí.**  
**Fig. 8. Staining of dentine of uncertain etiology, which is not in contact with dentine-enamel border.**

2. Obarvení obsahu kořenového systému (obr. 7).
3. Nejasná zbarvení dentinu, která nejsou v kontaktu s dentinosklovinnou hranicí (obr. 8).

## ZÁVĚR

Na základě námi provedených šetření, výsledků experimentu, můžeme stanovit následující závěry, které jsou platné pouze pro tuto studii:

Nebyla nalezena závislost hodnot naměřených

přístrojem DIAGNodent na hodnotách zjištěných měření kariézní léze obarvené karies detektorem.

Senzitivita diagnostického testu přístrojem DIAGNodent pro kaz dentinu (D3) byla zjištěna 80,7%.

Specifická téhož testu byla 35,6%.


Zjistili jsme, že přístroj označil pro kaz v dentinu 64,4 % výsledků falešně pozitivně, 19,4 % falešně negativně.

## LITERATURA

1. **Alwas-Danowska, H. M., Plasschaert, A. J., Suliborski, S., Verdonshot, E. H.:** Reliability and validity issues of laser fluorescence measurements in occlusal caries diagnosis. *J. Dent.*, roč. 30, 2002, č. 4, s. 129–134.
2. **Baseren, N. M., Gokalp, S.:** Validity of a laser fluorescence system (DIAGNodent) for detection of occlusal caries in third molars: an in vitro study. *J. Oral Rehab.*, roč. 30, 2003, s. 1190–1194.
3. **Heinrich-Weltzien, R., Weerheijm, K. L., Kuhnisch, J., Oehme, T., Stosser, L.:** Clinical evaluation of visual, radiographic, and laser fluorescence methods for detection of occlusal caries. *ASDC J. Dent. Child.*, roč. 69, 2002, č. 2, s. 127–132.
4. **Kordic, A. Lussi, A., Luder, H. U.:** Performance of visual inspection, electrical conductance and laser fluorescence detection occlusal caries in vitro. *Schweiz-Monatsschr-Zahnmed.*, roč. 113, 2003, č. 8, s. 852–859.
5. **Lussi, A., et al.:** Performance and reproducibility of laser fluorescence system for detection of occlusal caries in vitro. *Caries Res.*, roč. 33, 1999, č. 4, s. 261–266.
6. **Lussi, A., et al.:** Clinical performance of a laser fluorescence device for detection of occlusal caries lesions. *Eur. J. Oral Sci.*, roč. 109, 2001, s. 14–19.
7. **Mendes, F. M., Hissadomi, M., Imparato J. C.:** Effects of drying time and the presence of plaque on the in vitro performance of laser fluorescence in occlusal caries of primary teeth. *Caries. Res.*, roč. 38, 2004, s. 104–108.
8. **Pinelli, C., Campos-Serra, M., deCastro-Monteiro-Loffredo, L.:** Validity and reproducibility of laser fluorescence system for detectin the activity of white-spot lesions on free smooth surfaces in vivo. *Caries Res.*, roč. 36, 2002, č. 1, s. 19–24.
9. **Poskerová, H.:** Časná diagnostika zubního kazu. *Prakt. zub. Lék.*, roč. 49, 2001, č. 2, s. 61–72.
10. **Rocha, R. O., Ardenghi, T. M., Oliveira, L. B., Rodrigues, C. R., Ciamponi, A. L.:** In vivo effectiveness of laser fluorescence compared to visual inspection and radiography for the detection of occlusal caries in primary teeth. *Caries Res.*, roč. 37, 2003, č. 6, s. 437–441.
11. **Ságllová, S.:** Včasná diagnostika zubního kazu – souborný referát. *LKS*, roč. 14, 2004, č. 6, s. 10–13.
12. **Shi, XQ, Tranaeus, S, Angmar-Mansson, B.:** Comparison of QLF and DIAGNodent for quantification of smooth surface caries. *Caries Res.*, roč. 35, 2001, s. 21–26.
13. **Shi, XQ, Welander, U, Angmar-Mansson, B.:** Occlusal caries detection with KaVo DIAGNodent and radiography: an in vitro comparison. *Caries Res.*, roč. 34, 2000, č. 2, s. 151–158.
14. **Tam, L. E., Mc Comb, D.:** Diagnosis of occlusal caries: Part II. Recent diagnostic technologies. *J. Can. Dent. Assoc.*, roč. 67, 2001, č. 8, s. 459–463.
15. **Wicht, M. J., Haak, R., Stutzer, H., Strohe, D., Noack, M. J.:** Intra- and interexaminer variability and validity of laser fluorescence and electrical resistance readings on root surface lesions. *Caries Res.*, roč. 36, 2002, č. 4, s. 241–248.

MUDr. Simona Ságllová

*Stomatologická klinika LF UK a FN  
500 05 Hradec Králové*



## TOXIKOLOGIE PRO SESTRY

*Kamil Ševela, Miroslava Wimětalová a kol.*

Prakticky se jedná o formu „minimum do kapsy z toxikologie“. Příručka obsahuje definici otrav, příčiny a rozdělení otrav, krevní jedy, lokální a celkový účinek jedů atd. V další části jsou popsány klinické příznaky otrav, předlékařské ošetření otrav, postup při péči o pacienta, popis otrav jednotlivými látkami (např. benzínem, benzenem, toulenem apod.). V poslední kapitole jsou uvedeny obecně platné zásady léčení otrav.

*Vydalo Nakladatelství Neptun v roce 2002, ISBN 80-902896-3-0, 99 str., cena 150,- Kč.*

**Publikaci můžete objednat na adrese:  
Nakladatelské a tiskové středisko ČLS JEP, Sokolská 31,  
120 26 Praha 2, fax: 224 266 226, e-mail: nts@cls.cz**