

LCH – histiocytóza z Langerhansových buněk v kraniofaciální oblasti

Hubáček M., Kozák J.

Dětská stomatologická klinika 2. LF UK a FN Motol, Praha,
přednosta doc. MUDr. J. Kozák, CSc.

Souhrn

Autoři retrospektivně analyzovali výskyt histiocytózy z Langerhansových buněk (LCH) v souboru pacientů Dětské stomatologické kliniky v Praze – Motole z let 1988–2003. Zjistili celkem 11 případů LCH (6 chlapců a 5 dívek) s průměrným věkem 5,4 roku. V šesti případech se jednalo o monoostitickou formu, v pěti případech o polyostitickou formu. Kladou důraz na komplexnost vyšetřovaného screeningu, nepopíratelnou důležitost histologického vyšetření, a uvádějí možnosti léčby LCH. Při diagnóze, léčbě i dispenzární péči preferují autoři potřebu mezioborové spolupráce.

Klíčová slova: LCH-histiocytóza z Langerhansových buněk – histiocytóza X – eozinofilní granulom

Hubáček M., Kozák J.: LCH-Histiocytosis from Langerhans Cells in Craniofacial Region

Summary: The authors retrospectively analyze the occurrence of histiocytosis from Langerhans cells (LCH) in a group of patients from the Children Stomatological Clinic in Prague – Motol from the years 1998–2003. There were 11 cases of LCH (6 boys and 5 girls) of the average age 5.4 years on the whole. In six cases the children suffered from monostotic form and in five cases there was the polyostitic form was determined. Attention was paid to the complexity of examined screening, unquestionable importance of histological examination. The possibility of LCH therapy is described. The authors prefer interdisciplinary collaboration in the diagnosis, therapy and dispensary care.

Key words: LCH-histiocytosis of Langerhans cells – histiocytosis X – eosinophilic granuloma

Čes. Stomat., roč. 105, 2005, č. 3, s. 78–81.

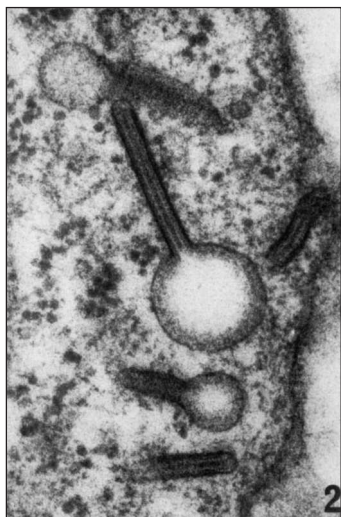
ÚVOD

„Histiocytóza z Langerhansových buněk“ (LCH, Langerhans Cell Histiocytosis), dříve označována jako „histiocytosis X“, je nádorové onemocnění se značně variabilním klinickým obrazem daným postižením různých orgánů a s tím souvisejícím průběhem a prognózou. Jedná se o infiltraci a akumulaci buněk monocyto-makrofágového systému v postižených tkáních. Onemocnět mohou jak děti tak dospělí, rozdílná bývá lokalizace a rozsah onemocnění.

Nejčastějším obrazem LCH je monosystémové postižení skeletu, které může být jedno nebo více ložiskové – tzv. eozinofilní granulom. Lokalizován je především na kalvě, čelistech a v dlouhých kostech končetin. Rozsáhlejší postižení skeletu s diabetem insipidus (při postižení hypofýzy) a exoftalmem na podkladě retroorbitálních granulomů (tzv. chronická histiocytóza) se dříve označovalo jako Handova-Schüllerova-Christiana choroba. S akutní nebo subakutní diseminovanou formou (dříve nazývanou Lettererovo-

Siweho onemocnění) se pak setkáváme především u dětí mladších dvou let, u kterých dominují projevy úbytku na váze, neprospívání a řada nejrůznějších symptomů jako horečky, bolesti, anémie, hepatosplenomegalie, někdy pancytopenie, generalizovaná lymfadenopatie, chronická otitida. Kožní manifestaci LCH, často lokalizovanou ve kštici, lze zaměnit za seboroickou dermatitidu. LCH však může postihovat jakýkoli orgán (plíce, játra, slezina).

Všechny formy onemocnění mají společný histologický obraz s přítomností buněk s Birbeckovými granulemi tvaru tyčinek, polní láhve nebo tenisové rakety v elektronickém mikroskopu a imunohistochemickým vyšetřením potvrzenou pozitivitu S100 proteinu a CD1a antigenu, které v normálních histiocytech nejsou zachytitelné (obr. 1). A právě identifikace těchto buněk s Birbeckovými granuly způsobila změnu názvu z Histiocytózy X na LCH. K jednoznačnému určení diagnózy je proto nutná histologická verifikace z ložiska klinicky nebo zobrazovacími metodami vysoce suspektního onemocnění.



Obr. 1. Birbeckovy granule v elektronovém mikroskopu.

Fig. 1. Birbeck granules in the electron microscope.

Léčba LCH je závislá na formě onemocnění, četnosti, velikosti a lokalizaci ložisek. U solitárních ložisek se doporučuje chirurgický výkon – exkochleace, popřípadě se výkon doplňuje místní aplikací kortikoidu /Solu-Medrol/. V případě, že nelze chirurgicky odstranit patologický proces celý, je nutné chirurgický výkon doplnit následně onkologickým přelčením. Ponechat solitární ložisko spontánní regresi se doporučuje pouze v případě chirurgicky velmi obtížně přístupných lokalizací /např. na bazi lební, kde neurochirurgové doporučují stanovisko „wait and wacht“ [1,2,3,6].

U víceložiskového postižení LCH nebo systémového postižení více orgánů je vždy indikována chemoterapie: podle protokolu dle formy LCH. V onkologické terapii se rozlišují pacienti na dvě skupiny: „Low risk“ /pacienti starší 2 let a bez postižení jater, plic a sleziny/ a „High risk“ /pacienti mladší 2 let nebo pacienti starší 2 let s postižením hematopoetického systému jater, plic, sleziny/. Na využití radioterapie v léčbě LCH jsou nejednotné názory, ale všichni se shodují v tom, že v dětském věku není rozhodně indikována vzhledem k nežádoucím následkům /porucha růstu a vývoje tkání/ [1,8].

MATERIÁL A METODIKA

Retrospektivně jsme sledovali výskyt histiocytózy z Langerhansových buněk v materiálech Dětské stomatologické kliniky 2. lékařské fakulty Univerzity Karlovy a Fakultní nemocnice Motol v Praze za roky 1988 - 2003.

V diagnostickém algoritmu jsme po klinickém vyšetření indikovali nativní RTG /OP, AP+boční lbi/, sonografii, CT, event. MRI a biopsii. Od scin-

tigrafie se vzhledem k technickému rozvoji ostatních zobrazovacích metod již upouští.

VÝSLEDKY

Za sledované 16leté období jsme zachytili 11 případů LCH (6 chlapců a 5 dívek) s průměrným věkem 5,4 roku, z toho s monoostitickou formou 6 případů a s polyostitickou formou 5 případů. Ve 4 případech začaly první příznaky zjištění diabetes insipidus. Ve všech případech byla diagnóza potvrzena histologickým vyšetřením.

Tab. 1. Lokalizace a počet ložisek LCH

Tab. 1. Localization and number of LCH foci

Lokalizace	Počet celkem	Monoostitická	Polyostitická
Kalva	4		4
Baze lební	6	2	4
Maxilla	6	2	4
Mandibula	6	2	4
Femur	1		1
Pánev	1		1
Kůže	1		1

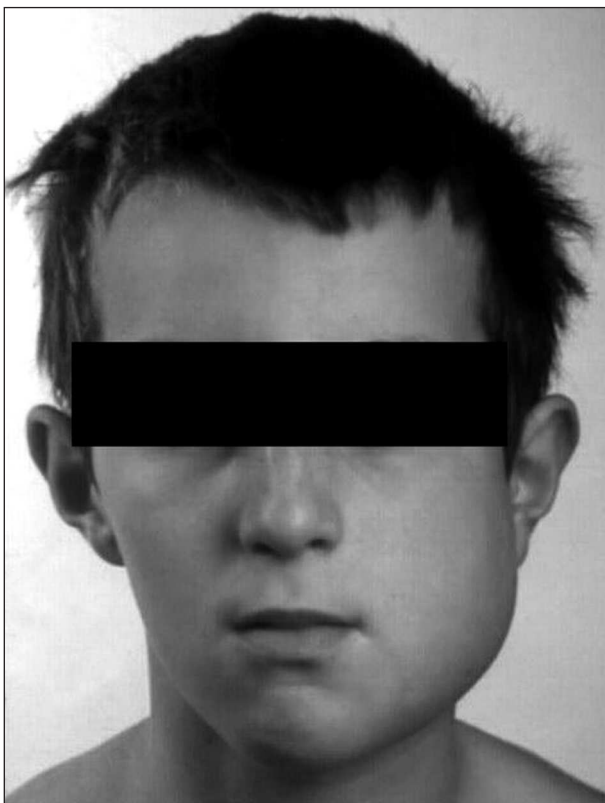Chirurgická léčba spočívala v exkochleaci ložiska LCH, v jednom případě jsme následně aplikovali 40 mg Solu-Medrolu lokálně. Další léčbě na onkologické klinice se podrobilo celkem 6 pacientů, z toho 5krát chemoterapii a 1krát chemoterapii s radioterapií. Recidivu jsme v našem souboru pozorovali ve 4 případech, z toho 3krát u polyostitické formy. Úmrtí na LCH jsme neměli žádné.

KAZUISTIKA

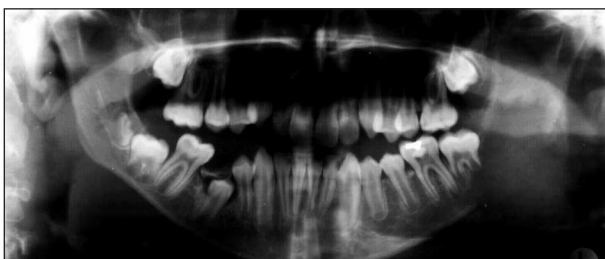U 10letého pacienta s náhle vzniklým zduřením vlevo byla v místě bydliště opakovaně provedena itraorální incize s negativním výsledkem. Pro zhoršující se stav byl pacient odeslán na naše pracoviště.

Klinickým vyšetřením zjišťujeme výrazné zduření v oblasti těla a úhlu mandibuly vlevo, tuhé konzistence, bez známek fluktuace, palpačně bolestivé. Kůže byla zarudlá a na pohmat teplá (obr. 2). Submandibulární a krční uzliny zvětšené, nebolestivé. Ztížené otvírání úst na 2 cm. Intraorálně nacházíme viklavost zubů 36,37 I. až II. stupně, zub 37 byl předčasně „prořezán“ do ústní dutiny. Vestibulárně v místě 36 zjišťujeme nehojící se ránu po intraorální incizi, sliznice i gingiva výrazně prosáklá, zarudlá až lividní.

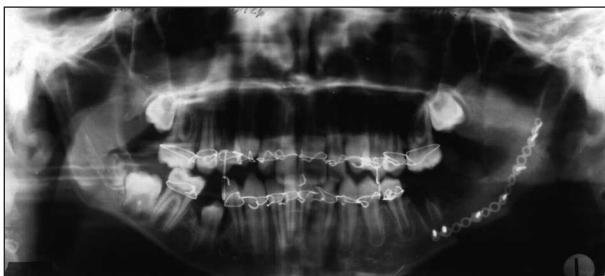Rentgenologické vyšetření ukázalo na ortopantomogramu osteolytické projasnění těla mandibuly od zubu 36 zasahující distálně až do výšky poloviny větve mandibuly (obr. 3).



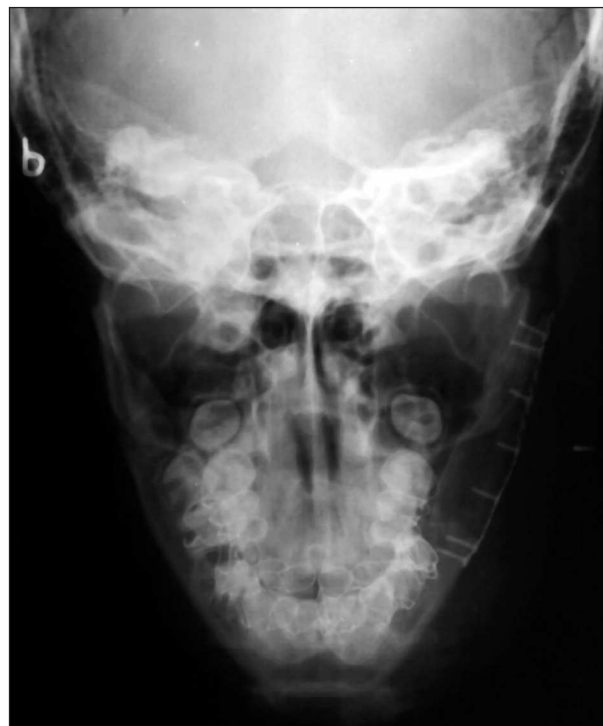Obr. 2. 10letý pacient s náhle vzniklým zduřením v oblasti těla a úhlu mandibuly vlevo.
Fig. 2. Ten years old patient with an immediately developed swelling in the area of mandible body and angle on the left.



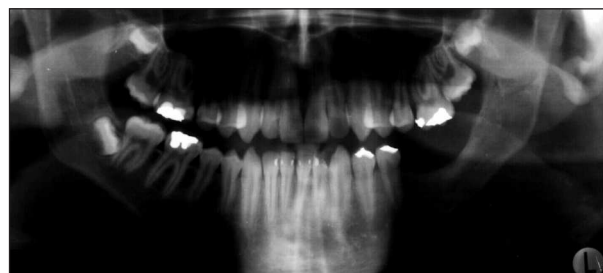Obr. 3. RTG-OP osteolytické projasnění mandibuly vlevo.
Fig. 3. X-ray - OP: osteolytic clearing of mandible on the left.



Obr. 4. RTG-OP - stav po resekci mandibuly vlevo a její rekonstrukci kostním štěpem z lopaty kyčelní kosti.
Fig. 4. X-ray - OP: condition after the resection of mandible on the left and its reconstruction by bone graft from the ala of iliac bone.



Obr. 5. RTG-AP lbi podle Clementsch - stav po resekci mandibuly vlevo a její rekonstrukci kostním štěpem z lopaty kyčelní kosti.
Fig. 5. X-ray - AP: of cranium - condition after the resection of mandible on the left and its reconstruction by bone graft from the ala of iliac bone.



Obr. 6. RTG-OP - 3 roky po operaci, kostní štěp vhojen.
Fig. 6. X-ray - OP: three years after the surgery, the bone implant healed up.

V celkové anestezii jsme provedli probaturní excizi a histologicky byla potvrzena diagnóza eozinofilního granulomu. Během kompletního přešetření (rtg, scintigrafie, sonografie), kdy nebyla zjištěna žádná další ložiska LCH, došlo u pacienta k závažné komplikaci - patologické zlomenině dolní čelisti. Proto jsme provedli resekci mandibuly a její rekonstrukci kostním štěpem z hřebene lopaty kosti kyčelní (obr. 4, obr. 5). Mezičelistní fixaci rozvolňujeme 34. den, osteosyntézu odstraňujeme po 10 měsících.

Pacient byl nadále dispenzarizován, kostní štěp se vhojil bez recidivy (obr. 6).

DISKUSE

LCH není časté onemocnění, v literatuře se udává jeho výskyt v období dětského věku pěti případů na 100 000 dětí [1]. V našem klinickém souboru z let 1988–2003 jsme z celkového počtu hospitalizovaných 9862 pacientů zachytili 11 případů LCH.

Klinický obraz může být velmi různorodý: od náhodných nálezů (rtg), přes plošná, palpačně mírně citlivá zduření a občasné bolesti hlavy, až po výrazné projevy: bolesti zubů, jejich viklavost a následné předčasné ztráty (často mylně považované za periodontitidu a kolemčelistní zánět), krvácení, kožní příznaky (tzv. seborhoická dermatitida), hepatosplenomegalie apod. Neurologické příznaky, diabetes insipidus či výtok z ucha svědčí pro postižení baze lební. V literatuře se uvádí 5 % případů s diabetem insipidus [2, 3, 4, 5, 7]. V našem souboru jsme zachytili čtyři pacienty tj. 36,4 %. Toto vysoké číslo si vysvětlujeme tím, že jsme oborem zabývající se právě chorobami hlavy. Pokud bychom vzali v úvahu všechny pacienty s LCH sledované na onkologické klinice FNM, tak se počet pacientů s LCH s DI výrazně sníží na 10 %.

Každý pacient s LCH by měl projít kompletním vyšetřením (sonografie, RTG, CT, MRI, biopsie). Dřívější přínos scintigrafie byl s technickým rozvojem ostatních zobrazovacích metod zatlačen do pozadí a scintigrafie již není považována za standardní metodu screeningu. Definitivní diagnózu určí až teprve histologické vyšetření, neboť všechny formy onemocnění LCH mají společný histologický obraz s přítomností buněk s Birbeckovými granulemi v elektronovém mikroskopu a imunohistochemickým vyšetřením potvrzenou pozitivitu S100 proteinu a CD1a antigenu, které v normálních histiocytech zachytitelné nejsou.

Léčba je dána rozsahem postižení a klinickými projevy; nám se osvědčil systém multidisciplinární spolupráce, kdy hlavním koordinátorem vyšetřovacího, terapeutického i dispenzárního procesu je dětský onkolog. U monoostitických forem preferujeme chirurgický přístup – exkochleaci.

Recidiva se v literatuře udává 1,6–25 % a je závislá na rozsahu, počtu a lokalizaci lézí [1, 5, 7, 8]. V našem souboru jsme zachytili čtyři případy recidivy, tj. 36,4 %. Toto číslo je vysoké proto, že se 3krát jednalo o pacienty s polyostitickou formou.

ZÁVĚR

LCH je relativně vzácné onemocnění s celkově dobrou prognózou.

Vzhledem k tomu, že postihuje i kosti čelistí, stomatolog musí na LCH myslet při nálezech osteolytických ložisek na mandibule, maxille a dalších částech skeletu obličeje a lbi. Na nádorový proces je nutno myslet i v případě viklavosti či předčasné ztráty zubů, které nelze vysvětlit úrazem či zánětlivou etiologií. Přístup je dnes obvykle multidisciplinární a vyžaduje komplexnost vyšetření, léčbu podle rozsahu postižení a klinických projevů a neposledně dlouhodobou dispenzární péči.

Studie vznikla za podpory výzkumného záměru č. 111300005 „Optimalizace komplexní péče o děti s nádorovým onemocněním“.

LITERATURA

1. **Lallemant, B., Fayoux, P., Nelken, B., Leroy, X., Vaneecloo, F. M.:** Management of head and neck Langerhans cell histiocytosis in children. *Ann. Otolaryngol. Chir. Cervicofac.*, 130, 2003, s. 30–39.
2. **Garcia-Ortega, F. P., Carcases Ortiz, M. J., Martines Reig, S.:** Langerhans cell histiocytosis in otorhinolaryngology. *Acta Otorhinolaryngol. Esp.*, 52, 2001, s. 351–354.
3. **Lai, Y. W., Cen, S. K., Tsai, K. B., Lin, H. J., Chien, S. H., Lin, G. T.:** Langerhans cell histiocytosis of bone – a case report. *Kachsiung J. Med. Sci.*, 18, 2002, s. 533–537.
4. **Shetty, S. B., Mehta, S.:** Langerhans cell histiocytosis of the orbit. *Indian. J. Ophtalmol.*, 49, 2001, s. 267–268.
5. **Bienvenido, V. Castillo, Kaufman, L.:** Pediatric tumors of the eye and orbit. *Pediatr. Clin. M. Am.*, 50, 2003, s. 149–172.
6. **Watzke, I. M., Millesi, W., Kerner, C., Gisslinger, H.:** Multifacial eosinophilic granuloma of the jaw: Long term follow-up of a novel intraosseous corticoid treatment for recalcitrant lesions. *Oral. Surgery Oral. Medicine Oral. Pathology*, 90, 2000, s. 317–322.
7. **Cochrane, L. A., Prince, M., Clarke, K.:** Langerhans' cell histiocytosis in the paediatric population: Presentation and treatment of head and neck manifestations. *J. of Otolaryngology*, 32, 2003, 1.
8. **Eckardt, A., Schulze, A.:** Maxillofacial manifestations of Langerhans cell histiocytosis: a clinical and therapeutic analysis of 10 patients. *Oral. Oncology*, 39, 2003, s. 687–694.

MUDr. Milan Hubáček

*Dětská stomatologická klinika 2. LF UK
a FNM,
odd. maxillo-faciální chirurgie
V Úvalu 84
150 18 Praha 5 – Motol*