

Ošetření mentálně postiženého pacienta za podpory implantátů

Holakovský J., Dostálová T.

Stomatologická klinika 1. LF UK a VFN, Praha,
přednosta prof. MUDr. J. Mazánek, DrSc.

Souhrn

Autoři se v článku zabývají programem komplexního ošetřování mentálně retardovaných či jinak hendikepovaných pacientů. Protože je mnohdy u takových pacientů obtížné provést klinické vyšetření chrupu či zhotovit kvalitní rtg. snímky, je nutné přistupovat k radikálnějším způsobům ošetřování. Vzhledem ke zhoršené spolupráci těchto pacientů se stomatologem, je často žádoucí přizvat ke spolupráci i anesteziologa.

Klíčová slova: mentálně postižený pacient – anestezie – analgesedace – dentální nitrokostní implantáty

Holakovský J., Dostálová T.: Treatment of a Mentally Ill Patient under the Support of Implants

Summary: The authors deal with the program of a complex treatment of mentally retarded or other handicapped patients. In view of the fact that clinical examination of the teeth in these individuals is often difficult to perform as well as to make quality X-ray pictures, a more radical way of examination is to be accepted. Since the collaboration of such patients with the dentist is often deteriorated, it is often useful to invite an anesthesiologist for participation.

Key words: mentally retarded patient – anesthesia – analgesic sedation – dental intra-osseous implants

Prakt. zub. Léč., roč. 53, 2005, č. 2, s. 23–25.

ÚVOD

Lidé s mentální retardací trpí často zvýšenou kazivostí zubů, onemocněním parodontu a ostatních orálních struktur jako důsledku nedostatečné nebo nekvalitní orální péče [1, 3, 4].

Ošetřování takových pacientů je obtížné jak pro ošetřující personál, tak pro postiženého.

Z důvodů zhoršené až špatné spolupráce je velmi často nutné provést ošetření ve spolupráci s anesteziologem v celkové anestezii či analgosedaci [2].

Velmi často se nepodaří provést kromě klinického vyšetření ani pomocná vyšetření, zvláště zhotovení kvalitních rtg. snímků. Rozsah ošetření tedy většinou nelze předem naplánovat [2]. Při ošetřování takových pacientů volíme radikálnější způsob ošetření. Zuby s rozsáhlými destrujícími kazy, kazy zasahujícími do blízkosti či již pronikajícími do dřevnaté dutiny, extrahujeme [2].

Po takto radikálně provedených sanacích chrupu, po zhojení extrakčních ran, vyvstává problém následného protetického ošetření – protetické rehabilitace. Velmi často nám tak vznikají rozsáhlé defekty chrupu, zbytky chrupu s mezerami, zkrácené zubní oblouky, které by byly indikací k zhotovení snímatelných protetických náhrad.

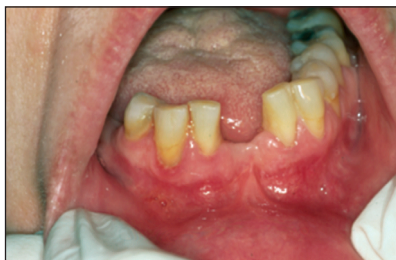Tento typ náhrad však bývá mentálně retardovanými pacienty velmi špatně tolerován [1]. Častěji než nepostiženými pacienty je jimi tento typ náhrad vnímán jako „cizí“ těleso, které u nich často vyvolává hypersalivaci, pocity nauzey či dokonce zvracení. Dále si při nesprávném používání těchto náhrad mohou působit opakovaná poranění měkkých a tvrdých tkání ústní dutiny.

Při vhodných anatomických poměrech, při uspokojivých hygienických návycích a při celkovém dobrém zdravotním stavu lze takového pacienta rehabilitovat chirurgicko-proteticky, pomocí dentálních nitrokostních implantátů.

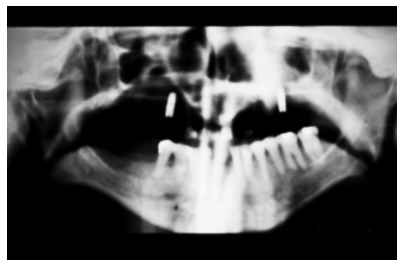KAZUISTICKÉ SDĚLENÍ

Pacientka M. V., rok narození 1956, je v péči našeho pracoviště od roku 1997. Vzhledem k perinatální hypoxii došlo k vývinu psychomotorické retardace v pásmu imbecility, kvadruparézy a kvadruspasticity. Vhodnou a intenzivní rehabilitací se upravily příznaky kvadruspasticity. Z interního hlediska je pacientka celkově zdravá, trvale užívá neuroleptikum Risperdal 1 mg 1/2 tbl denně na noc, alergiemi netrpí, laboratorní vyšetření v normě.

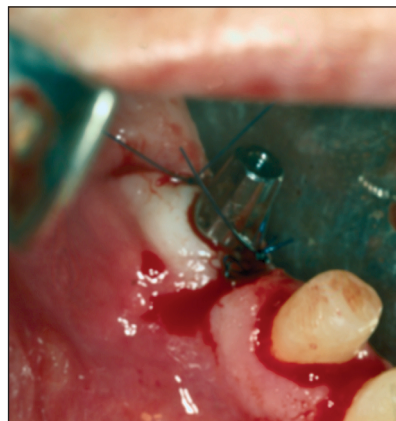V časovém rozmezí let 1997 až 1999 z důvodů



Obr. 1. Hygiena ústní dutiny před zahájením ošetření.
Fig. 1. Oral cavity hygiene before starting the treatment.



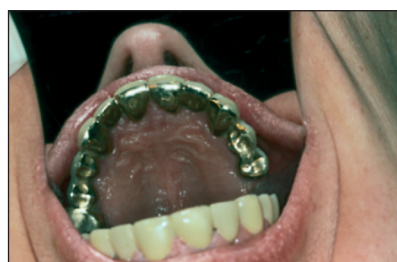Obr. 5. RTG panoramatický snímek po vhojení implantátů.
Fig. 5. Panoramic X-ray picture after the implant healed up.



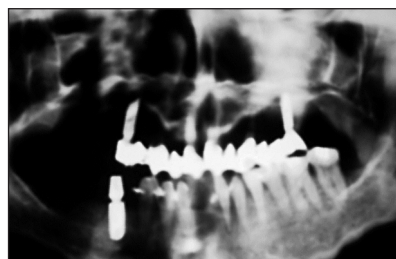Obr. 9. Preparace pilířových zubů a zavedení implantátu, zatížení ihned.
Fig. 9. Preparation of pillar teeth and introduction of implant - loaded immediately.



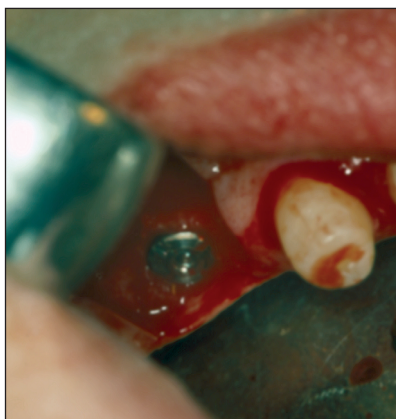Obr. 2. RTG panoramatický snímek před zahájením ošetření.
Fig. 2. Panoramic X-ray picture before starting the treatment.



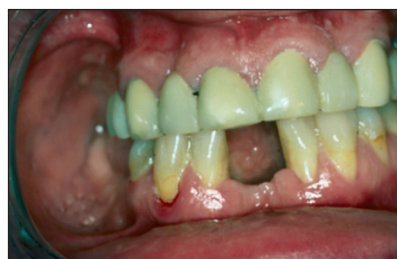Obr. 6. Stav po odevzdání definitivní protetické práce - pohled v zrcadle.
Fig. 6. The condition after the definitive prosthetic work was made - looking in the mirror.



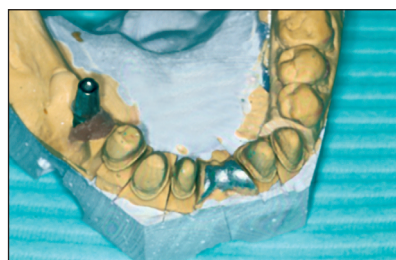Obr. 10. RTG panoramatický snímek po vhojení implantátů.
Fig. 10. Panoramic X-ray picture after the implant healed up.



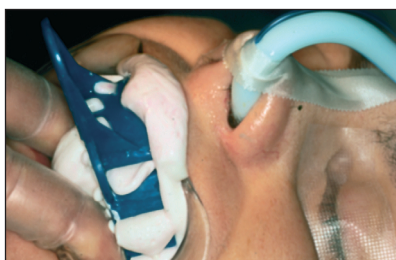Obr. 3. Preparace pilířových zubů a zavedení implantátu v horní čelisti.
Fig. 3. Preparation of pillar teeth and introduction of implant in upper jaw.



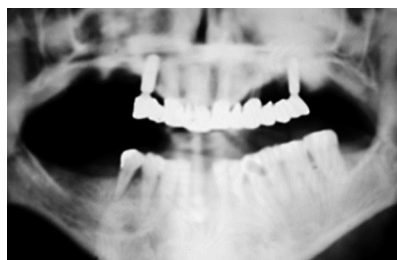
Obr. 7. Stav po odevzdání definitivní práce - pohled přímý.
Fig. 7. The condition after the definitive prosthetic work was made - a direct view.



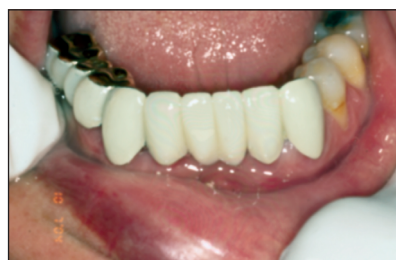Obr. 11. Laboratorní model s laboratorním analogem.
Fig. 11. Laboratory model with a laboratory analog.



Obr. 4. Otisk horní čelisti na provizorní můstek, provedeno v celkové anestezii.
Fig. 4. The impression of upper jaw on a temporary bridge, performed in general anesthesia.



Obr. 8. RTG panoramatický snímek před ošetřením v dolní čelisti.
Fig. 8. Panoramic X-ray picture before starting the treatment of the lower jaw.



Obr. 12. Stav po odevzdání definitivní protetické práce.
Fig. 12. The condition after the definitive prosthetic work was made.

velmi obtížné spolupráce byla opakovaně vyšetřována a ošetřována v celkové anestezii.

Postupem času došlo k vytvoření dobrého kontaktu ošetřujícího personálu s pacientkou, takže bylo možné provádět preventivní prohlídky a instruktáže správné hygieny ústní dutiny bez nutnosti celkové anestezie, dokonce jsme byli schopni v letech 2000–2002 provádět i sanace malého rozsahu při plném vědomí. Vzhledem ke zlepšení spolupráce pacientky a výraznému zlepšení hygieny ústní dutiny jsme se rozhodli pro protetickou rehabilitaci – sanaci (obr. 1). S přihlédnutím k základní neurologické diagnóze a na základě komplexního stomatologického vyšetření byla indikována rekonstrukce pomocí zavedení dentálních nitrokostních implantátů a fixních protetických prací. S odvoláním na neurologickou diagnózu a závěr stomatologického vyšetření jsme požádali o schválení zvýšení úhrady zdravotní pojišťovny. Zdravotní pojišťovnou bylo zvýšení úhrady schváleno.

Chirurgické fáze a protetická preparace byly prováděny v celkové anestezii, zkoušky protetických náhrad, odevzdání provizorních a definitivních protetických prací bylo možné provést při plném vědomí.

V první etapě jsme přistoupili k řešení stavu v horní čelisti. Z důvodů anatomických poměrů jsme se rozhodli pro rekonstrukci zubního oblouku po druhé premoláry (obr. 2). V celkové anestezii byla provedena protetická preparace pilířových zubů, otisky na provizorní fixní můstek, a do míst druhých premolárů byly zavedeny dentální implantáty Ankylos (Degussa) průměru 3,5 mm a délky 11 mm (obr. 3, obr. 4). Následující den jsme zkontrolovali operační rány a nasadili provizorní fixní můstek z plastu.

Po proběhlé osseointegraci implantátů a RTG kontrole jsme v analgosedaci sejmuli provizorní můstek, zavedli jsme nástavby a zhotovili jsme otisky na definitivní protetickou práci (obr. 5, obr. 6, obr. 7). Definitivní náhradu jsme zhotovili ze slitiny ušlechtilých kovů Aurix (Safina) s kompozitními fazetami Chromazit (Ivoclar). Zkoušku konstrukce i odevzdání hotového výrobku jsme provedli při plném vědomí pacientky.

Průběh ošetření i výsledek se nám jevil především z hlediska hygieny jako uspokojivý, rozhodli jsme se proto rekonstruovat i dolní zubní oblouk. Pacientka v této fázi již zcela odmítala používat dolní náhradu. V kombinaci se ztrátou zubu 45 to bylo důvodem návrhu fixního řešení i v dolní čelisti (obr. 8).

V celkové anestezii jsme tedy provedli preparaci pilířových zubů, zavedli jsme implantát Ankylos průměru 4,5 mm a délky 11 mm do místa 45,

včetně suprakonstrukce, a otisky pro zhotovení provizorního můstku. Vzhledem k velmi dobré primární stabilitě implantátu jsme se rozhodli pro metodu s okamžitým zatížením implantátu (obr. 9, obr. 10).

Po jeho integraci a RTG kontrole jsme opět v analgosedaci sejmuli provizorní můstek a zhotovili otisky na můstek definitivní ze slitiny ušlechtilých kovů Aurix (Safina) s kompozitními fazetami Chromazit (Ivoclar) (obr. 11). Odevzdání definitivního můstku proběhlo při plném vědomí pacientky (obr. 12).

V průběhu celého ošetření pacientky se nevyklytly zánětlivé ani jiné komplikace.

ZÁVĚR

Na našem pracovišti od roku 1999 probíhá program komplexního ošetřování mentálně retardovaných či jinak hendikepovaných pacientů, pro které neustále hledáme optimální způsoby vyšetření a ošetření, které nám umožní rehabilitovat je funkčně i esteticky. Omezená funkce vede k prohloubení již stávajícího hendikepu. Neschopnost řádně rozmělnit sousto vede postupně k řadě dalších interních poruch a dochází tak k výraznému zvýšení nákladů na terapii. Při správné motivaci rodiny lze dosáhnout dobrých hygienických návyků a můžeme indikovat i složitě chirurgicko-protetické ošetření.

Studie vznikla za podpory projektu IGA MZ ČR 8112-3.

LITERATURA

1. **Dufková, M.:** Preventivní program orálního zdraví v dením stacionáři pro mentálně postižené. *Prakt. zub. Lék.*, roč. 50, 2002, č. 1, s. 18–23.
2. **Dufková, M.:** Sanace chrupu neošetřitelných pacientů v celkové anestezii. *Prakt. zub. Lék.*, roč. 48, 2000, č. 6, s. 164–170.
3. **Šalandová, M., Pilinová, A., Krejsa, O., Mrklas, L.:** Longitudinální intervenční studie orálního zdraví u mentálně postižených. Část I. Stav orálního zdraví u mentálně postižených v Praze. *Čes. Stomat.*, roč. 97, 1997, č. 3, s. 135–141.
4. **Šalandová, M., Pilinová, A., Krutina, M.:** Stav orálního zdraví u skupiny osob s mentálním postižením a kombinovanými vadami v České republice. *Prakt. zub. Lék.*, roč. 50, 2002, č. 1, s. 11–17.

MUDr. Jiří Holakovský

*Stomatologická klinika 1. LF UK a VFN
Kateřinská 32
121 08 Praha 2*