

Dlouhodobé výsledky externí dakryocystorinostomie s lalokem ve tvaru U a nazolakrimální intubací u dospělých pacientů s malým slzným vakem a primární obstrukcí nazolakrimálního kanálu

Singh Anupam¹, Choudhary Anue¹, Mishra Shreya¹,
Ansari Anam¹, Mallik Kiran Bala¹, Kumar Barun²



Prof. Dr. Anupam Singh

¹Department of Ophthalmology, All India Institute of Medical Sciences, Rishikesh, India

²Department of Cardiology, All India Institute of Medical Sciences, Rishikesh, India

Do redakce doručeno dne: 7. 7. 2025

Přijato k publikaci dne: 22. 9. 2025

Publikováno on-line: 17. 10. 2025

Všichni výše uvedení autoři prohlašují, že při sestavování, zpracování tématu a následném zveřejnění tohoto odborného článku nedošlo ke střetu zájmů a že tento článek není financován žádnou farmaceutickou společností. Studie nebyla zaslána do jiného časopisu a nebyla publikována jinde, s výjimkou shrnutí pro kongresy a doporučených postupů.

Překlad tohoto článku neprošel autorskou korekturou. Originální text v angličtině je dostupný v on-line verzi tohoto čísla časopisu.

Korespondenční adresa:

Ophthalmology Department

AIIMS Rishikesh

Uttarakhand

India

E-mail: dr.anupamsingh@gmail.com

SOUHRN

Cíl: Popsat dlouhodobé pooperační výsledky externí dakryocystorinostomie (Ext-DCR) s lalokem ve tvaru U a intubací odvodných slzných cest u dospělých pacientů s malým slzným vakem a primární obstrukcí nazolakrimálního kanálu (nasolacrimal duct obstruction, NLDO).

Materiály a metodika: Tato série zákroků byla provedena v terciárním zdravotnickém zařízení v severní Indii a zahrnovala 26 pacientů, kteří podstoupili Ext-DCR s lalokem ve tvaru U s intubací odvodných slzných cest z důvodu primární NLDO a malého slzného vaku v období od června 2021 do ledna 2024 s minimální dobou sledování 12 měsíců.

Výsledky: Z těchto 26 pacientů bylo 22 žen průměrného věku 50 let (rozmezí 21–60 let). Všichni pacienti měli v anamnéze hnisavý výtok z postiženého oka. Nejčastějším intraoperačním problémem bylo nadměrné krvácení (6, 23%).

Intubace byla odstraněna 12 týdnů po operaci. U dvou pacientek se vyskytly komplikace související s intubací v podobě tvorby granulomů, u dvou pacientů se objevila retrakce stentu, u jednoho došlo k proříznutí slzného bodu a další dostal infekci. U zbývajících 20 pacientů bylo pooperační období bezproblémové. Pouze u 2 pacientů byl hlášen neúspěšný výsledek (8%), zbývajících 24 pacientů hlásilo po 12 měsících sledování úspěch zákroku (92%).

Závěr: Ext-DCR s lalokem ve tvaru U a intubací odvodných slzných cest je účinný zákrok s vysokou dlouhodobou úspěšností u dospělých pacientů s malým slzným vakem a primární NLDO.

Klíčová slova: externí DCR, lalok ve tvaru U, intubace odvodných slzných cest, chronická dakryocystitida, malý slzný vak

SUMMARY

Long-Term Outcomes of External Dacryocystorhinostomy with U-Flap and Nasolacrimal Intubation in Adult Patients with Small Lacrimal Sac and Primary Nasolacrimal Duct Obstruction

Aim: To report long-term postoperative outcomes of external dacryocystorhinostomy (Ext-DCR) with U-flap and nasolacrimal intubation in adult patients with small lacrimal sac and primary nasolacrimal duct obstruction (NLDO).

Material and methods: This case series was conducted in a tertiary health care center of North India and included 26 patients who underwent Ext-DCR with U-flap with nasolacrimal intubation for primary NLDO and small lacrimal sac from June 2021 to January 2024 with a minimum follow-up period of 12 months.

Results: Out of 26 patients, 22 were females with a mean age of 50 years (range 21–60). All patients had a history of purulent discharge from the affected eye. Excessive bleeding was the most common intraoperative challenge faced in most of the cases (6, 23%).

The intubation set was removed 12 weeks after surgery. Two female patients had tube-related complications in the form of granuloma formation, and two patients had tube retraction, one had slitting of the punctum, and another acquired an infection. The remaining 20 patients had an uneventful postoperative period. The outcomes of only 2 patients were reported as failures (8%), and the remaining 24 reported successful outcomes (92%) after 12 months of follow-up.

Conclusion: Ext-DCR with U-flap and nasolacrimal intubation is an effective procedure with a high long-term success rate in adult patients with a small lacrimal sac and primary NLDO.

Key words: external DCR, U-flap, nasolacrimal intubation, chronic dacryocystitis, small lacrimal sac

Čes. a slov. Oftal., 82, 2026, No. 3, p. 161–165

ÚVOD

Dakryocystitida je zánět slzného vaku způsobovaný především stenózou nazolakrimálního kanálku, která brání odtoku slz. Toto onemocnění může být akutní nebo chronické. Akutní dakryocystitida je obvykle způsobena akutní infekcí slzného vaku, přičemž nejčastějšími patogeny jsou bakterie rodu *Staphylococcus* a *Streptococcus*. Chronická forma je důsledkem dlouhodobé obstrukce nazolakrimálního kanálku.

Léčba akutní dakryocystitidy obvykle zahrnuje nasazení systémových antibiotik a drenáž abscesu slzného vaku, což vede k úlevě od tlaku a nepříjemného pocitu v slzném vaku a k vyprázdnění dutiny abscesu. Preferovanou léčbou je však stále chirurgický zákrok, zejména Ext-DCR, který se provádí po odeznění akutní infekce. Tento zákrok obnovuje funkční kanál mezi slzným vakem a nosní dutinou. Spočívá v otevření slzného vaku a osteotomii pro zajištění důkladné drenáže. Ext-DCR je účinná léčba primární získané obstrukce nazolakrimálního kanálku s hlášenou úspěšností v rozmezí 70 % až 95 % [1]. Klíčem k úspěchu Ext-DCR správně dimenzovaná funkční, sliznicí vystlaná anastomóza mezi slzným vakem a nosní sliznicí [2]. Toho lze dosáhnout provedením řezu ve tvaru H jak v slzném vaku, tak v nosní sliznici, s end-to-end anastomózou předních a zadních slizničních laloků, nebo alternativní technikou Ext-DCR předního laloku, včetně sešití předních laloků ve tvaru U a úplného vyříznutí zadních laloků. U obou technik byla zaznamenána stejná úspěšnost [2–4].

Autoři nedávné studie dospěli k závěru, že malý slzný vak je jediným nezávislým rizikovým faktorem vedoucím k funkčnímu selhání Ext-DCR u pacientů s primární obstrukcí nazolakrimálního kanálu (NLDO) [5]. Někteří výzkumníci navíc uvádějí, že velikost slzného vaku může být prediktivním faktorem pro anatomický úspěch endonazální DCR, tedy že pacienti s velkým vakem na předoperační dakryocystografii vykazují významně vyšší úspěšnost než pacienti s malým slzným vakem [6,7].

Dosud nebyla prozkoumána příčinná souvislost mezi velikostí slzného vaku a funkčním selháním Ext-DCR. Zavedení silikonové trubičky může u osob s jizevnatým a zúženým slzným vakem pomoci k toku slz kapilárním působením, které může ovlivnit přenos hydrostatického tlaku. Silikonová trubička slouží jako dočasný stent, který zachovává průchodnost během hojení okolních tkání [8]. Hurwitz tvrdí, že zavedení trubiček skrz patologii spojenou s NLDO nezmírňuje ani neobchází základní proces, a pro zajištění úspěchu doporučuje delší sledování [9]. Dlouhodobé výsledky nazolakrimální intubace (NLI) u pacientů s malými slznými vaky a primární NLDO však stále nejsou dostatečně prozkoumány.

Cílem této studie je proto vyhodnotit dlouhodobé pooperační výsledky Ext-DCR s lalokem ve tvaru U a NLI u dospělých pacientů s primární NLDO a malým slzným vakem.

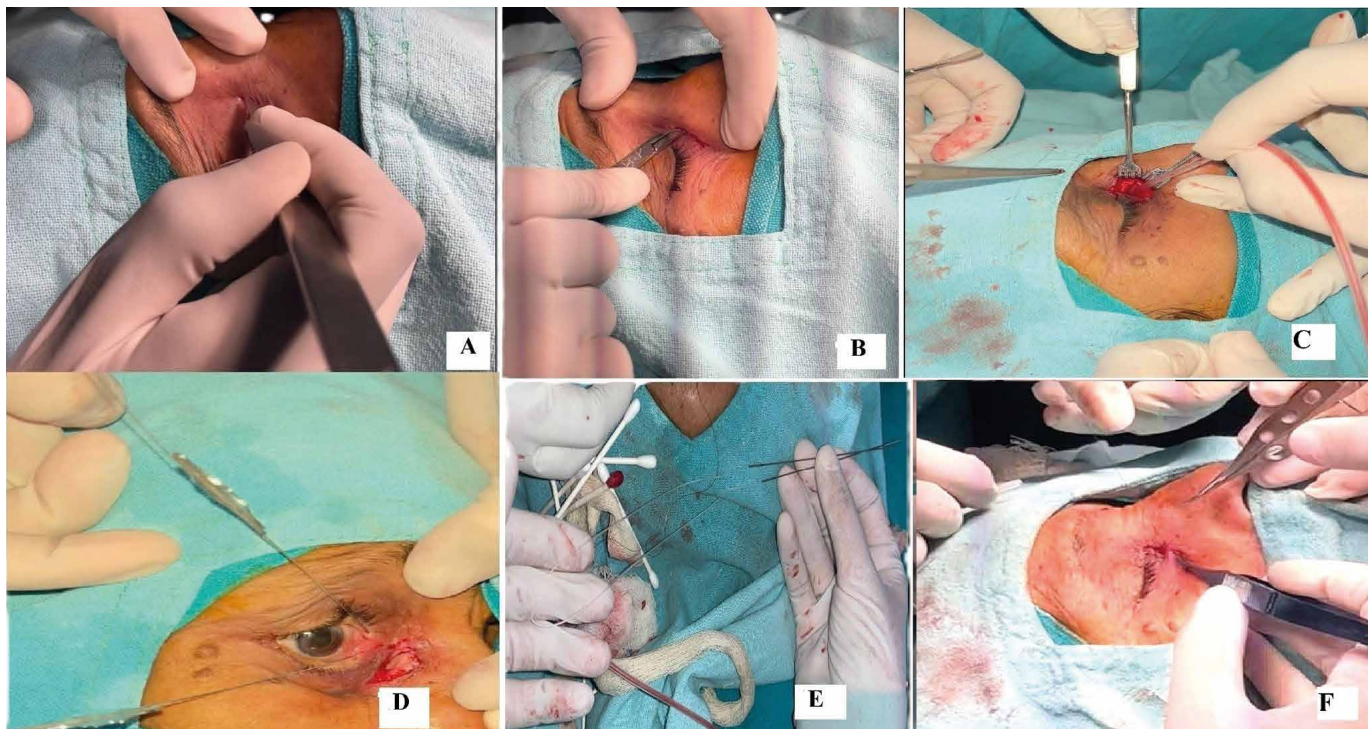
MATERIÁLY A METODIKA

V této studii byly dodrženy zásady uvedené v Helsinské deklaraci schválené institucionální etickou komisí (AIMS/IEC/25/1, ze dne 15. 1. 2025), a byla provedena v terciární nemocnici v severní Indii. Byla zkontrolována anamnéza všech dospělých pacientů, kteří podstoupili Ext-DCR s NLI pro primární NLDO provedené jedním chirurgem v období od června 2021 do ledna 2024. Po získání písemného informovaného souhlasu bylo do studie zařazeno celkem 26 pacientů ve věku nad 18 let s primární NLDO, kteří podstoupili Ext-DCR s NLI a měli během operace malý slzný vak. Pacienti s anamnézou traumatu, sekundární obstrukcí odvodných slzných cest, kostními deformitami, stenózou slzného bodu, deformitami očních víček, předchozí operací očních víček a/nebo slzných cest, obstrukcí kanalikulu, nesprávným postavením očních víček, nádory nosního nebo slzného drenážního systému a sledováním kratším než 1 rok byli vyloučeni.

Všichni pacienti podstoupili důkladné oftalmologické vyšetření a diagnóza NLDO byla stanovena na základě anamnézy slzení nebo výtoku a regurgitace při tlaku na slzný vak, diagnostickém sondování proximálního slzného systému a irigaci odvodných slzných cest. Do studie byli zahrnuti pacienti s refluxem tekutiny přes protilehlý kanálek při irigaci a tvrdý stop během diagnostického sondování s výjimkou běžné membranózní stenózy společného kanalikulu [10].

Velikost slzného vaku byla označena jako malá (≤ 5 mm), střední (5–10 mm) a velká (> 10 mm) na základě měření vertikální výšky dutiny vytvořené vertikálním řezem na mediální stěně slzného vaku během operace [5]. Konečná diagnóza byla stanovena na základě intraoperativně potvrzeného místa obstrukce. Do konečné analýzy byli zahrnuti pouze pacienti s malými slznými vaky a primární NLDO bez jakýchkoli dalších nosních nebo kostních abnormalit.

Všechny zákroky byly prováděny v monitorované nebo celkové anestézii. Po úvodu do anestézie byla nosní dutina na straně, která měla být operována, vyplněna gázou nasáklou 2% xylokainovým gelem a adrenalinem v poměru 1:100 000. Po lokální infiltraci 1–2 ml lidokainu-adrenalinu 1:200 000 byl proveden zakřivený kožní řez o velikosti 14–16 mm pomocí 15 mm čepelky nad crista lacrimalis anterior s důrazem na to, aby se vyhnul angulární žíle. Po tupé disekci svalových vláken m. orbicularis oculi bylo dosaženo mediálního kantálního vazu, který byl v případě potřeby pro snadnější přístup částečně proříznut. Periost podél crista lacrimalis anterior byl incidován a pomocí tupého periostálního elevátoru odklopen dopředu, slzný vak pak byl posunut laterálně. Byla vizualizována crista lacrimalis a crista lacrimalis anterior byla odstraněna pro získání přístupu k nazolakrimálnímu kanálu. Pomocí Kerrisonových kleští bylo vytvořeno kostní okno o rozměrech 10 x 12 mm, přičemž bylo dbáno na to, aby nedošlo k poškození nosní sliznice. Kostní rinostomie byla zvětšována pomocí 2 mm a 3 mm Kerrisonových kostních kleští, dokud nedošlo k odstranění kosti z jamky slzné kosti a části crista lacrimalis anterior.



Obrázek 1. Technika zevní DCR. (A) Zakřivený řez provedený na kůži (14–16 mm) nad crista lacrimalis anterior. (B) Byla provedena pečlivá a precizní disekce k odkrytí slzného vaku. (C) K vytvoření osteotomie byly použity Kerrisonovy kostní kleště. (D) Byla provedena sondáž k uvolnění slzného vaku, aby bylo možné snadno zvednout lalok. (E) Po vytvoření laloku nosní sliznice byl připraven bikanalikulární nazolakrimální intubační stent. (F) Po provedení NLI byly slzná a nosní slizniční laloky sešity stehem Vicryl 6-0.

DCR – dacryocystorhinostomie, NLI – nazolakrimální intubace

Poté byl pomocí skalpelu s 11 mm čepelkou vytvořen lalok nosní sliznice ve tvaru U s bází vpředu.

Po dilataci horního a dolního slzného bodu byla do kanalikulů zavedena sonda.

Střední stěna slzného vaku byla napnuta pomocí slzné sondy Bowman 00. Poté byl proveden vertikální řez v mediální stěně slzného vaku pomocí skalpelu s 11 mm čepelkou v sagitální rovině mediálně od společného kanalikulu a dutina byla změřena. V případě, kdy dutina měřila méně než 5 mm, byla provedena bikanalikulární NLI pomocí silikonové slzné intubační soupravy (Auro-lab, Langenhagen, Německo) po vyříznutí zadní části zbytku vaku. Zbývající část přední stěny slzného vaku byla přišita k nosnímu slizničnímu laloku ve tvaru U dvěma stehy vláknem Vicryl® (Polyglactin 910) 6-0, poté co byla napnuta periostem. (Obrázek 1A–F) Hluboká vrstva m. orbicularis byla nakonec uzavřena stehy 6-0 Vicryl (Polyglactin 910) a kůže byla zašita přerušovanými stehy vláknem 6-0 Prolene (polypropylen). Nosní konce silikonových trubiček byly sešity a upevněny k nosnímu křídlu pomocí hedvábného stehu vláknem 4-0. Nos byl vyplněn tamponádou s adrenalinem. Rána byla zakryta dvojitou vrstvou sterilního obvazu.

Po operaci byly po dobu 2 týdnů 4krát denně aplikovány steroidní antibiotické oční kapky. Pacienti byli sledováni po uplynutí 1 týdne, 1, 3, 6 a 12 měsíců. Stent byl odstraněn po 12 týdnech (3. měsíc). Pacienti byli požádáni, aby se dostavili na kontrolu v případě výtoku, epifyry nebo jakýchkoli jiných potíží po první kontrole.

Úplné vymizení příznaků bylo považováno za úspěch a zlepšení příznaků, přičemž některé přetrvávaly, za částečný úspěch. Žádné zlepšení nebo zhoršení příznaků bylo označeno jako neúspěch. Data byla zpracována v programu Microsoft® Excel® 2021 MSO (verze 2501), který obsahoval základní předoperační charakteristiky pacientů, intraoperační komplikace, pooperační průběh, úspěch a neúspěch po 12 měsících sledování.

VÝSLEDKY

Do naší studie bylo zařazeno celkem 26 pacientů, z toho 22 žen a 4 muži. Průměrný věk účastníků byl 50 let a pohyboval se v rozmezí od 21 do 60 let. Výchozí údaje jsou shrnuty v Tabulce 1.

Nejčastější peroperační komplikací bylo krvácení, které se vyskytlo u 6 pacientů. U většiny pacientů (20 z 26) byl pooperační průběh bez komplikací (Tabulka 2). Po operaci se u dvou pacientek vyskytly komplikace související se stentem v podobě tvorby granulomů, které vedly k neúspěchu zákroku. U dalších dvou pacientů došlo k retrakci trubičky, která byla ošetřena a odstraněna ambulantně ve spolupráci s otorinolaryngologem (ORL). U jednoho pacienta došlo k proříznutí dolního slzného bodu v důsledku NLI a u dalšího se objevila infekce, která vyžadovala intravenózní podávání antibiotik v pooperačním období. Celkem 20 pacientů hlásilo úplné vymizení příznaků, u 4 došlo k výraznému zlepšení příznaků

s některými přetrvávajícími příznaky v podobě občasného slzení a u 2 nedošlo k žádnému zlepšení příznaků. U 20 pacientů tedy bylo dosaženo úspěšného výsledku, u 4 částečného úspěchu a u 2 byl zákrok neúspěšný. Dlouhodobá úspěšnost zákroku tedy činila 92 % (procento úspěšných i částečně úspěšných případů).

Tabulka 1. Demografické a základní charakteristiky účastníků studie

	Celkem	Procenta
Pohlaví		
Muži	4/26	15 %
Ženy	22/26	85 %
Věk		
18–60 let	20/26	77 %
> 60 let	6/26	23 %
Lateralita		
Vpravo	19/26	73%
Vlevo	7/26	27%
Trvání symptomů (měsíce)		
0–12	7/26	27 %
13–24	2/26	8 %
24–36	14/26	54 %
> 36	3/26	11,5 %
Diagnostická sondáž		
NLDO	26/26	100 %

NLDO – obstrukce nazolakrimálního duktů (odvodných slzných cest)

Tabulka 2. Peroperační a pooperační výsledky

	Celkem	Procenta
Průměrný čas operace	57,3 minut	
Časový interval do odstranění trubičky (týdny)		
> 12 týdnů	24/26	92 %
Odstranění po 10 týdnech	2/26	8 %
Doba sledování (měsíce)		
12–18	12/26	46 %
18–24	11/26	42 %
> 24	3/26	11,5 %
Peroperační komplikace		
Malý slzný vak	26/26	100 %
Nadměrné krvácení	6/26	23 %
Pooperační komplikace		
Granulom	2/26	8 %
Retrakce stentu	2/26	8 %
Prořezávání slzného bodu	1/26	4 %
Infekce	1/26	4 %
Dlouhodobý, konečný výsledek		
Kompletní úspěch	20/26	77 %
Částečný úspěch	4/26	15 %
Selhání	2/26	8 %

DISKUZE

Operace DCR vytváří anastomózu mezi sliznicí slzného vaku a nosní sliznicí po odeznění akutní fáze dakryocystitidy. Ženy jsou k obstrukci odvodných slzných cest náchylnější než muži, především kvůli užší slzné jamce.

Naše zjištění jsou v souladu se stávající literaturou, podle které jsou ženy, zejména ty s užší slznou jamkou, náchylnější k obstrukci odvodných slzných cest, přičemž ve skupině pacientů z naší studie převládaly ženy, jichž bylo 22 z 26 případů. Průměrný věk účastníků byl 50 let, což odpovídá věkovému rozmezí typicky spojovanému s primární získanou obstrukcí odvodných slzných cest, která se často vyskytuje u dospělých středního věku.

Ext-DCR je od roku 1904, kdy ji poprvé popsal Toti [11], zlatým standardem zákroků pro léčbu primární získané obstrukce odvodných slzných cest. Její úspěch je připisován schopnosti přímo vizualizovat anatomii, což usnadňuje přesnou anastomózu mezi slzným vakem a nosní sliznicí. Tato přímá vizualizace operačního pole je klíčová pro minimalizaci komplikací, zajištění účinné drenáže a snížení rizika pooperační stenózy. Úspěšnost endonazální DCR byla už prokázána, zájem o ni však přesto stoupá díky jejím výhodám, mezi které patří absence vnějších jizev [11] a kratší operační doba. Nedávné studie však ukázaly, že endonazální DCR často přináší horší výsledky než externí DCR, pravděpodobně kvůli obtížnému zachování nezbytné anatomické přesnosti a obtížné vizualizace operačního pole. Nedávný výzkum také ukázal, že spokojenost pacientů s jizvou po Ext-DCR je velmi vysoká (97 %) a většina z nich považuje jizvu za neviditelnou [12,13].

V naší studii jsme použili techniku s jedním lalokem (lalok ve tvaru U) namísto tradiční techniky s dvojitým lalokem (lalok ve tvaru H). Technika s lalokem ve tvaru U nabízí oproti metodě s lalokem ve tvaru H několik výhod. Umožňuje přesnější vytvoření laloku a snazší manipulaci, protože chirurg má během řezu a tvorby laloku jasnější vizuální vodítko [14]. Kromě toho lalok ve tvaru U obecně vyžaduje méně kroků v rámci operace, což vede ke kratší operační době [14] a může být snazší jej zvednout v malých slzných vacích.

Lalok ve tvaru U však má i několik nevýhod, zejména riziko prověšení, kterému lze zabránit napnutím laloku k sousednímu periostu. Lalok ve tvaru H zase minimalizuje riziko odhalení kosti, což může podpořit její lepší hojení v místě stromatu, zabránit tvorbě granulačního tkáně a usnadnit epitelizaci.

Do naší studie jsme zahrnuli pouze dospělé pacienty s primární NLDO s malými slznými vaky. Vzhledem k tomu, že podle nejnovější literatury [5] byl malý slzný vak jediným nezávislým rizikovým faktorem pro funkční selhání Ext-DCR u pacientů, rozhodli jsme se pro NLI u všech pacientů s laloky ve tvaru U. Není sice nutné provádět NLI ve všech případech, u všech účastníků studie ale provedena byla, aby se zabránilo pooperační stenóze způsobené slzným vakem o velikosti ≤ 5 mm a aby se podpořilo hojení a snížila se potřeba reoperace. Lalok ve tvaru U byl vytvořen pro snazší manipulaci v malých vacích.

I NLI však má stejně jako jiné zákroky své nevýhody. Mnoho autorů uvádí komplikace, jako je proříznutí slzného bodu, retrakce trubičky, infekce, eroze rohovky, zalomení a retence trubičky po přerušení kantální smyčky [10].

Pooperační průběh byl u většiny pacientů v naší sérii zákroků (20) bez komplikací, s výjimkou dvou pacientů, u kterých se objevil granulom způsobený stentem. U dalších dvou došlo k retrakci stentu a u dvou bylo také zaznamenáno proříznutí dolního slzného bodu a infekce. Celková míra selhání operace Ext-DCR s NLI v naší studii byla 8 % z důvodu tvorby granulomu, což je velmi nízké číslo.

Klíčovým aspektem této studie bylo použití techniky s jedním lalokem ve tvaru U, kterou jsme shledali výhodnější než tradičnější techniku s dvojitým lalokem ve tvaru H. Vyhodnotili jsme, že je jednodušší, vyžaduje méně kroků a je vhodnější pro malé slzné vaky.

Baldeschi et al. [14] prokázali, že úspěšné anastomózy lze dosáhnout pomocí širokých a pohyblivých předních laloků bez šití zadních laloků, což vedlo ke 100% úspěšnosti. Elwan [15] uvádí, že šití mělo 85% úspěšnost a excize zadního laloku dosáhla 90% úspěšnosti. Serin et al. [16] uvádí úspěšnost resekce 96,67 % a úspěšnost anastomózy zadního laloku 93,75 %. V naší studii jsme zjistili, že vytvoření laloku ve tvaru U vedlo k vysoké úspěšnosti (92 %) i přes několik pooperačních komplikací.

Pokud jde o pooperační péči, v několika případech jsme použili nazolakrimální intubaci, abychom snížili riziko pooperační stenózy a zvýšili šanci na úspěšný funkční výsledek. Ačkoli to není nutné vždy, ukázalo se, že silikonová intubace napomáhá funkci slzné pumpy a drenáži, čímž snižuje epiforu v případech, kdy anatomicky úspěšné operace selhaly z funkčního hlediska. Toto potvrdili Kim et al. [17], kteří prokázali, že silikonová intubace pomáhá obnovit drenáž v případech anatomicky úspěšné, ale funkčně neúspěšné DCR.

V naší studii jsme čelili několika komplikacím: nejčastější bylo peroperační krvácení, které však nemělo významný vliv na celkovou úspěšnost. Po operaci se u dvou pacientek objevily granulomy kolem silikonových stentů, u dalších dvou došlo k retrakci stentů, což si vyžádalo konzultaci s týmem ORL pro potřebu jejich odstranění. Celková míra neúspěšnosti operace v naší studii byla 8 %, což je srovnatelné s mírou neúspěšnosti uváděnou v literatuře pro externí DCR. Žádný z pacientů nehlásil nespokojenost s jizvou, která byla po několika měsících sledování téměř neviditelná.

Tato studie má určitá omezení, například retrospektivní design, malý vzorek nebo absenci kontrolní skupiny, která by porovnávala techniku s jedním lalokem ve tvaru U s technikou s dvojitým lalokem ve tvaru H, a podskupin s NLI a bez NLI. Větší velikost vzorku a komplexnější analýza by přispěly k dalšímu ověření výsledků a k prozkoumání rozdílů ve výsledcích operace mezi těmito dvěma technikami laloku. Před operací nebyla provedena dakryocystografie nebo scintigrafie slzných cest ani test vymizení barviva, což studii dále omezuje.

ZÁVĚR

Pokud je nám známo, jedná se o jedinou studii, která uvádí dlouhodobé výsledky Ext-DCR s lalokem ve tvaru U a NLI u dospělých pacientů s primární NLDO a malým slzným vakem.

Můžeme proto uzavřít, že Ext-DCR s lalokem ve tvaru U a NLI představuje účinný a slibný zákrok s vysokou dlouhodobou úspěšností u dospělých pacientů s malým slzným vakem a primární NLDO. Vzhledem k minimálním nežádoucím účinkům souvisejícím se stentem doporučujeme NLI u všech pacientů s primární NLDO a malým slzným vakem. K potvrzení výsledků studie je však zapotřebí prospektivní studie s velkým počtem pacientů.

LITERATURA

- Jawaheer L, MacEwen CJ, Anijeet D. Endonasal versus external dacryocystorhinostomy for nasolacrimal duct obstruction. *Cochrane Database Syst Rev.* 2017;2017(2). Art. No.: CD007097.
- Bukhari AA. Meta-analysis of the effect of posterior mucosal flap anastomosis in primary external dacryocystorhinostomy. *Clin Ophthalmol.* 2013;7:2281-2285.
- Sharma HR, Sharma AK, Sharma R. Modified external dacryocystorhinostomy in primary acquired nasolacrimal duct obstruction. *J Clin Diagn Res.* 2015;9(10):NC01-05.
- Kacaniku G, Begolli I. External dacryocystorhinostomy with and without suturing the posterior mucosal flaps. *Med Arch.* 2014;68(1):54-56.
- Lee MJ, Khwarg SI, Kim IH, et al. Surgical outcomes of external dacryocystorhinostomy and risk factors for functional failure: a 10-year experience. *Eye (Lond).* 2017;31(5):691-697.
- Mannor GE, Millman AL. The prognostic value of preoperative dacryocystography in endoscopic intranasal dacryocystorhinostomy. *Am J Ophthalmol.* 1992;113(2):134-137.
- Hammoudi DS, Tucker NA. Factors associated with outcome of endonasal dacryocystorhinostomy. *Ophthalm Plast Reconstr Surg.* 2011;27(4): 266-269.
- Ariturk N, Oge I, Oge F, Erkan D, Havuz E. Silicone intubation for obstruction of the nasolacrimal duct in adults. *Acta Ophthalmol Scand.* 1999;77:481-482.
- Hurwitz JJ. Disease of the sac and duct. In: Hurwitz JJ. *The Lacrimal System.* Philadelphia: Lippincott-Raven Publisher, 1996, Chapter 22, p. 136.
- Kashkoui MB, Beigi B, Murthy R, Astbury N. Acquired external punctal stenosis: etiology and associated findings. *Am J Ophthalmol.* 2003 Dec;136(6):1079-1084.
- Toti A. Nuovo metodo conservatore di cura radicale delle suppurazioni croniche del sacco lacrimale (dacriocistorinostomia). *Clin Mod Pisa.* 1904;10:385-387. Italian.
- Woog J. J., Kennedy R. H., Custer P. L., Sara A. K., Dale R. M., Jorge G. C. Endonasal dacryocystorhinostomy: a report by the American academy of ophthalmology. *Ophthalmology.* 2001;108(12):2369-2377.
- Caesar RH, Fernando G, Scott K, McNab AA. Scarring in external dacryocystorhinostomy: fact or fiction? *Orbit.* 2005;24(2):83-86.
- Baldeschi L, Nardi M, Hintschich CR, Koornneef L. Anterior suspended flaps: a modified approach for external dacryocystorhinostomy. *Br J Ophthalmol.* 1998;82:790-792.
- Elwan S. A randomized study comparing DCR with and without excision of the posterior mucosal flap. *Orbit.* 2003;22:7-13.
- Serin D, Alagoz G, Karsloglu S, Celebi S, Kukner S. External Dacryocystorhinostomy: Double-Flap Anastomosis or Excision of the Posterior Flaps? *Ophthalmic Plast Reconstr Surg.* 2007;23:28-31.
- Kim NJ, Kim JH, Hwang SW, Choung HK, Lee YJ, Khwarg SI. Lacrimal silicone intubation for anatomically successful but functionally failed external dacryocystorhinostomy. *Korean J Ophthalmol.* 2007;21(2):70-73.