

Výsledky segmentálního sklerálního bucklingu s endoiluminátorem ve srovnání s konvenčním sklerálním bucklingem u primárního rhegmatogenního odchlípení sítnice: Srovnávací retrospektivní studie

Markan Ashish¹, Tripathi Manasi², Chhabra Shivani³, Gupta Pawan³

¹All India Institute of Medical Sciences, New Delhi, India

²I Clinix Advanced Eye and Retina Centre, New Delhi, India

³Eye7 Chaudhary Eye Hospitals, New Delhi, India

Do redakce doručeno dne: 20. 7. 2025

Přijato k publikaci dne: 4. 8. 2025

Publikováno on-line: 15. 10. 2025

Autoři studie prohlašují, že při přípravě, zpracování tématu a následném zveřejnění tohoto odborného článku nedošlo ke střetu zájmů a že tento článek není financován žádnou farmaceutickou společností. Tato studie nebyla zaslána do jiného časopisu ani není publikována nikde jinde, s výjimkou shrnutí kongresů a doporučených postupů. Překlad tohoto článku neprošel autorskou korekturou. Originální text v angličtině je dostupný v on-line verzi tohoto čísla časopisu.



Ass. Prof. Ashish Markan MD, MCh, FRCS

Korespondenční adresa:

All India Institute of Medical Sciences
Ansari Nagar, New Delhi
110029
India
E-mail: markan0601@gmail.com

SOUHRN

Cíl: Porovnat anatomické a funkční výsledky, dobu trvání chirurgického zákroku a četnost komplikací při segmentálním sklerálním bucklingu (SB) s endoiluminátorem (chandelier-assisted segmental scleral buckling) a konvenčním SB při léčbě primárního rhegmatogenního odchlípení sítnice (RRD).

Materiály a metody: Tato retrospektivní srovnávací studie zahrnovala 19 pacientů s fakickou čočkou a s primární RRD, kteří podstoupili buď konvenční SB (Skupina 1, n = 9), nebo segmentální SB s endoiluminátorem (Skupina 2, n = 10). Pacienti byli vybráni na základě specifických kritérií pro zařazení, jako je přítomnost anteriorního poškození sítnice a PVR ≤ stupeň C1. Skupina 1 podstoupila standardní 360stupňový SB s nepřímou oftalmoskopií, skupina 2 naproti tomu segmentální SB s omezenou peritomií a vizualizací pomocí endoiluminátoru pod chirurgickým mikroskopem. Primárními sledovanými parametry byla nejlépe korigovaná zraková ostrost (BCVA) a opětovné přiložení sítnice při ročním následném sledování. Sekundárními sledovanými parametry byla délka operace a tvorba epiretinální membrány (ERM).

Výsledky: U obou skupin bylo po 1 roce ve všech případech prokázáno úspěšné opětovné přiložení sítnice a významné zlepšení BCVA, bez statisticky významného rozdílu mezi skupinami. Průměrná délka operace byla ve skupině s endoiluminátorem významně kratší (35,1 ± 21,2 minuty) oproti skupině operované konvenčně (70,2 ± 23,2 minuty, p < 0,05). Tvorba ERM se mezi skupinami významně nelišila a nebyly zaznamenány žádné závažné intraoperační komplikace.

Závěr: Segmentální SB s endoiluminátorem je bezpečná a účinná technika pro léčbu vybraných případů primární RRD. Nabízí srovnatelné anatomické a vizuální výsledky jako konvenční SB i další výhody v podobě kratší doby operace a lepší intraoperační vizualizace

Klíčová slova: endoiluminátor, segmentální sklerální buckling, konvenční sklerální buckling, RRD, výsledky

SUMMARY

Outcomes of Chandelier-Assisted Segmental Scleral Buckling Compared to Conventional Scleral Buckling for Primary Rhegmatogenous Retinal Detachment: A comparative retrospective study

Purpose: To compare the anatomical and functional outcomes, surgical duration, and complication rates between chandelier-assisted segmental scleral buckling (SB) and conventional SB in the treatment of primary rhegmatogenous retinal detachment (RRD).

Material and Methods: This retrospective comparative study included 19 phakic patients with primary RRD who underwent either conventional SB (Group 1, n = 9) or chandelier-assisted segmental SB (Group 2, n = 10). Patients were selected based on specific inclusion criteria including presence of anterior retinal breaks and PVR ≤ Grade C1. Group 1 underwent standard 360-degree SB with indirect ophthalmoscopy, while Group 2 underwent segmental SB with limited peritomy and chandelier-assisted wide-angle visualization under a surgical microscope. Primary outcomes included best-corrected visual acuity (BCVA) and anatomical reattachment at 1-year follow-up. Secondary outcomes included surgical duration and epiretinal membrane (ERM) formation.

Results: Both groups demonstrate successful retinal reattachment in all cases and significant improvement in BCVA at one year, with no statistically significant intergroup difference. Mean surgical duration was significantly shorter in the chandelier-assisted group (35.1 ± 21.2 minutes) compared to the conventional group (70.2 ± 23.2 minutes, p < 0.05). ERM formation was not significantly different between the groups, and no major intraoperative complications were noted.

Conclusion: Chandelier-assisted segmental SB is a safe and effective technique for managing selected cases of primary RRD. It offers comparable anatomical and visual outcomes to conventional SB, with the added advantages of reduced surgical time and improved intraoperative visualization.

Key words: chandelier-assisted, segmental scleral buckling, conventional scleral buckling, RRD, outcomes

Čes. a slov. Oftal., 82, 2026, No. 2, p. 101–105

ÚVOD

Rhegmatogenní odchlípení sítnice (RRD) je onemocněním ohrožující zrak, při kterém dochází k oddělení neurosenzorické sítnice od podkladového pigmentového epitelu sítnice v důsledku jednoho nebo více porušení sítnice. Pro prevenci trvalé ztráty zraku je nezbytný okamžitý chirurgický zákrok. Mezi primární chirurgické možnosti léčby RRD patří sklerální buckling (SB), pars plana vitrektomie (PPV) a pneumatická retinopexie (PR) [1,2]. Metoda SB, poprvé použitá v 50. letech 20. století, zůstává zejména u nekomplikované fakické RRD osvědčenou a účinnou metodou. Navzdory prokázané účinnosti SB se míra jeho používání snížila s nástupem PPV, a to především kvůli technickým problémům s tradičním způsobem provádění SB a pokroku v instrumentaci vitrektomie.

Konvenční SB obvykle zahrnuje provedení kompletní 360stupňové peritomie a umístění cerklážního pásku spolu se silikonovou akcentací. Pro vizualizaci sítnice se používá nepřímá oftalmoskopie, která pomáhá při identifikaci a léčbě porušení sítnice [3]. Tento přístup však je výzvou zejména pro méně zkušené chirurgy, protože vyžaduje orientaci v malém invertovaném snímku, což může ohrozit přesnou vizualizaci vitreoretinálních patologií a zvýšit riziko přehlédnutí periferních porušení, zejména při snížené jasnosti média. Navíc se prodlužuje doba operace, protože chirurg musí opakovaně nasazovat a sundávat nepřímý oftalmoskop, což obvykle vyžaduje pomoc chirurgického asistenta [4].

Segmentální sklerální buckling s omezenou peritomií se ukázal jako jedna z nejpropracovanějších technik SB [5]. Na rozdíl od tradiční 360stupňové peritomie, kde je spojivka rozříznuta po obvodu, zahrnuje tato technika lokalizovanější peritomii omezenou na kvadrant, kde je umístěna plomba, s mírným prodloužením pro usnadnění označení svalů. Účelem tohoto cíleného přístupu je sítnici znovu připojit díky lokalizované podpoře v místě porušení sítnice a zároveň minimalizovat komplikace spojené s rozsáhlejšími zákroky.

V posledních letech se začala hojně využívat integrace osvětlení endoiluminací do segmentální SB inspirovaná technikami PPV [6]. Tato metoda zahrnuje zavedení endoiluminačního světelného zdroje pomocí malé sklerotomie, což umožňuje širokouhlou, zvětšenou a vertikální vizualizaci bezkontaktními čočkami pod chirurgickým mikroskopem.

Cílem naší studie bylo porovnat výsledky segmentálního bucklingu s endoiluminátorem s konvenčním sklerálním bucklingem u primárního rhegmatogenního odchlípení sítnice.

MATERIÁLY A METODY

Tato studie je retrospektivní, byla provedena na naší oční klinice v souladu s etickými principy stanovenými v Helsinské deklaraci pro výzkum na lidských subjektech. Od každého účastníka byl získán písemný informovaný souhlas

po podrobném vysvětlení použitých invazivních postupů. Protokol studie byl schválen etickou komisí dané instituce.

Výběr pacientů

Tato studie byla provedena na pacientech, kteří podstoupili sklerální buckling z důvodu RRD. Kritéria pro zařazení zahrnovala pacienty s fakickou čočkou trpící primární RRD spojenou s preekvatoriálním porušením sítnice nebo retinální dialýzou a pacienty s proliferativní vitreoretinopatií (PVR) do stupně C1 podle definice aktualizovanou klasifikací organizace Retina Society [7].

Vylučující kritéria zahrnovala pacienty s anamnézou předchozích očních operací, zadním nebo velkým porušením sítnice, porušením lokalizovaným ve více než dvou kvadrantech, makulárními dírami nebo významnou opacitou média, jako je pokročilý šedý zákal nebo krvácení do sklivce. Dále byli vyloučeni pacienti se souběžnými očními onemocněními, včetně diabetické retinopatie, retinálních dystrofií, věkem podmíněné makulární degenerace, uveitidy nebo nitroočních nádorů. Ze studie byly také vyloučeny případy s dobou sledování kratší než šest měsíců po sklerálním bucklingu.

Skupiny pacientů

Populace pacientů byla rozdělena do dvou skupin na základě použité chirurgické techniky.

- Skupina 1 (konvenční SB): Pacienti podstoupili tradiční sklerální buckling pomocí nepřímé oftalmoskopie.
- Skupina 2 (segmentální SB s endoiluminátorem): Pacienti podstoupili segmentální sklerální buckling s využitím širokouhlé vizualizace a osvětlení endoiluminací. Volba chirurgické techniky nebyla ovlivněna žádnými předoperačními klinickými charakteristikami.

Do studie bylo zahrnuto celkem 19 pacientů, z toho 9 pacientů ve skupině 1 (konvenční SB) a 10 pacientů ve skupině 2 (segmentální SB s endoiluminátorem).

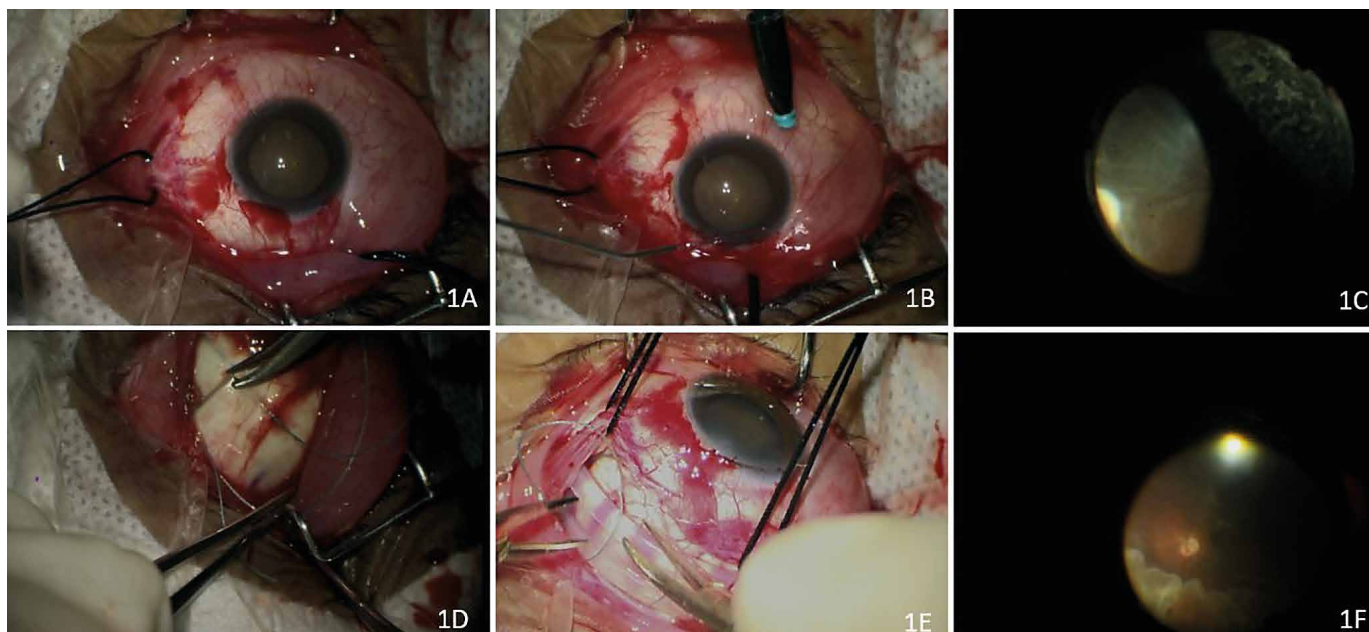
Předoperační vyšetření

Všichni pacienti podstoupili komplexní oftalmologické vyšetření, včetně důkladného vyšetření předního segmentu šterbinovou lampou a podrobného vyšetření očního pozadí nepřímou oftalmoskopií. Byly zaznamenány relevantní demografické a oftalmologické informace, jako je věk, pohlaví, postižené oko, nejlépe korigovaná zraková ostrost (BCVA) v postiženém oku, nitrooční tlak (IOP), rozsah a trvání odchlípení sítnice, umístění porušení sítnice a stav makuly (přítomnost/nepřítomnost odchlípení). Pro plánování chirurgického zákroku byl vytvořen podrobný barevný mapovací plán sítnice.

Čas potřebný k provedení operace byl zaznamenán ze záznamů operačního sálu.

Chirurgická technika

Všechny operace provedl vysoce kvalifikovaný retinální chirurg (A.M.) v lokální anestezii. Místo zákroku bylo pečlivě připraveno pomocí 5% roztoku jodovaného povidonu a následně sterilně překryto. Pro zlepšení vizualizace v průběhu celého zákroku byl použit chirurgický mikroskop.



Obrázek 1. Demonstrace kroků segmentální sklerální bukláže s endoiluminací. (A) provedená omezená peritomie odpovídající rozsahu umístění bukláže, (B) zavedení trokaru o průměru 25 gauge 4 mm posteriorně od limbu v úhlu 90° až 180° od sítnicové trhliny, následované zavedením endoiluminační sondy 25 gauge za bezkontaktní širokoúhlé vizualizace (Resight 700), (C) kryopexe aplikovaná na identifikované trhliny sítnice za asistence endoiluminace. (D–E) segmentální silikonová plomba přišitá ke sklěře pomocí 5-0 ethibondu ve vzoru matrace, (F) buklážní indentace a zarovnání plomby potvrzené pomocí endoiluminace

Skupina 1: Konvenční sklerální buckling

Byla provedena 360° perilimbální peritomie, k odkrytí skléry byly použity nůžky Westcott. Přímé svaly byly zajištěny stehy (hedvábí 4-0), aby byla umožněna dostatečná expozice. Vizualizace porušení sítnice byla provedena pomocí nepřímé oftalmoskopie s čočkou 20 D. Pro dosažení požadovaného efektu bucklingu byla použita jak silikonová akcentace, tak i cerklážní pásek. Akcentace byla přišita ke sklěře matracovým stehem Ethibond 5-0 pro zajištění správného vtlačení. Spojivka byla uzavřena polyglaktinovým stehem 7-0.

Skupina 2: Segmentální SB s endoiluminátorem

V této skupině byla provedena omezená peritomie podle rozsahu umístění plomby (Obrázek 1A). U porušení sítnice přítomných v jednom kvadrantu byly ukotveny dva přímé svaly, zatímco u porušení ve dvou kvadrantech byly ukotveny tři svaly. Pomocí trokaru byla vytvořena sklerotomie o průměru 25 gauge umístěná 4 mm za limbem, v úhlu 90° až 180° od porušení sítnice. Po zavedení jednovláknové iluminační sondy (25 gauge, Alcon Laboratories Inc., Fort Worth, Texas) byl použit bezkontaktní vizualizační systém se širokým zorným polem (Resight 700) (Obrázek 1B).

Porušení sítnice byla pečlivě identifikována a na postižené oblasti byla aplikována kryopexe (Obrázek 1C). Na rozdíl od skupiny 1 byla ve skupině 2 použita pouze silikonová plomba. Pro zajištění stability byla plomba přišita ke sklěře matracovým stehem Ethibond 5-0 (Obrázek 1D–1E). Vtlačení spony a její adekvátní umístění vzhledem k porušení byly potvrzeny pomocí endoiluminačního světla (Obrázek 1F). Místo sklerotomie bylo uza-

vřeno polyglaktinovým stehem 7-0. Spojivka byla uzavřena polyglaktinovým stehem 7-0.

V obou skupinách byla provedena drenáž subretinální tekutiny, ale pouze v případech bulózního nebo starého odchlípení sítnice.

Pooperační péče a následné sledování

Pooperační péče zahrnovala podávání lokálních antibiotik, steroidů a cykloplegik k minimalizaci zánětu a prevenci infekce. Následná vyšetření zahrnovala posouzení BCVA, nitroočního tlaku, stavu předního segmentu oka a posouzení zadního segmentu oka v arteficiální mydriáze. Tato vyšetření byla prováděna v pravidelných intervalech za účelem sledování chirurgických výsledků a odhalení případných komplikací.

Primárními sledovanými parametry byly funkční výsledky, hodnocené pomocí konečné BCVA, a anatomický úspěch, definovaný jako opětovné primární připojení sítnice při sledování po 1 roce. Mezi sekundární sledované parametry patřila doba trvání operace a výskyt tvorby epiretinální membrány (ERM) během sledovaného období.

Data byla analyzována pomocí statistického balíčku SPSS (Statistical Package for the Social Sciences) verze 22.0 (IBM Corp., New York, USA). Deskriptivní statistiky byly vyjádřeny jako průměr \pm směrodatná odchylka. Kategorické proměnné byly analyzovány pomocí chí-kvadrát testu. Normalita rozdělení dat byla posuzována pomocí jednovýběrového Kolmogorovova-Smirnovova testu. Neparametrické proměnné byly vyhodnoceny pomocí Mannova-Whitneyho U testu. Za statisticky významnou byla považována p-hodnota menší než 0,05.

VÝSLEDKY

Průměrný věk pacientů ve skupině 1 byl 32,1 ±15,2 let a ve skupině 2 pak 29,2 ±10,6 let. Výchozí hodnota BCVA byla ve skupině 1 0,9 ±0,6 logMAR a ve skupině 2 0,5 ±0,5 logMAR. Průměrný nitrooční tlak byl ve skupině 1 15,4 ±4,3 mmHg a ve skupině 2 16,6 ±5,3 mmHg.

Z hlediska rozsahu odchlípení sítnice zahrnovala Skupina 1 čtyři pacienty s odchlípením dolní části, tři se subtotálním a dva s totálním odchlípením. Ve skupině 2 se nacházeli čtyři pacienti s odchlípením dolní části, tři s odchlípením horní části, dva se subtotálním a jeden s totálním odchlípením. Poruchy sítnice byly rozděleny mezi kvadranty následovně: superotemporální (Skupina 1: 11 %, Skupina 2: 33 %), superonasální (Skupina 1: 11,1 %, Skupina 2: 20 %), inferotemporální (Skupina 1: 33,3 %, Skupina 2: 30 %) a inferonasální (Skupina 1: 44,4 %, Skupina 2: 20 %).

Odchlípení makuly se vyskytovalo u 6 z 9 pacientů ve skupině 1 a u 5 z 10 pacientů ve skupině 2. Průměrný výchozí refrakční sférický ekvivalent (MRSE) byl -5,5 ±5,6 ve skupině 1 a -6,3 ±5,6 ve skupině 2. Tabulka 1 ukazuje výchozí demografický profil a oční parametry ve skupině 1 a skupině 2.

Chirurgicky podstoupili všichni pacienti ve skupině 1 zavedení 360stupňové cerkláže v kombinaci se silikonovou akcentací. Ve skupině 2 byla použita pouze segmentální silikonová plomba bez cerklážního pásku. Z pacientů ve skupině 2 mělo plombu 7 umístěnu v jednom kvadrantu a 3 ve dvou kvadrantech.

Průměrná doba operace byla ve skupině 2 (35,1 ±21,2 minuty) významně kratší než ve skupině 1 (70,2 ±23,2 minuty). Obě skupiny vykázaly významné zlepšení BCVA při konečné kontrole. Skupina 1 se zlepšila na 0,3 ±0,3 logMAR a skupina 2 na 0,2 ±0,2 logMAR. Rozdíl mezi skupinami však nebyl statisticky významný.

Konečná pooperační MRSE byla -6,0 ±4,5 ve skupině 1 a -6,5 ±4,5 ve skupině 2, v žádném ze skupin nedošlo k významné změně oproti výchozímu stavu. Při kontrole po roce dosáhly všechny oči v obou skupinách úspěšného opětovného přiložení sítnice. U žádného pacienta ve skupině 1 se nerozvinula ERM, ve skupině 2 se u jednoho pacienta rozvinula ERM stupně 0 se zachovaným foveálním obrysem.

DISKUZE

SB zůstává osvědčenou a účinnou chirurgickou metodou pro léčbu RRD, zejména u očí s fakickou čočkou a anteriorními trhlínami. Navzdory vysoké anatomické úspěšnosti došlo v posledních letech k poklesu používání SB, a to především kvůli technické náročnosti konvenčního přístupu, který pro mladší vitreoretinální chirurgy často představuje velkou výzvu [3]. Tradiční metoda skládající se z 360stupňové peritomie a umístění cerklážního pásku, závislá na nepřímé oftalmoskopii, může být časově a ergonomicky náročná.

Studie naznačují klesající trend ve využívání sklerálního bucklingu při léčbě RRD od roku 2005 spojenou s preferencí pars plana vitrektomie [8]. Tento pokles je často připisován

Tabulka 1. Hlavní body základního demografického profilu a oční parametry ve skupině 1 a skupině 2

	Konvenční sklerální bukláž (Skupina 1)	Segmentální sklerální bukláž s endoiluminátorem (Skupina 2)	P hodnota
Počet pacientů	9	10	0,6
Průměrný věk	32,1 ±15,2	29,2 ±10,6	0,2
Muži : Ženy	2:1	3:2	0,3
Vstupní BCVA	0,9 ±0,6	0,5 ±0,5	0,1
Rozsah odchlípení sítnice			0,4
Inferior	4	4	
Superior	0	3	
Subtotal	3	2	
Total	2	1	
Umístění primární trhlíny			0,2
ST quadrant	1	3	
SN quadrant	1	2	
IT quadrant	3	3	
IN quadrant	4	2	
Status makuly			0,1
On	3	5	
Off	6	5	
Vstupní MRSE	-5,5 ±5,6	-6,3 ±5,6	0,2

SB – sklerální bukláž, BCVA – nejlépe korigovaná zraková ostrost, ST – supero-temporální, SN – supero-nasální, IT – infero-temporální, IN – infero-nasální, MRSE – střední refrakční sférický ekvivalent

technickým problémům spojeným s tradičními technikami SB, zejména omezené vizualizaci, kterou během operace umožňuje nepřímá oftalmoskopie.

Špatná vizualizace může bránit přesné identifikaci a lokalizaci porušení sítnice, což přispívá k větší náročnosti a zvýšené intraoperační složitosti. Došlo proto k posunu směrem k technikám, které nabízejí lepší pooperační vizualizaci a využívají širokouhlé zobrazovací systémy a endoiluminaci [9].

Naše studie představuje další ze vzrůstajícího množství důkazů užitečnosti endoiluminačního osvětlení k provádění minimálně invazivní omezené peritomie SB při rhegmatogenním odchlípení sítnice.

Primární výsledek naší studie dokazuje, že jak segmentální SB s endoiluminátorem, tak konvenční SB přinášejí srovnatelné anatomické a funkční výsledky, včetně míry opětovného přiložení sítnice a zlepšení BCVA. Všechny oči v obou skupinách po 1 roce dosáhly úspěšného anatomického přiložení sítnice. Podobně se pooperační zraková ostrost v obou skupinách významně zlepšila, nebyly mezi nimi přítomny statisticky významné rozdíly.

Velkou výhodou metody s endoiluminátorem bylo výrazné zkrácení doby operace. Průměrná délka operace ve skupině s endoiluminátorem byla téměř poloviční oproti skupině, která podstoupila konvenční SB (35,1 ±21,2 minuty vs. 70,2 ±23,2 minuty). Tato zjištění jsou v souladu

s výsledky předchozích studií, které uváděly kratší dobu operace u SB s endoiluminátorem ve srovnání s tradičními technikami [10,11].

K tomuto zkrácení doby operace pravděpodobně přispívá několik faktorů. Použití širokouhlého bezkontaktního zobrazovacího systému v kombinaci s endoiluminátorem poskytuje expanzivní souvislý pohled na periferii sítnice. To umožňuje přesnější lokalizaci porušení sítnice a efektivnější aplikaci kryopexy [6]. Naproti tomu konvenční nepřímá oftalmoskopie je spojena s omezeními, jako je inverze obrazu, užší zorné pole a časté problémy se změnou přístrojů, které jsou obzvláště výrazné u méně zkušených chirurgů.

Lze tvrdit, že s nárůstem chirurgických zkušeností a lepšími dovednostmi v oblasti vyšetření periferní sítnice se doba pro konvenční SB může přiblížit době potřebné k zákrokům s endoiluminátorem [12]. Naše technika však zahrnovala i segmentální buckling s omezenou peritomií, což dobu operace ještě zkrátilo díky zjednodušení postupu a eliminaci několika kroků potřebných u tradiční SB.

Další výhodou tohoto přístupu je přímá peroperační vizualizace během subretinální drenáže tekutiny pomocí mikroskopu. Ta eliminuje rizika spojená se slepou drenáží, což zlepšuje přesnost a bezpečnost operace [13].

Technika s endoiluminátorem je také ergonomičtější a jednodušší pro chirurgy, zejména pro stážisty a chirurgy na začátku kariéry [6]. Provádění SB pod přímou vizualizací mikroskopem zlepšuje koordinaci ruka-oko a je jednodušší si postup osvojit. Vertikální pohled navíc umožňuje sledování operačního pole více pozorovatelům současně, což představuje velkou výhodu pro výuku chirurgie a supervizi.

Segmentální povaha plomby a omezená peritomie použité ve skupině s endoiluminátorem přinášejí i další výhody. Nemá třeba 360stupňový cerkláží pásek, takže se minimalizuje riziko vyvolání diplopie, pooperačního diskomfortu, chorioideální ischemie a refrakčních změn

[14,15]. Tento lokalizovaný přístup je obzvláště účinný u očí, kde je narušení sítnice omezeno na jeden nebo dva kvadranty – jako tomu bylo u většiny očí léčených SB s endoiluminátorem v naší sérii operací.

Přestože se v literatuře objevily obavy z potenciálních komplikací spojených s endoiluminačními sondami – například iatrogenní porušení sítnice, dotyk čočky nebo endoftalmitida – v naší kohortě jsme žádné takové události nepozorovali [6]. To je pravděpodobně způsobeno použitím endoiluminačních sond o průměru 25 gauge s trokarovými ventily, které pomáhají udržovat nitrooční stabilitu a snižují riziko deformace očního bulbu a peroperačního traumatu.

Literatura uvádí protichůdné údaje o výskytu tvorby ERM po SB s endoiluminátorem [12]. Naše studie nezjistila žádný významný rozdíl ve tvorbě ERM mezi skupinou s endoiluminátorem a s konvenční SB. Nedávná metaanalýza doporučila ke snížení rizika ERM rutinní šití míst sklerotomie. V naší sérii operací byly všechny sklerotomie sešity, což mohlo přispět k absenci ERM u pacientů, kteří podstoupili SB s endoiluminátorem.

Mezi omezení této studie patří její retrospektivní povaha a relativně malý vzorek, což může omezit zevšeobecnění jejích výsledků. Nelze také zcela vyloučit zkreslení způsobené chirurgem, protože všechny operace provedl jeden zkušený chirurg. To však také zajišťuje jednotnost chirurgické techniky a minimalizuje variabilitu mezi operátory.

Závěrem lze říci, že segmentální sklerální buckling s endoiluminátorem je bezpečná, účinná a efektivní technika pro léčbu lokalizované RRD. Při zachování srovnatelných anatomických a vizuálních výsledků s konvenční SB nabízí významné zkrácení doby operace a zlepšení intraoperační vizualizace. Vzhledem k tomu, že se vitreoretinální chirurgie dále vyvíjí, může integrace endoiluminace do SB pomoci zachovat tuto cennou techniku tím, že ji zpřístupní dalším odborníkům, zejména mladším chirurgům.

LITERATURA

- Heimann H, Bartz-Schmidt KU, Bornfeld N, et al. Scleral buckling versus primary vitrectomy in rhegmatogenous retinal detachment: a prospective randomized multicenter clinical study. *Ophthalmology*. 2007 Dec;114(12):2142-2154.
- Fabian ID, Kinori M, Efrati M, et al. Pneumatic retinopexy for the repair of primary rhegmatogenous retinal detachment: a 10-year retrospective analysis. *JAMA Ophthalmol*. 2013 Feb;131(2):166-171.
- Schwartz SG, Kuhl DP, McPherson AR, Holz ER, Mieler WF. Twenty-Year Follow-up for Scleral Buckling. *Arch Ophthalmol*. 2002 Mar 1;120(3):325-329.
- Minihan M, Tanner V, Williamson T. Primary rhegmatogenous retinal detachment: 20 years of change. *Br J Ophthalmol*. 2001 May;85(5):546-548.
- Kreissig I, Rose D, Jost B. Minimized surgery for retinal detachments with segmental buckling and nondrainage. An 11-year follow-up. *Retina Phila Pa*. 1992;12(3):224-231.
- Governatori L, Scamporrì A, Culièrsi C, et al. Chandelier-Assisted Scleral Buckling: A Literature Review. *Vision*. 2023 Jun 28;7(3):47.
- Di Lauro S, Kadhim MR, Charteris DG, Pastor JC. Classifications for Proliferative Vitreoretinopathy (PVR): An Analysis of Their Use in Publications over the Last 15 Years. *J Ophthalmol*. 2016;2016:7807596.
- Williams PD, Hariprasad SM. Evolving trends in primary retinal detachment repair: microincisional vitrectomy and the role of OCT. *Ophthalmic Surg Lasers Imaging Retina*. 2014;45(4):268-272.
- Seider MI, Nomides REK, Hahn P, Mruthyunjaya P, Mahmoud TH. Scleral Buckling with Chandelier Illumination. *J Ophthalmic Vis Res*. 2016;11(3):304-309.
- Tomita Y, Kurihara T, Uchida A, et al. Wide-Angle Viewing System versus Conventional Indirect Ophthalmoscopy for Scleral Buckling. *Sci Rep*. 2015 Sep 2;5:13256.
- Cohen E, Rosenblatt A, Bornstein S, Loewenstein A, Barak A, Schwartz S. Wide-angled endoillumination vs traditional scleral buckling surgery for retinal detachment - a comparative study. *Clin Ophthalmol Auckl NZ*. 2019;13:287-293.
- Kao YS, Chen CY, Huang YT, Chen SN. Comparison of Chandelier-Assisted versus Standard Scleral Buckling for the Treatment of Primary Rhegmatogenous Retinal Detachment: A Systematic Review and Meta-Analysis. *Ophthalmologica*. 2024 Aug 19;247(5-6):345-354.
- Chhablani J, Balakrishnan D. Chandelier-assisted external drainage of subretinal fluid. *Retin Cases Brief Rep*. 2015;9(3):223-225.
- Kreissig I, Rose D, Jost B. Minimized surgery for retinal detachments with segmental buckling and nondrainage. An 11-year follow-up. *Retina Phila Pa*. 1992;12(3):224-231.
- Iwase T, Kobayashi M, Yamamoto K, Yanagida K, Ra E, Terasaki H. Change in choroidal blood flow and choroidal morphology due to segmental scleral buckling in eyes with rhegmatogenous retinal detachment. *Sci Rep*. 2017 Jul 20;7(1):5997.