

# Minimálně invazivní glaukomová chirurgie: iStent a Preserflo v léčbě primárního glaukomu s otevřeným úhlem. Přehled

Ulrych Richard<sup>1</sup>, Stěpanov Alexandr<sup>1,2,3</sup>

<sup>1</sup>Oblastní nemocnice Mladá Boleslav, a.s.

<sup>2</sup>3. Lékařská fakulta Univerzity Karlovy v Praze

<sup>3</sup>Lékařská fakulta Slovenské zdravotnícké univerzity v Bratislavě



MUDr. Richard Ulrych, MBA

Korespondenční adresa:

Oční oddělení, Oblastní nemocnice Mladá Boleslav, a.s.

Tř. Václava Klementa 147

290 03 Mladá Boleslav

E-mail: richard.ulrych@onmb.cz

Do redakce doručeno dne: 18. 6. 2025

Přijato k publikaci dne: 19. 7. 2025

Publikováno on-line: 10. 10. 2025

*Autoři práce prohlašují, že vznik i téma odborného sdělení a jeho zveřejnění není ve střetu zájmů a není podpořeno žádnou farmaceutickou firmou. Práce nebyla zadána jinému časopisu ani jinde otištěna, s výjimkou kongresových abstrakt a doporučených postupů.*

## SOUHRN

Glaukom je chronická progresivní ireverzibilní neuropatie zrakového nervu charakterizovaná morfologickými změnami na terči zrakové nervu a změnami v zorném poli. Přesná patogeneze není známá, současný koncept rozvoje vzniku glaukomových změn zahrnuje deformaci lamina cribrosa způsobenou vysokým nitroočním tlakem, což ústí v poškození axonů s následnou apoptózou gangliových buněk sítnice a úbytkem vrstvy nervových vláken. Přehledový článek pojednává o možnostech využití minimální invazivní glaukomové chirurgie v současné době, konkrétně o mikroinvazivních implantátech iStent a Preserflo, jejich účinnosti a bezpečnosti v chirurgické léčbě primárního glaukomu s otevřeným úhlem.

**Klíčová slova:** primární glaukom s otevřeným úhlem, mikroinvazivní glaukomová chirurgie, iStent, Preserflo Microshunt

## SUMMARY

### Minimally Invasive Glaucoma Surgery: iStent and Preserflo in the Treatment of Primary Open-Angle Glaucoma. A Review

Glaucoma is a chronic, progressive and irreversible neuropathy of the optic nerve, characterized by morphological changes in the optic nerve papilla and defects in the visual field. Although the precise pathogenesis is not fully understood, the current concept of glaucoma development incorporates the deformation of the lamina cribrosa caused by elevated intraocular pressure, leading to axonal damage, subsequent apoptosis of retinal ganglion cells and loss of the nerve fiber layer. This review article discusses the current possibilities of using minimally invasive glaucoma surgery, specifically focusing on the micro-invasive implants iStent and Preserflo, their efficacy and safety in the surgical treatment of primary open-angle glaucoma.

**Key words:** primary open-angle glaucoma, minimally invasive glaucoma surgery, iStent, Preserflo Microshunt

Čes. a slov. Oftal., 82, 2026, No. 2, p. 67–71

## PRIMÁRNÍ GLAUKOM OTEVŘENÉHO ÚHLU (POAG)

Glaukom patří celosvětově mezi hlavní příčiny nevratné ztráty zraku. Jedná se o chronickou progresivní ireverzibilní neuropatii zrakového nervu (ZN) charakterizovanou morfologickými změnami na terči ZN a změnami zorného pole. Přesná patogeneze není známa, současný koncept rozvoje vzniku glaukomových změn zahrnuje deformaci lamina cribrosa způsobenou vyššími hodnotami nitroočního tlaku (NOT), což vede k poškození axonů s následnou apoptózou gangliových buněk sítnice a úbytkem vrstvy nervových vláken [1–4]. Chirurgickou léčbu indikujeme, jestliže konzervativní léčbou nebylo dosaženo cílových hodnot NOT, při progresi očního nálezu na terči ZN pacienta, při progresi změn v zorném poli či progresivní ztrátě nervových vláken verifikovaných

vyšetřením optické koherenční tomografie. Dále také při nesnášenlivosti lokální terapie či non-compliance pacienta [5]. Trabekulektomie, filtrační operace ab-externo, stále zůstává zlatým standardem glaukomové chirurgie převážně u pacientů s pokročilým či rychle progredujícím onemocněním. Avšak může být spojena s řadou peroperačních či pooperačních komplikací – hypotonie, infekce, suprachoroidální hemoragie, progresse katarakty atd. [6,7]. Implantáty minimálně invazivní glaukomové chirurgie (minimally invasive glaucoma surgery – MIGS) byly vyvinuty jako bezpečnější a méně traumatické chirurgické intervence pro pacienty s mírným až středně těžkým glaukomovým onemocněním nebo pro ty, kteří jsou intolerantní vůči standardní farmakologické terapii. Ve srovnání s tradičními glaukomovými operacemi

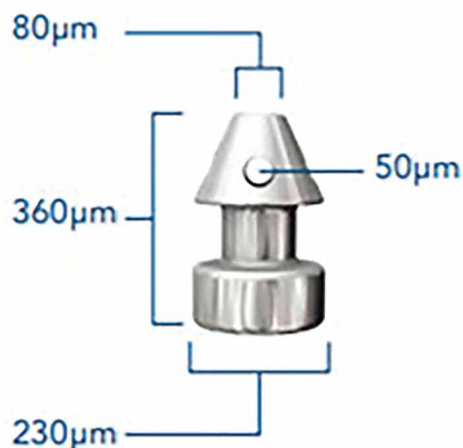
nabízí MIGS lepší bezpečnostní profil a rychlejší rekonvalescenci pacienta po operaci. Všeobecně jsou indikovány u pacientů s mírným či středně pokročilým glaukomovým onemocněním, jelikož jejich výsledný efekt na snížení nitroočního tlaku může být méně výrazný než u tradičních glaukomových operací [8–10]. Tuto skutečnost je nutné vzít v potaz při rozhodování jaký operační výkon u daného pacienta zvolit, jelikož tento fakt potenciálně omezuje jejich účinnost v případech pokročilého glaukomu nebo u pacientů s nízkým cílovým NOT. Navíc, zatímco MIGS prokázala slibné výsledky v krátkodobém až střednědobém horizontu, dlouhodobé výsledky a srovnávací účinnost mezi různými technikami MIGS jsou stále předmětem zkoumání [11].

### iStent

Minimálně invazivní glaukomová chirurgie přinesla významný posun ve snižování nitroočního tlaku u pacientů s mírným až středně těžkým primárním glaukodem s otevřeným úhlem. V čele této inovace stojí řada implantátů iStent (Glaukos Corporation, Laguna Hills, CA, USA), které se postupně vyvíjely ve čtyřech generacích.

#### 1. generace – iStent inject®

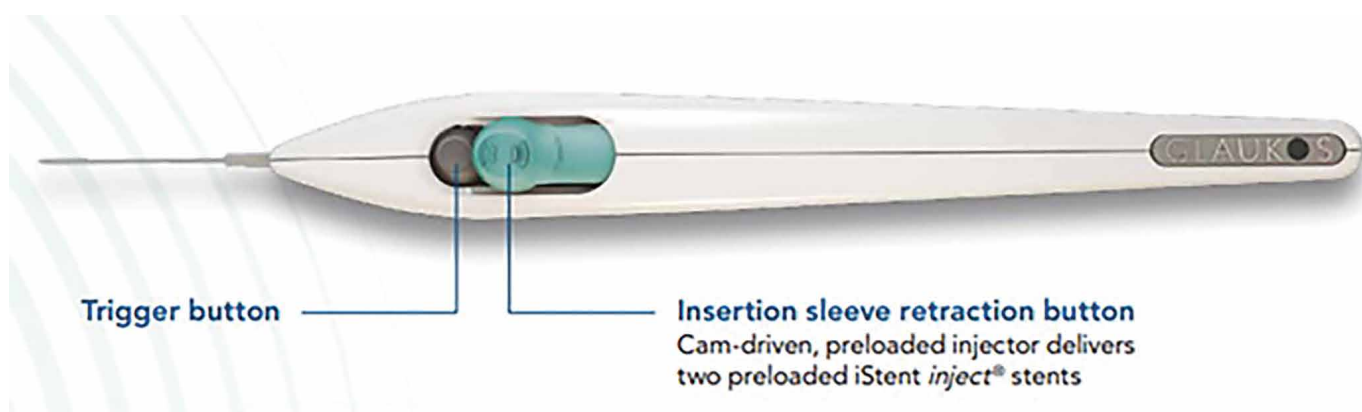
První model iStentu byl schválen Úřadem pro kontrolu potravin a léčiv (The Food and Drug Administration – FDA) v roce 2012 a stal se průkopníkem kategorie MIGS. Byl vyroben z titanu (Ti6Al4V ELI) ve tvaru písmene „L“ o délce 1 mm a průměru 0,3 mm a potažen heparinem (DuraFlo, Edwards LifeSciences, Irvine, CA). Pomocí mikroinvazivního inserteru se umísťoval do Schlemmova kanálu (Obrázek 1). Implantoval se vždy jeden stent. Klinická data dle Samuelsona et al. (2011) ukázala pokles průměrného NOT z 21,5 mmHg na 17 mmHg po 12 měsících, přičemž 72 % pacientů dosáhlo hodnot  $\leq 21$  mmHg bez nutnosti medikace. Redukce glaukomových kapek byla zaznamenána u 15 % pacientů, oproti 1 % v kontrolní skupině, kde byla provedena pouze operace šedého zákalu [12].



Obrázek 2. iStent inject®. Zdroj: www.glaukos.com

#### 2. generace – iStent inject®

Druhá generace byla na trh uvedena v roce 2018. Každý injektor obsahuje dva titanové stenty aplikující se do Schlemmova kanálu. Model druhé generace se oproti první generaci liší vylepšením odtoku komorové tekutiny díky čtyřem bočním vývodům o průměru 50 µm (Obrázek 2). Samuelson et al. (2019) během dvouletého sledování zkoumali bezpečnost a účinnost kombinace implantace s operací katarakty u pacientů s mírným nebo středně těžkým POAG. Ve srovnání se samotnou operací katarakty došlo při kombinovaném výkonu k většímu snížení NOT [13]. Tato multicentrická studie zahrnovala 505 očí s mírným nebo středně těžkým POAG, které také vyžadovaly operaci katarakty. Předoperační léčený NOT byl  $\leq 24$  mmHg a neléčený NOT se pohyboval v rozmezí od 21 do 36 mmHg. Po nekomplikované operaci katarakty byly oči peroperačně randomizovány k podání buď iStent inject (léčebná skupina, n = 387), nebo zůstaly bez stentu (kontrolní skupina, n = 118). Následně



Obrázek 1. iStent® injektor. Zdroj: www.glaukos.com

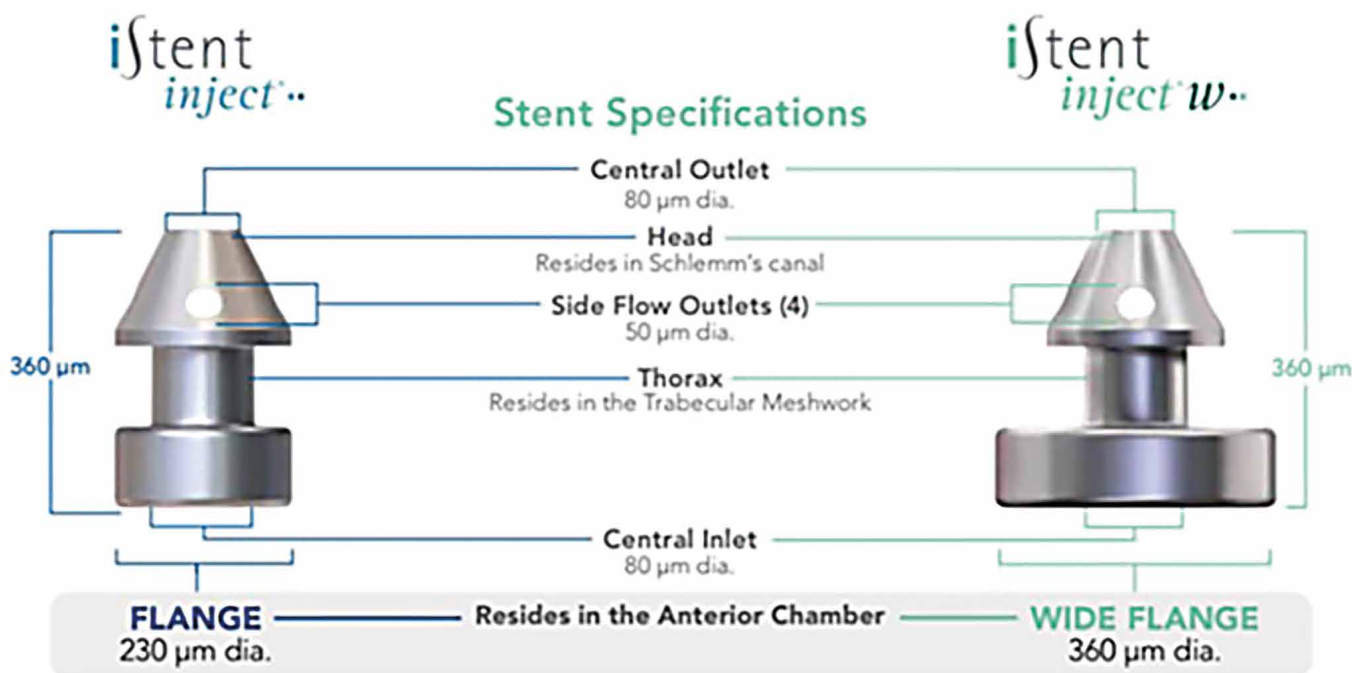
sledování trvalo dva roky. Mezi respondenty 84 % léčených očí a 67 % kontrolních očí nedostávalo po 23 měsících oční hypotenziva. Do 24. měsíce byl denní NOT bez léků  $\leq 18$  mmHg dosažen u 63,2 % léčených očí a 50,0 % kontrolních očí [13].

Rovněž Hengerer et al. (2022) v rámci pětileté prospektivní longitudinální studie porovnával účinnost a bezpečnost profil implantace iStentu 2. generace samostatně nebo v kombinaci s operací šedého zákalu. Studie čítala 125 očí s POAG, které byly rozděleny do dvou skupin. V podskupině s kombinací implantace a fakoemulzifikace došlo k 39% snížení NOT (z 22,6 mmHg na 13,8 mmHg,  $p = 0,001$ ) a k 69% poklesu medikací (z 2,52 na 0,78,  $p = 0,001$ ), v podskupině se samotnou implantací pak k 42% snížení NOT (25,3 mmHg na 14,6 mmHg,  $p = 0,001$ ) a k 75% redukci medikací (2,98 na 0,74,  $p = 0,001$ ). Více než 83 % očí dosáhlo snížení NOT o  $\geq 20$  % a u více než 99 % očí zůstalo NOT stejné nebo nižší než před operací, přičemž 46 % pacientů bylo bez medikace. Během pěti let nevznikla žádná pooperační komplikace ani nebyla nutná žádná filtrující operace a bylo dosaženo stabilizace glaukomu [14].

### 3. generace – iStent inject® W

V roce 2020 přichází upravený model iStent inject W se širší základnou stentu (360  $\mu\text{m}$  oproti 230  $\mu\text{m}$  druhé generace) a vylepšeným injektorem, což zvyšuje chirurgickou přesnost a snižuje riziko nesprávného umístění (Obrázek 3). I zde se implantují dva stenty stále v kontextu fakoemulzifikační operace katarakty. Deneri et al. (2023) z Univerzitní oční kliniky v Münsteru v Německu publikoval retrospektivní studii, která porovnávala krátkodobé a střednědobé pooperační výsledky implantace

iStent Inject® a iStent Inject® W v kombinaci s operací katarakty u pacientů s POAG. Do studie bylo zahrnuto 67 očí. U všech očí byla provedena operace katarakty, 35 očí byl implantován iStent Inject, 32 očí byl implantován iStent Inject W. Doba sledování činila 6 měsíců. Hlavním cílovým parametrem úspěšnosti bylo snížení výchozí hodnoty NOT na konci sledovacího období. Mezi vedlejší sledované parametry patřilo snížení NOT 1. den po operaci, změny na perimetru, změny ve vrstvě nervových vláken, redukce medikamentózní antiglaukomové terapie a přítomnost pooperačních komplikací. U obou skupin došlo ke statisticky významnému poklesu NOT. Ve skupině iStent Inject W došlo ke statisticky významnému poklesu již první den po operaci a rovněž po šesti měsících, zatímco ve skupině očí, kterým byl implantován iStent Inject došlo ke statisticky významnému poklesu NOT pouze první den po operaci [15]. Studie také prokázala statisticky významný pokles medikamentózní antiglaukomové terapie. Na konci sledování došlo k větší redukci medikamentózní antiglaukomové terapie ve skupině s implantací iStent Inject, než ve skupině iStent Inject W [15]. Důvody mohou být multikauzální: rozdílný přístup k medikaci u implantátu s lepší účinností, konzervativní přístup lékařů u novějšího modelu a limitující faktory samotné studie (retrospektivní design, malý vzorek, krátké sledování). Rovněž nebyl prokázán statisticky významný rozdíl ve výskytu pooperačních komplikací u obou sledovaných skupin pacientů [15]. Autoři studie uvedli, že větší základna iStent inject W může vést k lepšímu umístění stentu a tím k účinnějšímu snížení NOT. Pro definitivní závěry o dlouhodobé účinnosti a bezpečnosti obou zařízení by bylo potřebné rozsáhlejší a dlouhodobější sledování [15].



Obrázek 3. Porovnání modelu 2. a 3. generace iStentu. Zdroj: www.glaukos.com

#### 4. generace – iStent infinite (G4)

Nejnovější model schválený v srpnu 2022 přinesl zásadní posun. Představuje implantaci celkem tří stentů do Schlemmova kanálu nezávisle na současném provedení fakoemulzifikace nitrooční čočky.

Výsledky registrační FDA studie zahrnující 72 pacientů a 72 očí ukázaly, že u 76 % pacientů bylo dosaženo průměrného poklesu NOT o  $\geq 20$  % oproti výchozím hodnotám a to při zachování nebo snížení počtu užívaných léků. Bezpečnostní profil byl vynikající, s minimem komplikací a bez nutnosti reoperace [16].

#### PRESERFLO™ MicroShunt

PRESERFLO™ MicroShunt (Santen Pharmaceutical Co., Ltd.,) je malá, flexibilní trubička vyrobená z biokompatibilního materiálu známého jako poly(styren-blok-isobutylen-blok-styren), neboli SIBS, který je navržen tak, aby minimalizoval zánět, jizvení a fibrózu. Jedná se o 8,5 mm dlouhou trubičku, která má lumen o průměru 70  $\mu\text{m}$  a vnější průměr 350  $\mu\text{m}$  (Obrázek 4). Je implantován technikou tzv. ab-externo, tedy jeden jeho konec je umístěn v přední komoře oka, zatímco druhý konec je veden pod spojivku do subtenonského prostoru, kde je vytvořen filtrační puchýřek. Nitrooční implantát může být implantován samostatně nebo jeho implantace může být kombinována s operací šedého zákalu [17,18]. Fili et al. (2022) v prospektivní observační studii na 30 očích porovnávali efektivitu a bezpečnost implantace Preserflo samostatně a v kombinaci s operací katarakty. Pacienti byli rovnoměrně rozděleni do dvou skupin. Vstupní hodnota NOT ve skupině se samostatnou implantací byla  $23,5 \pm 9,0$  mmHg, ve druhé skupině byla hodnota NOT  $23,4 \pm 8,7$  mmHg. Po dvanácti měsících sledování byla průměrná hodnota NOT u první skupiny  $11,6 \pm 1,6$  mmHg, u druhé skupiny  $13,8 \pm 3,6$  mmHg. Absolutní pokles NOT během 12 měsíců po operaci se mezi oběma skupinami statisticky významně nelišil ( $p = 0,056$ ) [18]. Dle dalších publikovaných studií Preserflo představuje účinnou a bezpečnou metodu v léčbě POAG vedoucí ke snížení NOT a počtu anti-glaukomové medikace [19–22].



Obrázek 4. Implantát Preserflo™. Zdroj: www.santen.com

## ZÁVĚR

Současná data podporují použití obou mikroinvazivních zařízení – iStent a Preserflo MicroShunt jako účinných a bezpečných možností chirurgické léčby glaukomu, zejména u pacientů s mírnou až středně pokročilou formou onemocnění. Volba mezi těmito implantáty by měla být založena na individuálních potřebách pacienta, stupni glaukomového postižení a zvážení poměru přínosů a rizik.

## LITERATURA

- Weinreb RN, Leung CK, Crowston JG, et al. Primary open-angle glaucoma. Nat Rev Dis Primers. 2016 Sep 22;2:16067. doi: 10.1038/nrdp.2016.67
- Salmon JF, Kanski JJ. Kanski's Clinical Ophthalmology: A Systematic Approach. 10th ed. London: Elsevier; 2023. p. 340
- Weinreb RN, Khaw PT. Primary open-angle glaucoma. Lancet. 2004 May 22;363(9422):1711-1720. doi: 10.1016/S0140-6736(04)16257-0
- Marshall LL, Hayslett RL, Stevens GA. Therapy for Open-Angle Glaucoma. Consult Pharm. 2018 Aug 1;33(8):432-445. doi: 10.4140/TCP.n.2018.432
- Výborný P. Glaukom. In: Rozsival P, ed. Oční lékařství. Praha: Galén, Karolinum, 2006: p. 295-298
- Gedde SJ, Singh K, Schiffman JC, Feuer WJ; Tube Versus Trabeculectomy Study Group. The Tube Versus Trabeculectomy Study: interpretation of results and application to clinical practice. Curr Opin Ophthalmol. 2012 Mar;23(2):118-126. doi: 10.1097/ICU.0b013e32834ff2d1
- Gedde SJ, Schiffman JC, Feuer WJ, Herndon LW, Brandt JD, Budenz DL. Tube versus Trabeculectomy Study Group. Treatment outcomes in the Tube Versus Trabeculectomy (TVT) Study after five years of follow-up. Am J Ophthalmol. 2012 May;153(5):789-803. Epub 2012 Jan 15. doi: 10.1016/j.ajo.2011.10.026.
- Lavia C, Dallorto L, Maule M, Ceccarelli M, Fea AM. Minimally-invasive glaucoma surgeries (MIGS) for open angle glaucoma: A systematic review and meta-analysis. PLoS ONE 2017;12(8): e0183142. doi: 10.1371/journal.pone.0183142
- Bloom P, Au L. Minimally Invasive Glaucoma Surgery (MIGS) Is a Poor Substitute for Trabeculectomy-The Great Debate. Ophthalmol Ther. 2018 Dec;7(2):203-210. Epub 2018 Jun 22. doi: 10.1007/s40123-018-0135-9
- Mathew DJ, Buys YM. Minimally Invasive Glaucoma Surgery: A Critical Appraisal of the Literature. Annu Rev Vis Sci. 2020 Sep 15;6:47-89. doi: 10.1146/annurev-vision-121219-081737
- Balas M, Mathew DJ. Minimally Invasive Glaucoma Surgery: A Review of the Literature. Vision (Basel). 2023 Aug 21;7(3):54. doi: 10.3390/vision7030054

12. Samuelson TW, Katz LJ, Wells JM, Duh YJ, Giamporcaro JE; US iStent Study Group. Randomized evaluation of the trabecular micro-bypass stent with phacoemulsification in patients with glaucoma and cataract. *Ophthalmology*. 2011 Mar;118(3):459-467. Epub 2010 Sep 15. doi: 10.1016/j.ophtha.2010.07.007
13. Samuelson TW, Sarkisian SR Jr, Lubeck DM, et al. iStent inject Study Group. Prospective, Randomized, Controlled Pivotal Trial of an Ab Interno Implanted Trabecular Micro-Bypass in Primary Open-Angle Glaucoma and Cataract: Two-Year Results. *Ophthalmology*. 2019 Jun;126(6):811-821. Epub 2019 Mar 14. doi: 10.1016/j.ophtha.2019.03.006
14. Hengerer FH, Auffarth GU, Conrad-Hengerer I. iStent inject Trabecular Micro-Bypass with or Without Cataract Surgery Yields Sustained 5-Year Glaucoma Control. *Adv Ther*. 2022 Mar;39(3):1417-1431. Epub 2022 Feb 3. doi: 10.1007/s12325-021-02039-4
15. Deneri S, Merté RL, Eter N, Brücher VC. Comparison of the iStent Inject® versus the iStent Inject® W-Both in Combination with Cataract Surgery-In Open-Angle Glaucoma. *J Clin Med*. 2023 Nov 23;12(23):7259. doi: 10.3390/jcm12237259
16. Sarkisian SR Jr, Grover DS, Gallardo MJ, et al. iStent infinite Study Group. Effectiveness and Safety of iStent Infinite Trabecular Micro-Bypass for Uncontrolled Glaucoma. *J Glaucoma*. 2023 Jan 1;32(1):9-18. Epub 2022 Oct 20. doi: 10.1097/IJG.0000000000002141
17. Martínez-de-la-Casa JM, Saenz-Francés F, Morales-Fernandez L. et al. Clinical outcomes of combined Preserflo Microshunt implantation and cataract surgery in open-angle glaucoma patients. *Sci Rep*. 2021;11:15600. doi: 10.1038/s41598-021-95217-x
18. Fili S, Kontopoulou K, Vastardis I, Perdikakis G, Bechrakis N, Kohlhas M. PreserFlo™ MicroShunt combined with phacoemulsification versus PreserFlo™ MicroShunt as a standalone procedure in patients with medically resistant openangle glaucoma. *J Curr Ophthalmol*. 2022;34:180-186.
19. Scheres, LMJ, Kujovic-Aleksov S, Winkens, B. et al. Five-year follow-up with the PreserFlo MicroShunt for open-angle glaucoma. *Eye*. 2025;39:1540-1546. doi: 10.1038/s41433-025-03707-3
20. Bhayani, R, Martínez de la Casa JM, Figus M. et al. Short-term safety and efficacy of Preserflo™ Microshunt in glaucoma patients: a multicentre retrospective cohort study. *Eye*. 2023;37:644-649. doi: 10.1038/s41433-022-01995-7
21. Tanner A, Haddad F, Fajardo-Sanchez J, et al. One-year surgical outcomes of the PreserFlo MicroShunt in glaucoma: a multicentre analysis. *Br J Ophthalmol*. 2023 Aug;107(8):1104-1111. Epub 2022 Apr 1. doi: 10.1136/bjophthalmol-2021-320631
22. Mercieca K, Bhayani R, Martinez-de-la-Casa JM. et al. 3-Year Safety and Efficacy Results of PreserFlo™ Microshunt in Glaucoma Patients: A Multicentre European Cohort Study. *AJO Int*. 2024;1:100054.