

INTRAVITREÁLNÍ IMPLANTÁT DEXAMETHASONU V LÉČBĚ DIABETICKÉHO MAKULÁRNÍHO EDÉMU SE ZAMĚŘENÍM NA ROLI OCT BIOMARKERŮ

Mudroch Tomáš^{1,2}, Hrevuš Michal^{1,2}, Karhanová Marta^{1,2},
Řehák Jiří^{1,2}, Marešová Klára^{1,2}

¹Fakultní nemocnice Olomouc, Oční klinika

²Univerzita Palackého v Olomouci, Lékařská fakulta, Oční klinika

Autoři práce prohlašují, že vznik i téma odborného sdělení a jeho zveřejnění není ve střetu zájmů a není podpořeno žádnou farmaceutickou firmou. Práce nebyla zadána jinému časopisu ani jinde otištěna.

Do redakce doručeno dne: 25. 3. 2024

Přijato k publikaci dne: 30. 4. 2024

Publikováno on-line: 19. 6. 2024



MUDr. Tomáš Mudroch
Oční klinika LF UP a FN Olomouc
Zdravotníků 248/7
77900 Olomouc
E-mail: tomas.mudroch@fnol.cz

SOUHRN

Cíl: Zhodnotit výsledky léčby implantátem dexamethasonu Ozurdex® (DEX) u pacientů s diabetickým makulárním edémem (DME) v reálné klinické praxi. Zjistit korelaci mezi známými OCT biomarkery a efektem léčby.

Materiál a metodika: Do retrospektivní studie bylo zařazeno 42 očí u 33 pacientů (16 žen, 17 mužů) léčených DEX na oční klinice LF UP a FN Olomouc v indikaci DME v letech 2020 až 2023. Kontrolní vyšetření proběhla 1, 3 a 6 měsíců po první aplikaci DEX. Hlavní sledované parametry byly: nejlépe korigovaná zraková ostrost (NKZO), nitrooční tenze (NT), CRT, OCT biomarkery. Výsledky sledování byly následně statisticky vyhodnoceny.

Výsledky: Na první kontrole po aplikaci DEX došlo k poklesu CRT v průměru o $186 \pm 146 \mu\text{m}$ a zisku písmen v průměru 3 ± 7 písmen. Pozitivní morfologická a funkční responze byla u 39 (92,9 %) a 23 očí (54,8 %). Biomarker DRIL (dezorganizace vnitřních vrstev sítnice) byl vstupně přítomný u 41 očí (97,6 %), k redukci až vymizení po aplikaci došlo u 13 očí (31 %). U očí s EZ disrupcí (dezorganizace elipsoidní zóny) byla průměrná vstupní NKZO 49,6 písmen, ve skupině bez tohoto biomarkeru 57,8 písmen. U naivních očí byl po aplikaci průměrný zisk +8,7 písmen, u již léčených očí +2,1 písmen. Chronický DME byl méně častý u naivních ($n = 1$, 14,3 %) než léčených očí ($n = 28$, 84,8 %). Všechny tyto výsledky byly statisticky významné ($p < 0,05$). K elevaci NT po aplikaci DEX došlo u 9 pacientů (21,4 %).

Závěr: Naše výsledky potvrdily DEX jako bezpečnou a účinnou možnost léčby DME. Naivní pacienti dosahovali lepších funkčních výsledků. Potvrdili jsme dezorganizaci elipsoidní zóny (EZ disrupce) jako negativní biomarker. Zároveň jsme prokázali schopnost DEX redukovat dezorganizaci vnitřních vrstev sítnice (DRIL).

Klíčová slova: diabetický makulární edém, OCT biomarkery, dexamethason, Ozurdex

SUMMARY

INTRAVITREAL DEXAMETHASONE IMPLANT IN THE TREATMENT OF DIABETIC MACULAR EDEMA FOCUSING ON THE ROLE OF OCT BIOMARKERS

Objective: The aim of this study was to evaluate the outcomes of Ozurdex® (DEX) implant in patients with diabetic macular edema (DME) in real-world clinical practice, and to determine the correlation between known OCT biomarkers and the effect of treatment.

Material and Methods: This retrospective study included 42 eyes of 33 patients (16 women, 17 men) treated with DEX at the Department of Ophthalmology, Faculty of Medicine and Dentistry of Palacký University and University Hospital Olomouc for DME indication between 2020 and 2023. Follow-up examinations were conducted at 1, 3, and 6 months after the first DEX application. The main assessed parameters were: best-corrected visual acuity (BCVA), intraocular pressure (IOP), central retinal thickness (CRT), OCT biomarkers. The results were subsequently statistically evaluated.

Results: At the first follow-up after DEX application, there was an average decrease in CRT of $186 \pm 146 \mu\text{m}$ and a gain of 3 ± 7 letters. Positive morphological and functional responses were observed in 39 eyes (92.9%) and 23 eyes (54.8%) respectively. The disorganization of retinal inner layers (DRIL) biomarker was initially present in 41 eyes (97.6%), with reduction or disappearance observed in 13 eyes (31%) post-application. Eyes with ellipsoid zone disruption (EZ disruption) had an average initial BCVA of 49.6 letters, compared to 57.8 letters in the group without this biomarker. The mean gain in BCVA was +8.7 letters in treatment-naive eyes and +2.1 letters in previously treated eyes. Chronic DME was less frequent in treatment-naive ($n = 1$, 14.3%) compared to previously treated eyes ($n = 28$, 84.8%). All these results were statistically significant ($p < 0.05$). An increase in IOP post-DEX application occurred in 9 patients (21.4%).

Conclusion: Our results confirm DEX as a safe and effective treatment option for DME. Treatment-naive patients achieved better functional outcomes. We confirmed ellipsoid zone disruption (EZ disruption) as a negative biomarker. Additionally, we demonstrated the capacity of DEX to reduce disorganization of the retinal inner layers (DRIL).

Key words: diabetic macular edema, OCT biomarkers, dexamethasone, Ozurdex

Čes. a slov. Oftal., 80, 2024, No. x, p.

ÚVOD

Diabetický makulární edém (DME) se vyskytuje u zhruba 7 % pacientů s diabetes mellitus (DM). V průběhu 10 let od stanovení diagnózy diabetu se DME rozvine u 20 % pacientů s DM 1. typu a 25 % pacientů s DM 2. typu [1]. Neléčený DME vede během dvou let u přibližně 50 % pacientů ke zhoršení zrakové ostrosti (ZO) o 2 a více řádků [2]. Vzhledem k neustále se zvyšující prevalenci a nárůstu počtu komplikací se DM stává hlavní příčinou závažné ztráty zraku u populace v produktivním věku [3]. V České republice byl v roce 2017 jeden milión nemocných s DM a v příštích letech se předpokládá nárůst o 30 % [4].

Mezi léčebné možnosti DME se mimo jiné řadí farmakologická nitrooční intravitreální léčba (kortikoidy, anti-VEGF). Ze skupiny kortikoidů jsou aktuálně používané molekuly triamcinolon acetonid, fluocinolon acetonid a dexamethason. Dexamethason je dostupný jako intravitreální implantát Ozurdex® (AbbVie Deutschland GmbH & Co.KG, Ludwigshafen, Německo), dále jen DEX. Jedná se o biodegradabilní lék s dlouhodobým uvolňováním a účinkem přibližně 2–6 měsíců. Implantát obsahuje 0,7 mg dexamethasonu [5].

Za zlatý standard léčby DME jsou v současné době považovány aplikace anti-VEGF a kortikoidy jsou většinou nasazovány jako lék druhé volby u pacientů s perzistujícím chronickým DME s nedostatečnou odpovědí na anti-VEGF [6,7]. Cílem recentních studií je individualizace léčby DME a snaha selektovat vhodné pacienty, kteří by benefitovali z aplikací DEX [1].

V diagnostice a hodnocení DME se uplatňuje zejména optická koherenční tomografie se spektrální doménou (OCT).

Pomocí OCT lze posoudit konkrétní znaky, které lze využít jako prediktory odpovědi na léčbu DEX [1]. Správné vyhodnocení a znalost těchto tzv. biomarkerů může poskytnout zásadní informaci pro vhodnou volbu léčby.

Cílem našeho sledování bylo zhodnotit účinek léčby intravitreálně podávaným DEX implantátem u pacientů s DME v reálné klinické praxi a stanovit přínos OCT biomarkerů jako možných prognostických prediktorů.

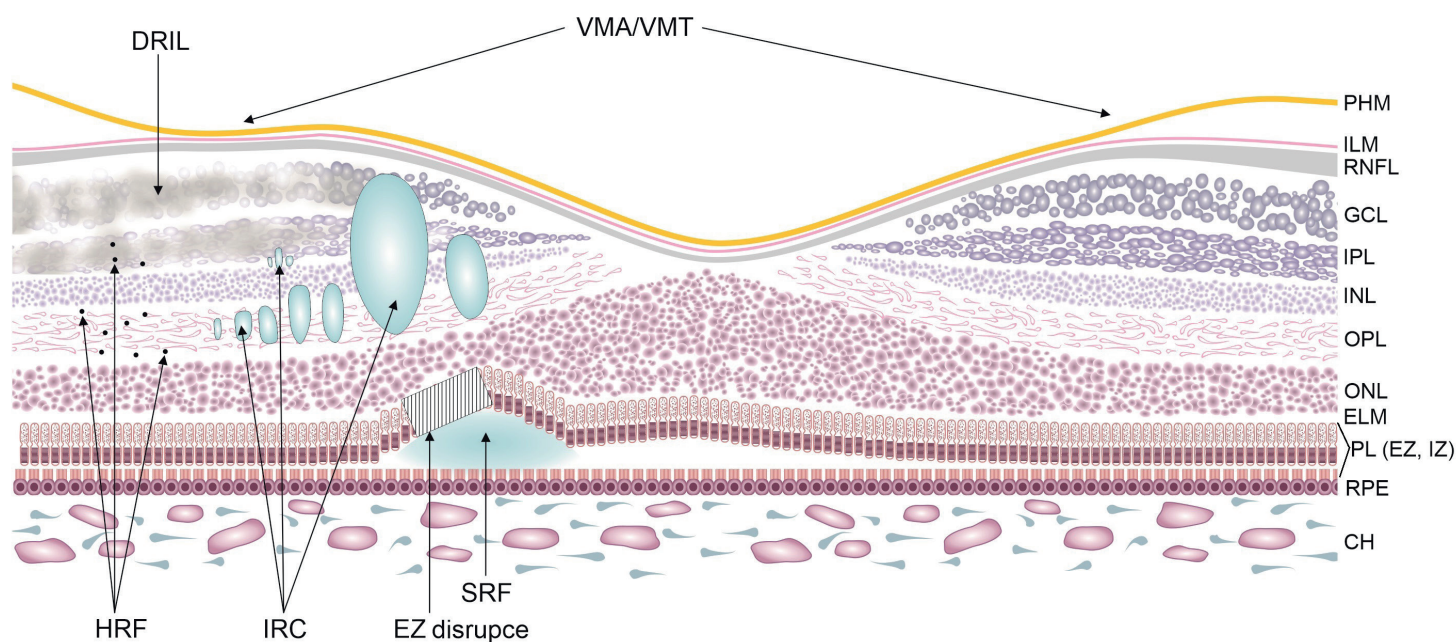
MATERIÁL A METODIKA

Design studie a charakteristika souboru

Retrospektivní studie zahrnuje pacienty s DME, u kterých byla na Oční klinice FN Olomouc od září 2020 do července 2023 zahájena léčba pomocí DEX, sledování těchto pacientů pokračovalo do prosince 2023.

Kritéria pro zařazení byla: DME, alespoň jedna aplikace DEX a délka sledování nejméně 3 měsíce po první aplikaci. Vylučující kritéria byla: makulární edém při jiné oční patologii (věkem podmíněná makulární degenerace, retinální venózní okluze, uveitida, choroidální neovaskulární membrána), laserová fotokoagulace (LFK), nitrooční chirurgie a léčba jiným intravitreálním preparátem v průběhu a 3 měsíce před zahájením léčby DEX, operace katarakty v průběhu a 6 měsíců před zahájením léčby. Naivní pacienti byli definováni jako pacienti, kteří doposud nepodstoupili žádnou léčbu intravitreálním preparátem. DME trvající déle než 2 roky byl klasifikován jako chronický.

Celkem bylo do sledování zařazeno 42 očí 33 pacientů (16 žen, 17 mužů) ve věku 53 až 87 let (medián 71,5).



Obrázek 1. Schéma OCT biomarkerů u diabetického makulárního edému

Biomarkery: DRIL – dezorganizace vnitřních vrstev sítnice; HRF – hyperreflexní ložiska; IRC – intraretinální cysty; EZ disrupce – porucha kontinuity elipsoidní zóny; SRF – subretinální tekutina; VMA/VMT – vitreomakulární adheze/vitreomakulární trakce
Vrstvy sítnice: PHM – zadněsklivcová membrána; ILM – vnitřní limitující membrána; RNFL – vrstva nervových vláken; GCL – vrstva gangliových buněk; IPL – vnitřní plexiformní vrstva; INL – vrstva bipolárních buněk; OPL – zevní plexiformní vrstva; ONL – vnitřní segmenty fotoreceptorů; ELM – zevní limitující membrána; PL (EZ, IZ) – zóna elipsoidů, zevní segmenty fotoreceptorů a zóna interdigitace; RPE – retinální pigmentový epitel; CH – choroidea

Průměrná vstupní hodnota glykovaného hemoglobinu (HbA1c) byla 62,3 mmol/mol. Základní charakteristiky souboru jsou uvedeny v Tabulce 1. V souboru převažovali pacienti s DM 2. typu, artefakické oči a chronický DME. Většina očí (n = 35, 83,3 %) byla dříve léčena jiným intravitreálním preparátem (triamcinolon acetonid 26 očí, ranibizumab 10 očí, aflibercept 5 očí).

Metodika

Před zahájením léčby byla odebrána podrobná oční i celková anamnéza a zaznamenána aktuální hodnota HbA1c.

Tabulka 1. Charakteristika souboru

	n	Procento
Celkem	42	100,0 %
Fakia	12	28,6 %
Naivní	7	16,7 %
Diabetes		
1. typ	6	14,3 %
2. typ	36	85,7 %
PDR	7	16,7 %
Chronický DME	29	74,4 %
Stp. LFK makuly	15	35,7 %
Stp. PPV	9	21,4 %
Elevace NT	9	21,4 %

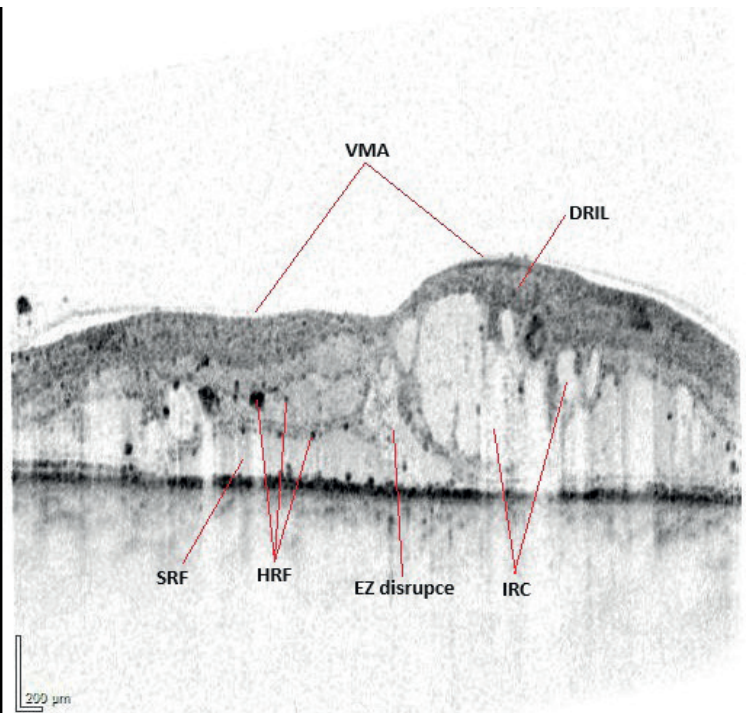
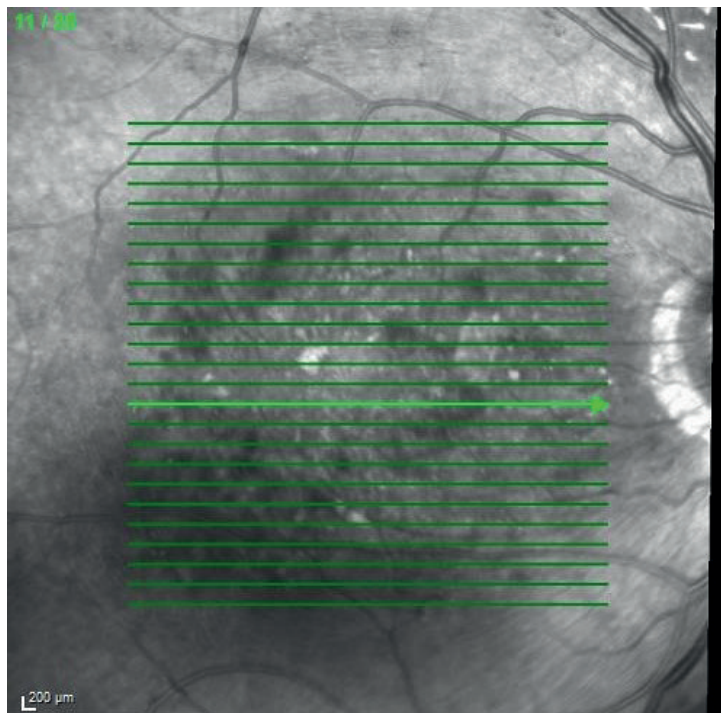
n – počet očí; fakia – oči s vlastní čočkou; naivní – oči, které doposud nepodstoupily žádnou léčbu intravitreálním preparátem; PDR – proliferativní diabetická retinopatie; DME – diabetický makulární edém; stp. LFK makuly – oči, které dříve absolvovaly laserovou koagulaci makuly; stp. PPV – oči po provedené pars plana vitrektomii; NT – nitrooční tlak

Kontroly pacientů probíhaly 1, 3 a 6 měsíců po aplikaci. U 5 pacientů bylo tolerováno vynechání kontroly po 1 měsíci a první kontrola proběhla do 3 měsíců od zahájení léčby. Kontrola půl roku po aplikaci proběhla u 32 očí (76 %). U pacientů byla na kontrolách vyšetřena nejlepší korigovaná zraková ostrost na ETDRS optotypu (NKZO), provedeno detailní oftalmologické vyšetření v arteficiální mydriáze na šterbinové lampě, měření nitroočního tlaku (NT) bezkontaktním tonometrem (Canon TX-20P), vyhodnoceno OCT (Spectral Domain, Heidelberg Engineering, Německo).

OCT analýza (Hodnocení OCT snímků upraveno dle Vu-josevic et al. [8])

Vyhodnocení OCT snímků prováděl jeden oftalmolog. Centrální retinální tloušťka (CRT) byla měřena jako centrální tloušťka sítnice v µm pomocí automatické analýzy softwaru přístroje. U ostatních OCT biomarkerů byla oftalmologem hodnocena přítomnost a změna manuálně vždy před zahájením léčby a na první kontrole po aplikaci (Obrázky 1 a 2).

Intraretinální velké cysty (IRC) byly manuálně měřeny kaliperem softwaru OCT přístroje v oblasti 3 mm centrované na foveu, kritérium byl průměr cyst $\geq 250 \mu\text{m}$. Dezorganizace vnitřních vrstev sítnice (DRIL) byla hodnocena jako absence rozlišitelné hranice mezi vrstvou gangliových buněk a vnitřní plexiformní vrstvou v oblasti 1 mm centrované na foveu. Přítomnost hyperreflexních ložisek (HRF) byla sledována v oblasti rozsahu 3 mm centrované na foveu. Jedná se o ostře ohraničené malé tečkovité léze intenzity obdobné retinálnímu pigmentovému epitelu (RPE). Subretinální tekutina (SRF) hodnocena jako přítomnost tekutiny mezi RPE a sítnicí v oblasti 1 mm centrované na foveu. Porucha kontinuity elipsoidní zóny



Obrázek 2. Chronický diabetický makulární edém (Heidelberg Spectralis OCT)

DRIL – dezorganizace vnitřních vrstev sítnice; HRF – hyperreflexní ložiska; IRC – intraretinální cysty; EZ disrupce – porucha kontinuity elipsoidní zóny; SRF – subretinální tekutina; VMA – vitreomakulární adheze

(EZ disrupce) byla hodnocena v oblasti 1 mm centrované na foveu. Dále byl sledován stav vitreoretinálního rozhraní: odloučení sklivce (PVD), vitreomakulární adheze (VMA) a vitreomakulární trakce (VMT).

Pacienti byli rozděleni na dva podsoubory – naivní a již léčené. Pozitivní morfologická odpověď byla stanovena jako pokles CRT o $\geq 10\%$. Pozitivní funkční odpověď jako zlepšení NKZO o ≥ 5 písmen do 3 měsíců od první aplikace. V opačném případě byl pacient hodnocen jako tzv. non-responder.

Intravitreální aplikace proběhly za aseptických podmínek dle aktuálních standardů zdravotní péče pracoviště (Obrázky 3 a 4). Všichni pacienti před aplikací podepsali informovaný souhlas. Protokol studie dodržoval zásady Helsinské deklarace.

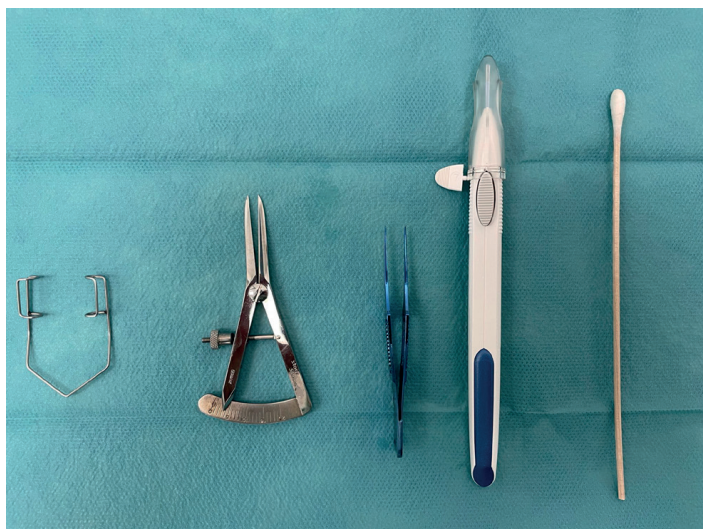
Statistická analýza

K analýze dat byl použit statistický software IBM SPSS Statistics verze 23 (Armonk, NY: IBM Corp.). K posouzení změny CRT a změny NKZO 3 měsíce po aplikaci byl použit Wilcoxonův párový test. Významnost změny OCT biomarkerů byla analyzována pomocí McNemarova testu. Závislost mezi CRT, NKZO a hladinou HbA1c, resp. věkem byla posouzena pomocí Spermanovy korelační analýzy. K porovnání skupiny s pozitivní a negativní funkční odpovědí v kvalitativních parametrech byl použit Fisherův exaktní test. K porovnání podskupin dle PVD, resp. EZ disrupce v kvantitativních parametrech byl použit Mann-Whitney U test. Normalita kvantitativních parametrů byla posouzena pomocí Shapiro-Wilkova testu. Všechny testy byly dělány na hladině signifikance 0,05.

VÝSLEDKY

Morfologická odpověď

Anatomický výsledek léčby ukazují Tabulka 2 a Graf 1. Na první kontrole po aplikaci DEX došlo k nejvýraznější-



Obrázek 3. Instrumentarium k aplikaci Ozurdex®
Zleva: rozvěrač víček, kaliper, pinzeta, implantát v aplikátoru, vatová štětička

mu poklesu CRT, a to v průměru o 186 μm ($p < 0,0001$). Následně došlo k opětovnému nárůstu CRT, ale efekt léčby přetrvával i půl roku od aplikace ($p < 0,05$). Pozitivní morfologická odpověď byla zaznamenána u 39 očí (92,9 %). Byla prokázána negativní slabá až středně silná závislost mezi změnou CRT po aplikaci a věkem pacientů. U mladších pacientů byl pokles CRT na první kontrole větší ($r = -0,382$).

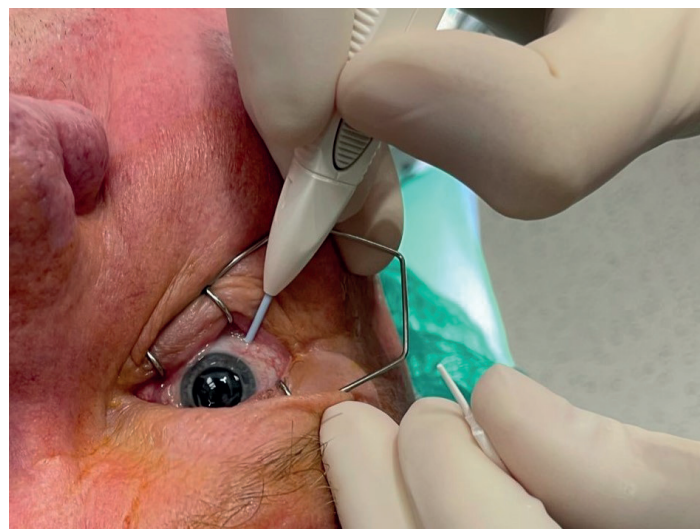Funkční odpověď

Funkční efekt léčby shrnují Tabulka 3 a Graf 2. Na první kontrole po aplikaci došlo k signifikantnímu zisku v průměru +3 písmena ($p = 0,001$). Pozitivní funkční odpověď byla zaznamenána u 23 očí (54,8 %). Ve skupině s pozitivní odpovědí na léčbu bylo signifikantně více naivních očí ($n = 7$, 30,4 %) než ve skupině non-responderů (0 %, $p = 0,01$).

OCT biomarkery

IRC byly vstupně přítomné u 42 očí (100 %), po aplikaci došlo ke kompletnímu vymizení u 11 očí (26,2 %), k redukci došlo u 26 očí (62 %). **DRIL** byl vstupně přítomný u 41 očí (97,6 %), po aplikaci došlo ke statisticky významné redukci až vymizení u 12 očí (28,6 %, $p = 0,0005$). **HRF** byly vstupně přítomné u 42 očí (100 %), po aplikaci došlo k redukci u 8 očí (19 %). **EZ disrupce** byla vstupně přítomná u 30 očí (71,4 %), po aplikaci došlo ke kompletnímu vymizení u 1 oka (2,4 %), k redukci došlo u 3 očí (7,1 %). **PVD** byla vstupně přítomná u 29 očí (69 %), **VMA** u 9 očí (21,4 %), po aplikaci došlo k PVD a vymizení VMA u 2 očí (4,8 %). V jednom případě nebylo možné PVD po aplikaci zhodnotit. **VMT** byla před aplikací přítomna u 3 očí (7,1 %), po aplikaci došlo k jejímu rozvoji u 1 oka, přítomna byla tedy u 4 očí (9,5 %). **SRF** byla vstupně přítomna u 3 očí, k úplnému vymizení došlo u 2 očí, v jednom případě došlo k redukci.

Ve skupině očí s přítomným biomarkerem EZ disrupce byla vstupní NKZO signifikantně nižší v porovnání se skupinou bez tohoto biomarkeru (Tabulka 4). Kromě vý-



Obrázek 4. Aplikace Ozurdex® na operačním sále

znamné redukce DRIL nebyl zaznamenán signifikantní rozdíl ve výskytu OCT biomarkerů před zahájením léčby a na první kontrole po aplikaci DEX. Nepodařilo se prokázat korelaci mezi OCT biomarkery a funkční či morfologickou odpovědí na léčbu.

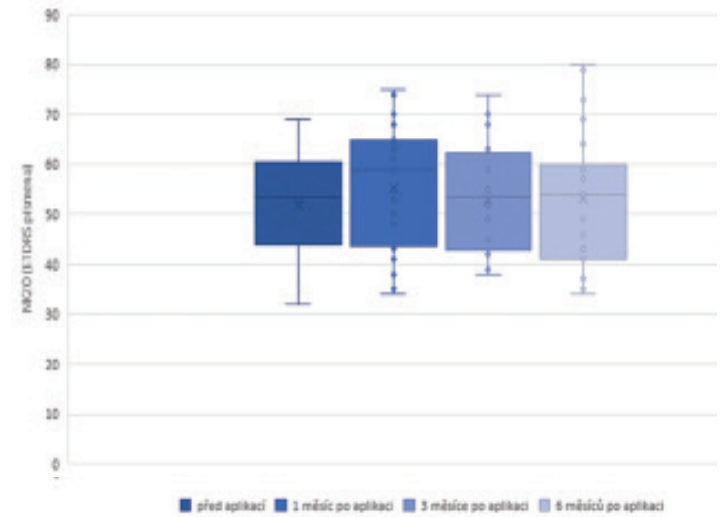
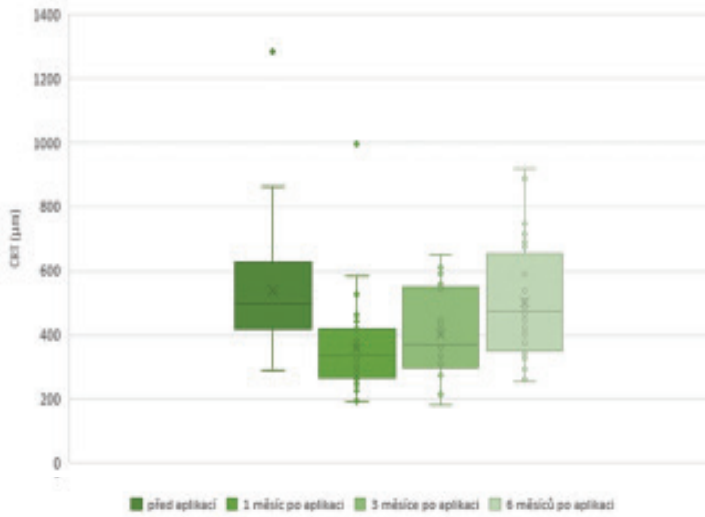
Podskupiny

Následně byla porovnána podskupina naivních (n = 7) a již léčených pacientů (n = 35). Průměrné vstupní CRT bylo vyšší u již léčených očí, u těchto očí docházelo také k výraznější změně CRT po aplikaci. Tyto výsledky nicméně nebyly statisticky signifikantní (Tabulka 5). U naivních

očí došlo po aplikaci DEX ke statisticky významnějšímu zlepšení NKZO (p = 0,025) a vyskytoval se u nich signifikantně méně často chronický DME (n = 1, p = 0,002). V dalších charakteristikách se podskupiny statisticky nelišily. Nebyl mezi nimi prokázán signifikantní rozdíl ve výskytu OCT biomarkerů před a po léčbě.

Bezpečnostní analýza

K elevaci NT v průběhu léčby DEX došlo u 9 pacientů (21,4 %), ve všech případech bylo k dosažení normalizace dostačující přechodné nasazení lokálních antiglaukomatik. V průběhu sledování nebyly zaznamenány žádné závažné komplikace léčby.



Graf 1. Centrální retinální tloušťka v průběhu léčby CRT – centrální retinální tloušťka

Graf 2. Nejlépe korigovaná zraková ostrost v průběhu léčby NKZO – nejlépe korigovaná zraková ostrost

Tabulka 2. Morfologická odpověď

CRT (µm)	Průměr	SD	Medián	Minimum	Maximum	p-hodnota
Před aplikací	539	184	498	288	1284	
1 m po aplikaci	353	137	332	193	994	
Změna za 1 m	186	146	137	15	545	< 0,0001 ¹
3 m po aplikaci	402	139	369	180	649	
Změna za 3 m	167	237	97	-128	837	0,012 ¹
6 m po aplikaci	502	177	476	255	919	
Změna za 6 m	48	154	49	-388	428	0,013 ¹

CRT – centrální retinální tloušťka; m – měsíc; SD – směrodatná odchylka; ¹ – statisticky signifikantní (Wilcoxonův párový test p-value < 0,05)

Tabulka 3. Funkční odpověď

NKZO (písmena)	Průměr	SD	Medián	Minimum	Maximum	p-value
Před aplikací	52	11	54	32	69	
1 m po aplikaci	55	12	57	34	75	
Změna za 1 m	3	7	5	-26	17	0,006 ¹
3 m po aplikaci	53	11	54	38	74	
Změna za 3 m	1	6	3	-18	11	0,53
6 m po aplikaci	53	13	54	34	80	
Změna za 6 m	1	12	0	-28	45	1

NKZO – nejlépe korigovaná zraková ostrost; m – měsíc; SD – směrodatná odchylka; ¹ – statisticky signifikantní (Wilcoxonův párový test p-value < 0,01)

DISKUZE

Efekt léčby DME

Výsledky naší studie potvrzují DEX jako účinný a bezpečný lék DME. Na první kontrole po aplikaci došlo ke statisticky signifikantnímu poklesu CRT a zlepšení NKZO. Zisk písmen po aplikaci byl signifikantně vyšší ve skupině naivních pacientů. Tyto výsledky jsou ve shodě s již publikovanými studiemi [9,10]. Studie autorů Neves et al. [10] také potvrzuje rozdílnou funkční responzi mezi skupinou naivních pacientů a již léčených. To naznačuje benefit při využití DEX u naivních pacientů v časných fázích DME.

OCT Biomarkery

Mezi nejvýznamnější prognostické OCT biomarkery u DME se řadí DRIL a integrita zevních vrstev sítnice. Disrupce EZ negativně ovlivňuje funkční výsledek léčby. Poškození vrstvy fotoreceptorů je výsledkem chronicity DME a ischemie makuly [1]. Disrupce EZ byla v našem souboru spojena se signifikantně nižší NKZO při zahájení léčby ($p = 0,034$). U očí se zachovanou kontinuitou EZ byla lepší vstupní ZO a lze tedy předpokládat i lepší funkční výsledek léčby. V průběhu léčby DEX může dojít k obnově integrity zevních vrstev sítnice a pacienti na anti-VEGF terapii s perzistující disrupcí EZ mohou benefitovat ze změny léčby na DEX [11,12]. V našem souboru došlo k částečné reparaci EZ u 4 očí (9,5%), nicméně výsledek nebyl statisticky významný ($p = 0,125$). Přítomnost DRIL je taktéž dávana do souvislosti s chronickým průběhem DME a pravděpodobně se jedná o projev dysfunkce Müllerových buněk [13]. Zur et al. [14] prokázali negativní

vliv přítomnosti DRIL na výslednou ZO u pacientů léčených DEX. Zároveň jde o první studii, kde došlo k významné redukci tohoto biomarkeru po aplikaci DEX. Tento trend potvrzuje i naše sledování, kdy došlo ke statisticky významné redukci DRIL u 12 očí (28,6%, $p = 0,0005$). Tato redukce může být spojena s protizánětlivou aktivitou DEX a jeho působením na Müllerovy buňky [13]. V našem sledování byl biomarker EZ disrupce spojen s vyšší průměrnou vstupní CRT, výraznějším poklesem CRT a menším průměrným ziskem písmen ETDRS po aplikaci DEX než ve skupině bez tohoto biomarkeru. Zmíněná korelace nicméně nebyla statisticky signifikantní.

Dalším hodnoceným biomarkerem byly IRC. Cystické změny jsou charakteristickým znakem DME a v našem souboru byly makrocysty $\geq 250 \mu\text{m}$ vstupně zastoupeny u všech očí. Jejich patogeneze a význam jsou rozdílné dle lokalizace jejich výskytu a dle velikosti. Velké cysty nad $250 \mu\text{m}$ bývají přítomné v pokročilejších stadiích onemocnění a jsou asociovány s chronickým průběhem

Tabulka 4. Závislost NKZO a CRT na biomarkeru EZ disrupce

		EZ disrupce		p-hodnota
		0	1	
CRT před aplikací (μm)	Medián	481	517	0,271
	Mean	479	563	
	Minimum	288	304	
	Maximum	699	1284	
NKZO před aplikací (písmena)	Medián	57,5	49,5	0,034 ¹
	Mean	57,8	49,6	
	Minimum	45,0	32,0	
	Maximum	69,0	65,0	
CRT změna	Medián	137	137	0,813
	Mean	168	193	
	Minimum	29	15	
	Maximum	437	545	
NKZO změna	Medián	5,0	5,0	0,758
	Mean	4,3	2,8	
	Minimum	-4,0	-26,0	
	Maximum	17,0	15,0	

EZ disrupce 0 – oči se zachovanou kontinuitou zóny elipsoidů; CRT – centrální retinální tloušťka; NKZO – nejlépe korigovaná zraková ostrost; Mean – průměr; ¹ – statisticky signifikantní výsledek $< 0,05$

Tabulka 5. Subanalýza podskupin naivních a již léčených očí

Morfologická responze (μm)		naivní		Mann-Whitney U test p-value
		0	1	
CRT před aplikací	Medián	521	443	0,516
	Mean	554,3	462,6	
	Minimum	288	373	
	Maximum	1284	583	
CRT 1 m po aplikaci	Medián	331	333	1
	Mean	357,3	334,3	
	Minimum	193	224	
	Maximum	994	462	
CRT změna	Medián	146	82	0,343
	Mean	197	128,3	
	Minimum	15	29	
	Maximum	545	312	
Funkční responze (písmena)				
NKZO před aplikací	Medián	52	58	0,181
	Mean	50,7	58,1	
	Minimum	32	43	
	Maximum	65	69	
NKZO 1 m po aplikaci	Medián	54	70	0,008 ¹
	Mean	52,9	66,9	
	Minimum	34	49	
	Maximum	70	75	
NKZO změna	Medián	4	8	0,025 ¹
	Mean	2,1	8,7	
	Minimum	-26	5	
	Maximum	15	17	

Naivní 0 – již dříve léčení pacienti; CRT – centrální retinální tloušťka; NKZO – nejlépe korigovaná zraková ostrost; m – měsíc; Mean – průměr; ¹ – statisticky signifikantní výsledek (Mann-Whitney U test, $< 0,05$)

DME. Obvykle reagují lépe na léčbu DEX než anti-VEGF a jejich přítomnost může být využita při volbě terapie [1,15]. K redukci nebo vymizení IRC po aplikaci DEX došlo v našem souboru u 37 očí (88,1 %). Nicméně statistické hodnocení IRC jako prediktoru léčby nebylo vzhledem k 100 % prevalenci možné.

Obdobně častým znakem u DME je přítomnosti HRF. Výskyt HRF je spojen se zánětlivou aktivitou, pokročilejším stupněm diabetické retinopatie a častější rekurencí DME [1]. Dle histopatologické analýzy se předpokládá, že HRF jsou extravazáty lipoproteinů v počínajících stadiích rozvratu hemato-retinální bariéry. Nicméně role a původ HRF nejsou zcela jasné a výsledky doposud publikovaných studií jsou rozdílné [1]. Vujosevic et al. [8] považují výskyt HRF za pozitivní biomarker spojený s lepší léčebnou odpovědí na DEX než anti-VEGF. Naopak Zur et al. [16] a Chatziralli et al. [9] spojují přítomnost HRF s horším efektem léčby DEX. Možné vysvětlení těchto rozdílných závěrů je, že prognostický význam HRF pravděpodobně závisí na velikosti HRF a výskytu v konkrétní vrstvě sítnice [17]. V našem sledování nebylo prováděno kvantitativní hodnocení ani nebyl kladen důraz na anatomickou lokalizaci HRF a význam tohoto biomarkeru se nepodařilo prokázat. K ozřejmění výpovědní hodnoty tohoto markeru bude třeba detailnější studium.

Se zánětlivými změnami u DME je spojována i přítomnost SRF. Dle Huang et al. [13] je SRF asociována s vyšší hladinou Interleukinu-6 ve sklivcovém prostoru a s výraznějším poklesem CRT po léčbě DEX. V multicentrické studii autorů Zur et al. [16] byla přítomnost SRF před léčbou prediktorem lepšího výsledku NKZO 4 měsíce po implantaci DEX. Tento efekt je vysvětlován protizánětlivou aktivitou DEX [13]. V našem souboru nebylo statistické vyhodnocení vzhledem k nízkému výskytu SRF (n = 3) možné.

Posledním sledovaným OCT biomarkerem byl stav vitreomakulárního rozhraní. O vlivu tohoto parametru na výsledek léčby DME pomocí DEX není dostatek důkazů a ani v našem sledování se vliv VMT, VMA či PVD na výsledek léčby nepodařilo prokázat. Většina doposud publikovaných studií věnujících se tomuto tématu byla provedena u pacientů léčených anti-VEGF. Předpokládá se negativní vliv VMA a VMT, naopak PVD má mít pozitivní funkční a morfologický efekt na výsledek léčby [1]. Vzhledem k nejednotným výsledkům studií jsou však u tohoto biomarkeru potřebné další důkazy.

V naší studii byla patrná korelace mezi věkem pacientů a morfologickou responzí na aplikaci DEX. U mladších pacientů byl pokles CRT statisticky významnější ($r = -0,382$).

Vztah mezi věkem pacientů a efektem léčby DEX u DME popisuje i Chatziralli et al. [9], kde u starších pacientů byla finální NKZO horší. Vliv věku na funkční efekt léčby v našem souboru prokázán nebyl. To může být způsobeno vyšším zastoupením chronických DME, kde vzhledem k dystrofickým změnám nemusí být pokles CRT provázen zlepšením zraku.

Bezpečnostní analýza DEX je konzistentní s již publikovanými studii [7,18]. V průběhu léčby se doporučuje monitorování NT pro možný výskyt elevace. Další nežádoucí účinek DEX může být rozvoj a progresse katarakty. Progredující katarakta zároveň může zcela jistě ovlivnit funkční výsledky léčby, nicméně v našem souboru převažovaly artefakické oči (n = 30, 71,4 %) a ze sledování byly vyloučeni pacienti, kteří v průběhu léčby podstoupili operaci katarakty.

Mezi slabé stránky naší studie řadíme zejména její observační povahu. DEX byl využíván jako lék druhé volby, což se projevilo vyšším zastoupením očí s pokročilým a chronickým DME při zahájení léčby (n = 29, 74,4 %) a malou kohortou naivních očí (n = 7, 16,7 %). Další limitací je fakt, že nezanedbatelná část očí byla v minulosti ošetřena LFK makuly (n = 15, 35,7 %), což může vést k obtížnému hodnocení OCT biomarkerů. Statistické hodnocení některých OCT biomarkerů (HRF, IRC, DRIL) jako prediktorů léčby nebylo možné z důvodu jejich vysoké prevalence v souboru.

Naopak mezi silné aspekty studie patří relativně velká kohorta pacientů a přísná kritéria pro zařazení. Z důvodu nesplnění těchto kritérií bylo z výsledného hodnocení vyloučeno 30 očí.

ZÁVĚR

V naší studii jsme potvrdili, že DEX je bezpečnou a účinnou možností léčby DME v reálné klinické praxi. U sledovaných pacientů došlo k signifikantní morfologické i funkční odpovědi. Efekt léčby byl přítomný i u pacientů s pokročilým chronickým edémem a pacientů nereagujících uspokojivě na předchozí léčbu jinými intravitreálními preparáty. Při volbě vhodné léčby DME mohou být nápomocné OCT biomarkery. Naše studie potvrzuje EZ disrupci jako negativní biomarker. Zároveň prokazujeme schopnost DEX potlačit zánětlivé procesy DME a obnovit správnou segmentaci sítnice redukcí DRIL. Naivní pacienti dosahovali lepších funkčních výsledků, což naznačuje možný benefit při využití DEX v první linii léčby DME.

LITERATURA

- Munk MR, Somfai GM, de Smet MD, et al. The Role of Intravitreal Corticosteroids in the Treatment of DME: Predictive OCT Biomarkers. *Int J Mol Sci.* 2022;23(14):7585. Published 2022 Jul 8. doi:10.3390/ijms23147585
- Ernest J, Němčanský J, Vysloužilová D, Veith M, Studnička J, Němec P. Diabetic Macular Edema – Diagnostics and Treatment Guidelines. *Cesk Slov Oftalmol.* 2023;79(5):225-235. doi:10.31348/2023/27
- Němčanský J, Studnička J, Vysloužilová D, Ernest J, Němec P. Diabetic Retinopathy and Diabetic Macular Edema – Screening. *Cesk Slov Oftalmol.* 2023;79(5):250-255. doi:10.31348/2023/29
- Studnička J, Němčanský J, Vysloužilová D, Ernest J, Němec P. Diabetic Retinopathy – Diagnostics and Treat-

- ment Guidelines. *Cesk Slov Oftalmol.* 2023;79(5):238-247. doi:10.31348/2023/28
5. Summary of Product Characteristics of Ozurdex[®] [Internet]. Date of revision: 20.7.2022. [cited 2024 Feb 28]. Available from: https://www.ema.europa.eu/cs/documents/product-information/ozurdex-epar-product-information_cs.pdf
 6. Visioli G, Alisi L, Mastrogiuseppe E, et al. OCT biomarkers as predictors of visual improvement in diabetic macular edema eyes receiving dexamethasone implants. *Int J Retina Vitreous.* 2023;9(1):35. Published 2023 Jun 14. doi:10.1186/s40942-023-00473-w
 7. Dugel PU, Bandello F, Loewenstein A. Dexamethasone intravitreal implant in the treatment of diabetic macular edema. *Clin Ophthalmol.* 2015;9:1321-1335. doi:10.2147/OPHTH.S79948
 8. Vujosevic S, Toma C, Villani E, et al. Diabetic macular edema with neuroretinal detachment: OCT and OCT-angiography biomarkers of treatment response to anti-VEGF and steroids. *Acta Diabetol.* 2020;57(3):287-296. doi:10.1007/s00592-019-01424-4
 9. Chatziralli I, Theodosiadis P, Parikakis E, et al. Dexamethasone Intravitreal Implant in Diabetic Macular Edema: Real-Life Data from a Prospective Study and Predictive Factors for Visual Outcome. *Diabetes Ther.* 2017;8(6):1393-1404. doi:10.1007/s13300-017-0332-x
 10. Neves P, Ornelas M, Matias I, et al. Dexamethasone intravitreal implant (Ozurdex) in diabetic macular edema: real-world data versus clinical trials outcomes. *Int J Ophthalmol.* 2021;14(10):1571-1580. doi:10.18240/ijo.2021.10.15
 11. Muftuoglu IK, Mendoza N, Gaber R, Alam M, You Q, Freeman WR. Integrity of outer retinal layers after resolution of central involved diabetic macular edema. *Retina.* 2017;37(11):2015-2024. doi:10.1097/IAE.0000000000001459
 12. Rangaraju L, Jiang X, McAnany JJ, et al. Association between Visual Acuity and Retinal Layer Metrics in Diabetics with and without Macular Edema. *J Ophthalmol.* 2018;2018:1089043. Published 2018 Oct 3. doi:10.1155/2018/1089043
 13. Huang YT, Chang YC, Meng PP, et al. Optical Coherence Tomography Biomarkers in Predicting Treatment Outcomes of Diabetic Macular Edema After Dexamethasone Implants. *Front Med (Lausanne).* 2022;9:852022. Published 2022 Jun 9. doi:10.3389/fmed.2022.852022
 14. Zur D, Iglicki M, Sala-Puigdollers A, et al. Disorganization of retinal inner layers as a biomarker in patients with diabetic macular oedema treated with dexamethasone implant. *Acta Ophthalmol.* 2020;98(2):e217-e223. doi:10.1111/aos.14230
 15. Reznicek L, Cserhati S, Seidensticker F, et al. Functional and morphological changes in diabetic macular edema over the course of anti-vascular endothelial growth factor treatment. *Acta Ophthalmol.* 2013;91(7):e529-e536. doi:10.1111/aos.12153
 16. Zur D, Iglicki M, Busch C, et al. OCT Biomarkers as Functional Outcome Predictors in Diabetic Macular Edema Treated with Dexamethasone Implant. *Ophthalmology.* 2018;125(2):267-275. doi:10.1016/j.ophtha.2017.08.031
 17. Rübsam A, Wernecke L, Rau S, et al. Behavior of SD-OCT Detectable Hyperreflective Foci in Diabetic Macular Edema Patients after Therapy with Anti-VEGF Agents and Dexamethasone Implants. *J Diabetes Res.* 2021;2021:8820216. Published 2021 Apr 13. doi:10.1155/2021/8820216
 18. Boyer DS, Yoon YH, Belfort R Jr, et al. Three-year, randomized, sham-controlled trial of dexamethasone intravitreal implant in patients with diabetic macular edema. *Ophthalmology.* 2014;121(10):1904-1914. doi:10.1016/j.ophtha.2014.04