

# REFRAKČNÍ CHIRURGICKÉ ŘEŠENÍ U PACIENTA S DIAGNÓZOU ALPORTOVA SYNDROMU. KAZUISTIKA

**Pospíšilová Darina, Němcová Iveta, Pašta Jiří, Hladíková  
Kateřina, Vyplašilová Eva, Havlík Jan, Tesař Jan, Šín Martin**

**Oční klinika 1.LF UK a ÚVN, Ústřední vojenská nemocnice –  
Vojenská fakultní nemocnice Praha**

*Autoři práce prohlašují, že vznik i téma odborného sdělení a jeho zveřejnění není ve střetu zájmů a není podpořeno žádnou farmaceutickou firmou. Práce nebyla zadána jinému časopisu ani jinde otištěna, s výjimkou kongresových abstrakt a doporučených postupů.*

*Kazuistika byla prezentována na XXI. Live a Video Surgery 2022.*

**Do redakce doručeno dne: 30. 1. 2024**

**Přijato k publikaci dne: 5. 4. 2024**

**Publikováno on-line: 7. 6. 2024**



MUDr. Pospíšilová Darina  
Oční klinika 1. LF UK a ÚVN, Ústřední  
vojenská nemocnice – Vojenská  
fakultní nemocnice Praha  
U Vojenské nemocnice 1200  
169 02 Praha 6  
E-mail: darina.pospisilova@uvn.cz

## SOUHRN

Ve své práci autoři prezentují kazuistiku 38letého pacienta s Alportovým syndromem, u kterého bylo přítomno hned několik očních projevů tohoto onemocnění. Se systémovými projevy tohoto onemocnění se pacient léčil již od svých 15 let, kdy také podstoupil transplantaci ledvin pro renální insuficienci. Dodnes užívá imunosupresiva a antihypertenziva. Pacient má také percepční poruchu sluchu. V roce 2021 přichází na naši kliniku s prosbou o řešení jeho vysoké refrakční vady, kterou už prakticky nelze korigovat brýlemi. Vstupní nejlépe korigovaná zraková ostrost byla 0,6 s korekcí -8,0sph/-4,0cyl/ax15 na pravém oku a 0,7partim s korekcí -8,0sph/-4,0cyl/ax155 na levém oku. Hodnoty autorefraktoru byly -6,25sph/-6,75cyl/ax17 na pravém oku a -6,75sph/-6,5cyl/ax155 na levém oku. Při celkovém očním vyšetření nacházíme několik očních projevů, které se u Alportova syndromu vyskytují. Na rohovce byly přítomny opacity po proběhlých erozích, při jedné z dalších kontrol pacient přišel i s nově vzniklou erozí. Dále byl přítomen přední lentikonus čočky a incipientní katarakta. Při vyšetření v arteficiální mydriáze byla skvrnitá retinopatie klinicky vyjádřena jen minimálně. Po provedení OCT byla patrná typická temporální makulární atrofie. U pacienta jsme se vzhledem ke klinickému nálezu rozhodli pro operaci incipientní katarakty s implantací monofokální torické IOL na obou očích. Během operací, které proběhly bez komplikací, chirurg zaznamenal nestandardní charakter pouzdra čočky ve smyslu větší křehkosti a horší manipulace při kapsulorhexi. Ještě týden po operaci zůstává vyšší cylindrická hodnota dioptrií, k úpravě a poklesu dochází až zhruba po měsíci od operace. Operace jednoho a druhého oka byly provedeny s odstupem jednoho měsíce. Pacient byl po operaci s refrakčním výsledkem velmi spokojen. Došlo ke zlepšení naturálního visu o 4 řádky a pacientovi zůstala slabá brýlová korekce do dálky a na čtení. U našeho pacienta byly oční projevy Alportova syndromu zjištěny a řešeny až po letech po stanovení diagnózy onemocnění. Avšak včasné odhalení očních příznaků Alportova syndromu u mladých jedinců před vznikem renální dysfunkce může vést k včasné léčbě. Při podezření na toto onemocnění je tedy vhodné pacienta ihned odeslat k dětskému lékaři, v pozdějším věku k internistovi, k dalšímu vyšetření.

**Klíčová slova:** Alportův syndrom, lentikonus, katarakta

## SUMMARY

### REFRACTIVE SURGERY IN A PATIENT WITH ALPORT SYNDROME. A CASE REPORT

The authors present a case of a thirty-eight-year-old patient with Alport syndrome. The patient had several ocular symptoms of the disease and has been treated for systemic problems in connection with Alport syndrome since he was fifteen years old. At that age the patient also underwent a kidney transplant in order to deal with renal insufficiency. To date, he still uses immunosuppressants and antihypertensives. Furthermore, the patient suffers from perceptive deafness. The patient visited our clinic in 2021 with a request to solve his high refractive error, in which the diopters were so high that it was not possible to place them in spectacles. The patient's best corrected visual acuity was 0.6 with -8.0sph/-4.0cyl/ax15 in the right eye and 0.7partim with -8.0sph/-4.0cyl/ax155 in the left eye. The autorefractometer values were -6.25sph/-6.75cyl/ax17 in the right eye and -6.75sph/-6.5cyl/ax155 in the left eye. During the eye examination we found a number of ocular manifestations that are typical of Alport syndrome. On the cornea there were opacities as a residue of corneal erosions, and at one of the following check-ups we also found a newly developed corneal erosion. Subsequently, we found an anterior lenticonus and incipient cataract. Upon performing OCT, a typical temporal macular atrophy was evident. Fundus examination in artificial mydriasis showed just a minimal manifestation of fleck retinopathy. Due to the clinical manifestation we decided to perform cataract surgery and implant a monofocal toric intraocular lens in both eyes. There were no complications during the operations, however the surgeon registered a non-standard structure of the lens capsule. The capsule was more fragile, and performing capsulorhexis was much more complicated. A week after the surgery, higher cylinder diopters were still present. A decrease of the higher diopters was noticeable one month after surgery. The time interval between the first operation and the second operation was one month. The patient was highly satisfied with result, and uncorrected visual acuity improved by over four lines. After surgery the patient needed low diopters for near as well as far distance. In the case of this patient, the ocular manifestations were detected and treated in adulthood. Nevertheless, early detection of ocular symptoms of Alport syndrome in young patients before renal failure could lead to timely start of the treatment and delay a possible renal transplant. In case of

any suspicion of Alport syndrome it is advised to send the patient to a pediatrician, and at an older age to an internal medicine specialist, for further examination.

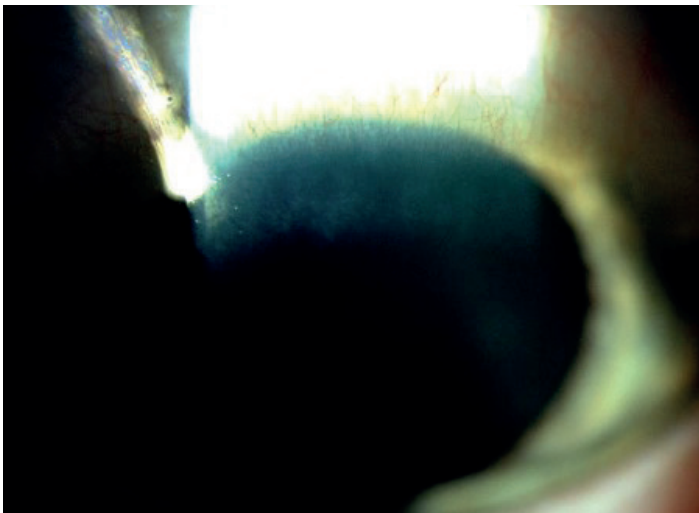
**Key words:** Alport syndrome, lenticonus, cataract

Čes. a slov. Oftal., 80, 2024 No. x, p. xx–xx

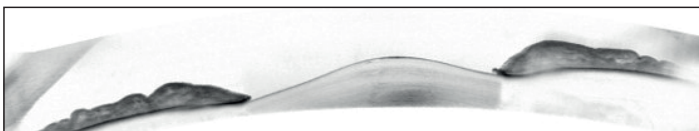
## ÚVOD

Alportův syndrom (AS) je progresivní dědičné onemocnění s variabilní dědičností a fenotypovou heterogenitou. Je přítomna mutace v genech pro řetězce  $\alpha$  a kolagenu IV, který je součástí bazální membrány ledvinných glomerulů, vnitřního ucha a některých částí oka.

V těchto tkáních dochází k poškození jejich struktury a funkce a následnému vzniku typických příznaků [1,2]. Jeden z nejčastějších a nejčasnějších příznaků je hematurie. Senzorineurální (percepční) porucha sluchu se dostavuje v pozdějším dětství [3,4]. Hlavními očními příznaky, které nalézáme u AS jsou přední lentikonus, centrální a periferní skvrnitá retinopatie [5,6]. Další oční, ale ne tak častý nález, který se může u AS objevit, jsou opacity rohovky po opakovaných erozích, zadní polymorfni rohovková dystrofie, katarakta, zadní lentikonus, atrofie temporální makulární krajiny sítnice, makulární díra [6]. Zatímco změny rohovky nebo čočky často zhoršují vidění, změny na sítnici dopad na zrakovou ostrost nemívají [7]. Pro stanovení diagnózy AS není oční nález nezbytný, avšak může pomoci k včasné diagnóze a také léčbě, což může vést k oddálení renálního selhání [5]. Interní stanovení tohoto onemocnění spočívá ve fyzikálním vyšetření, anamnéze, včetně té rodinné, analýze moči, vyšetření renální biopsie [8]. Při potvrzení AS by měl být pacient odeslán k dalším specialistům, jako je ORL a oční lékař.



**Obrázek 1.** Opacifikace rohovky pravého oka po opakovaných erozích

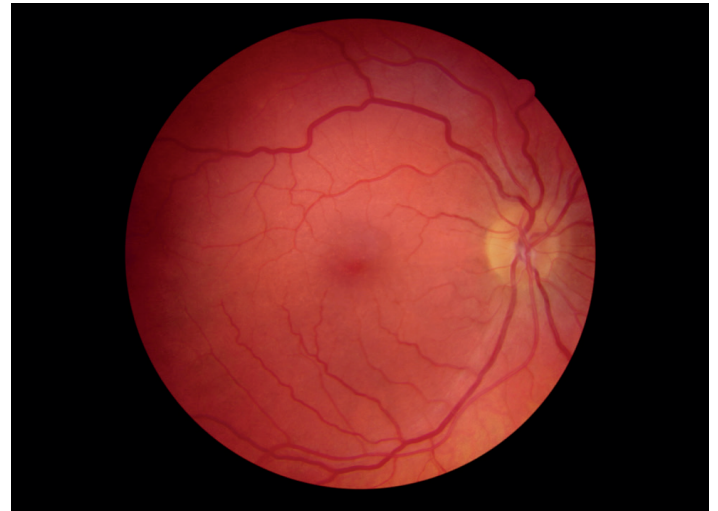

**Obrázek 2.** Přední lentikonus pravého oka

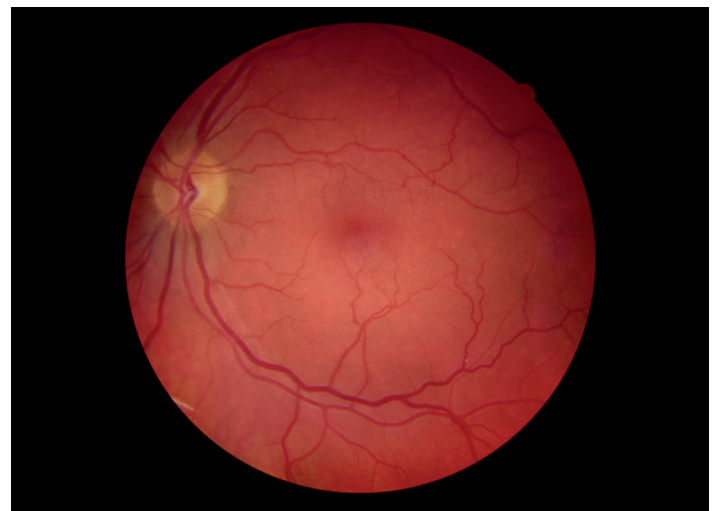Genetické testování pomáhá nejen stanovit diagnózu, ale také určit dědičnost u daného jedince i odhalit AS u jeho rodinných příslušníků [4].

## KAZUISTIKA

V roce 2021 přichází na naši kliniku 38letý pacient s prosbou o řešení jeho vysoké refrakční vady, kterou už prakticky nebylo možné korigovat brýlemi či kontaktními čočkami. Subjektivně udával zhoršené vidění do dálky v posledních několika letech, kdy bylo také nutné několikrát změnit brýlovou korekci. Brýle do dálky nosí od svých 15 let. Dle pacienta byla jeho brýlová korekce do 30 let okolo  $-3,0\text{sphD}$ , další roky se hodnota postupně zvyšovala. Dále



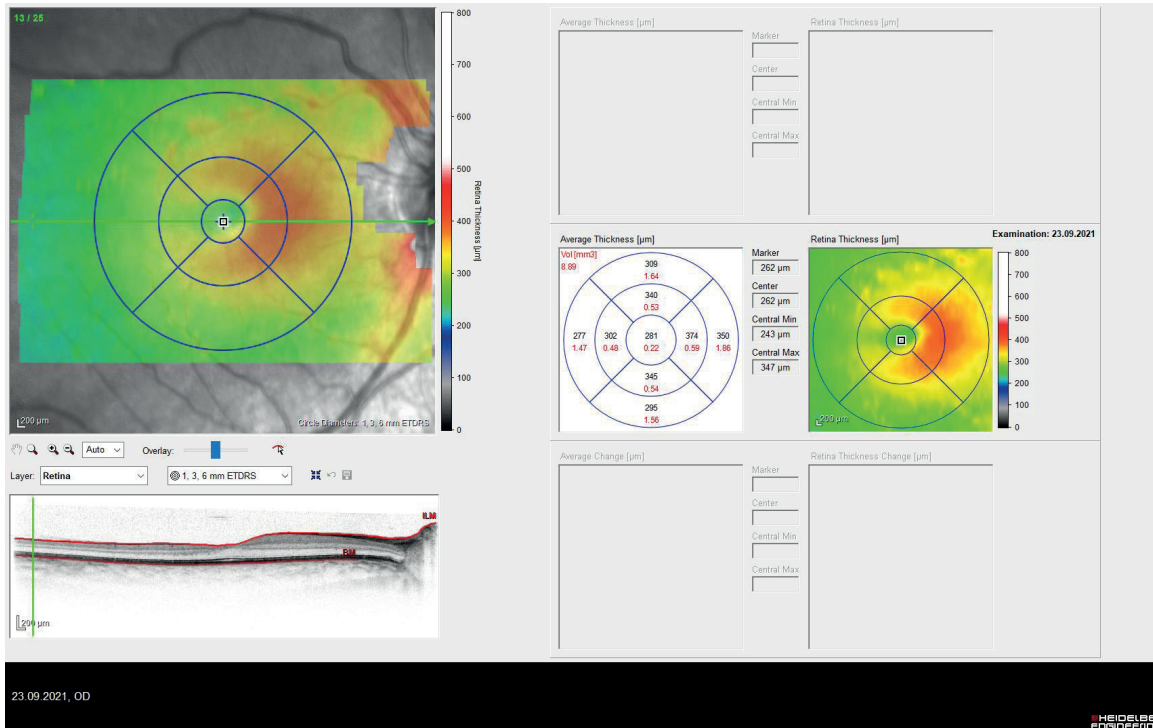
**Obrázek 3.** Foto fundu pravého oka, kde je patrný diskretní nález centrální i periferní tečkovité retinopatie



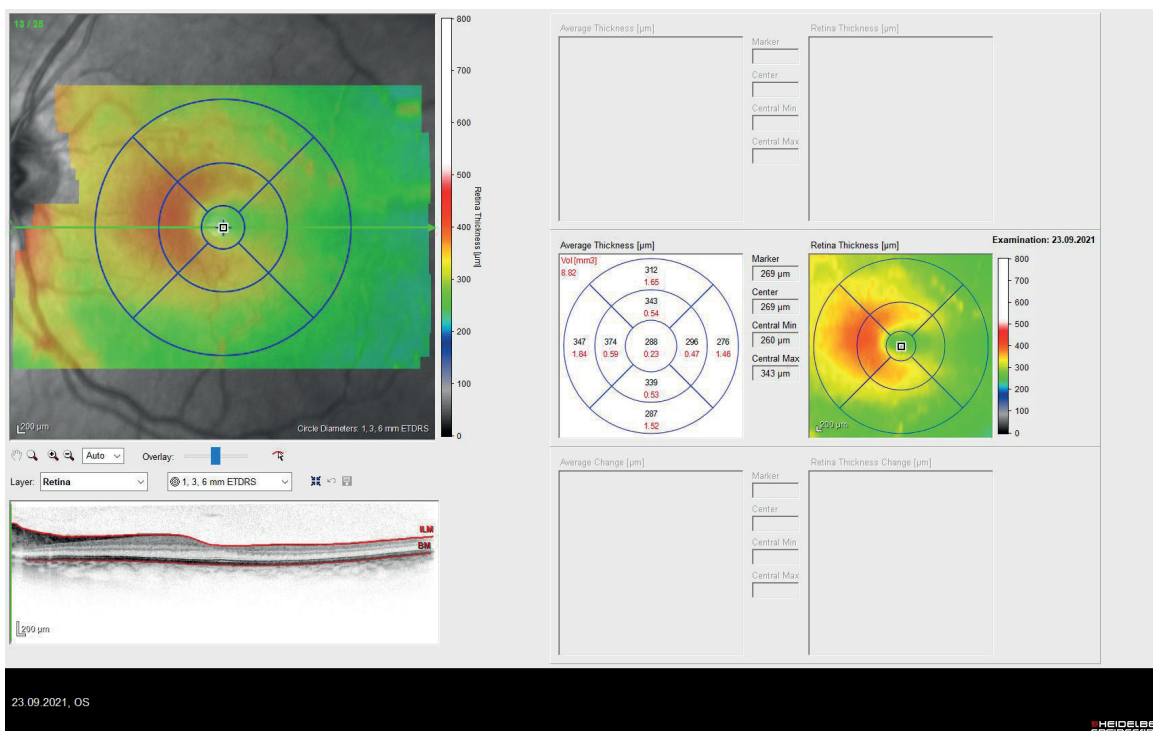
**Obrázek 4.** Foto fundu levého oka s velmi obdobným nálezem jako na oku pravém

z oční anamnézy popisoval opakované eroze rohovky, které většinou zaléčil lubrikancii doma sám. Z osobní anamnézy pacient upozornil na Alportův syndrom. S celkovými projevy tohoto onemocnění se pacient léčí již od svých 15 let, kdy také podstoupil transplantaci ledvin pro renální insuficienci. Dlouhodobě užívá imunosupresiva a anti-hypertenziva. Pacient má také percepční poruchu sluchu. Vstupní nejlépe korigovaná zraková ostrost byla 0,6 s korekcí -8,0sph/-4,0cyl/ax15 na pravém oku a 0,7partim s korekcí -8,0sph/-4,0cyl/ax155 na levém oku, hodnoty odpovídaly

vlastní korekci pacienta. Hodnoty na autorefraktoru byly -6,25sph/-6,75cyl/ax17 na pravém oku a -6,75sph/-6,5cyl/ax155 na levém oku. Nitrooční tlak byl normální. Při vyšetření na šterbinové lampě jsme na rohovce popsali lokální zašednutí, které bylo pravděpodobně místem po opakovaných erozích (Obrázek 1). Přední komora, zornice i duhovka byly v normě. V arteficiální mydriáze byla přední plocha čočky neobvykle konicky vyklenuta v její centrální části, tedy byl přítomen oboustranný přední lentikonus čočky, což jsme si také zobrazili na předněkomorové opti-



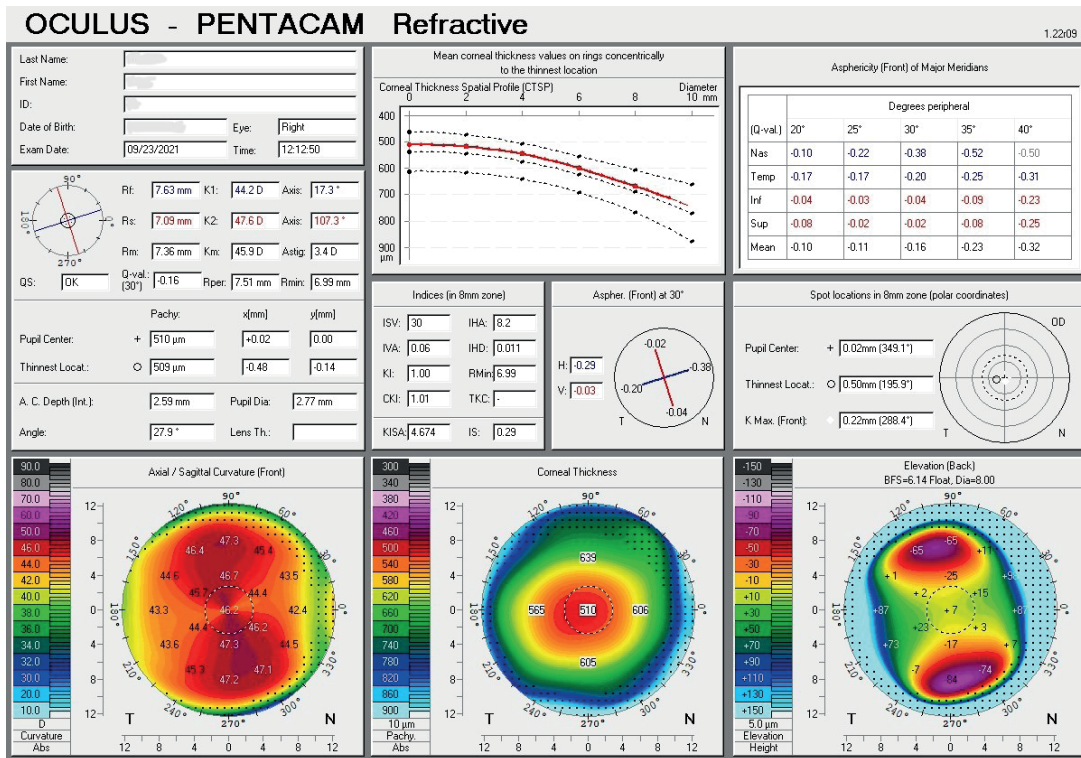
**Obrázek 5.** Snímek OCT pravého oka s poklesem retinální tloušťky v temporální polovině makuly



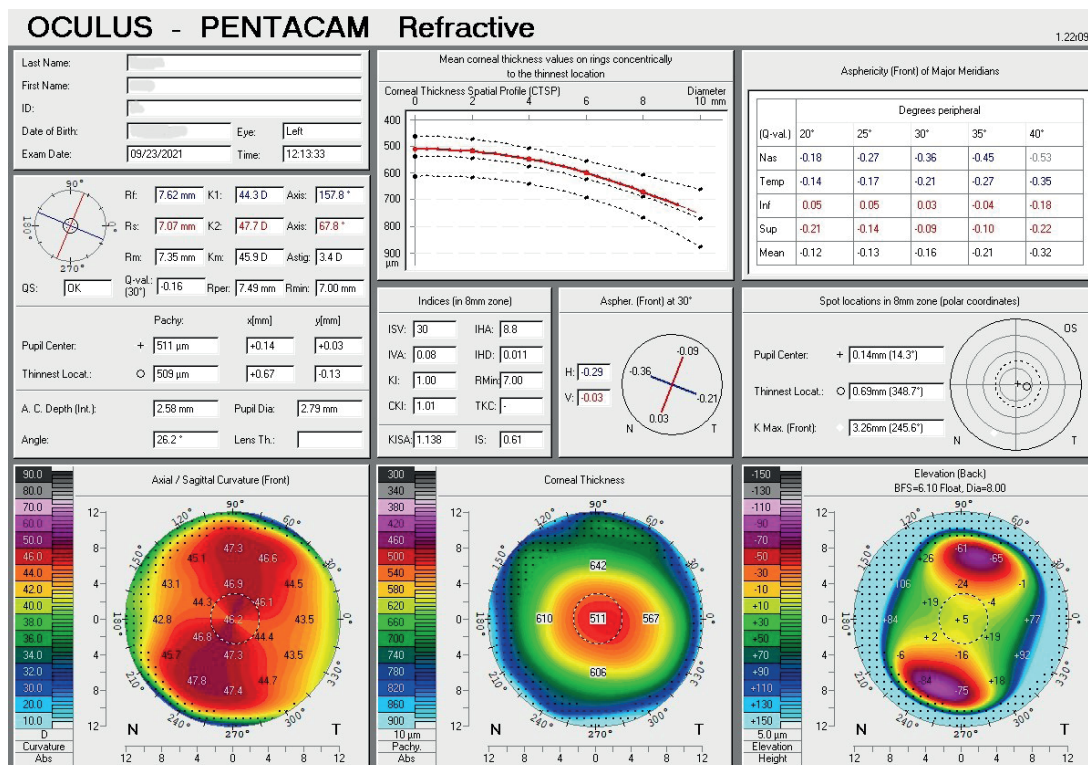
**Obrázek 6.** Snímek OCT levého oka s poklesem retinální tloušťky v temporální polovině makuly

ké koherentní tomografii (Obrázek 2). Byla přítomna incipientní, převážně nukleární, katarakta. Sklivec byl v normě. Na pozadí papila zrakového nervu v normě. Na sítnici jen velmi diskrétní nález běložlutavých skvrn v makulární oblasti na obou očích, což jsme zdokumentovali na fotografii fundu (Obrázky 3, 4). Bylo provedeno vyšetření optickou koherentní tomografií, kde byla patrna atrofie temporální

části makuly na levém i pravém oku (Obrázky 5, 6). Pentacam ukazoval astigmatismus podle pravidla o velikosti 3.4 cyl D na obou očích, pachymetrie byla normální (Obrázky 7, 8). Biometrické parametry naměřené na IOL Maste-ru 700 by svědčily spíše pro hypermetropickou oční vadu. Avšak tento fakt byl porušen právě přítomností předního lentikonu čočky, který vedl k progresivní myopii a vyššímu



Obrázek 7. Pentacam pravého oka, kde vidíme astigmatismus podle pravidla



Obrázek 8. Pentacam levého oka, kde vidíme astigmatismus podle pravidla

astigmatismu, než jaký byl dle Pentacam. Délka oka paradoxně byla vpravo 21,52 mm a vlevo 21,66 mm, hloubka přední komory byla 2,59 mm vpravo a 2,58 mm vlevo. Pacientovi byla navržena operace počínající katarakty s implantací torické monofokální čočky do obou očí. Optická mohutnost IOL byla vypočítána tak, aby výsledná refrakce byla -2,0sphD pro zachování brýlí do dálky na přání pacienta. Samotný výkon byl bez komplikací, nicméně chirurg upozornil na neobvyklou křehkost a tenkost přední kapsuly čočky. Byla implantována monofokální torická IOL o velikosti +29,0sph/4,25cyl/ax65 do levého oka a o velikosti +29,0sph/3,5cyl/ax110 do pravého oka.

Po první operaci levého oka bylo nutné s odstupem dvou dnů provést dorotování IOL do plánované osy 65 stupňů, protože došlo k posunu o 10 stupňů. Pooperačně měl pacient standardní terapii tobramycinum/dexamethasonum gtt 5x denně jeden týden a poté další týden 3x denně. Během pooperačních kontrol trvalo několik týdnů, než došlo k poklesu zbytkových cylindrických dioptrií. Pacientův naturální visus po operaci byl 0,5partim vpravo a 0,2 vlevo. Vidění do blízka bylo 0,5 a 0,63 naturálně. Výsledná refrakce pacienta byla -0,75sph/-1,0cyl/ax172 na pravém oku a -1,50sph/-0,75cyl/ax13 na levém oku. Nejlépe korigovaná zraková ostrost do dálky byla 1,0 na obou očích. Nejlépe korigovaná zraková ostrost do blízka byla 1,0 na obou očích. Pacient byl s výsledkem operace spokojen a nadále zůstává v našich kontrolách. Při roční kontrole zjišťujeme, že se pacientovi vidění nezhoršilo, ani nedošlo k progresi nálezu na sítnici.

## DISKUZE

Alportův syndrom je progresivní dědičné onemocnění, které postihuje jednoho člověka z 5000 [1]. Dědičnost je nejčastěji X-vázaná, tvoří až okolo 80 %, méně častá je potom autosomálně recesivní a dále autosomálně dominantní dědičnost. Muži jsou AS postiženi více než ženy. Jednotlivé geny, ve kterých k mutaci dochází, jsou COL4A3, COL4A4 při autosomálně dominantní a autosomálně recesivní dědičnosti, a COL4A5 při X-vázané dědičnosti [1,2]. Protože při AS dochází také k poškození bazální membrány kapsuly čočky, Descementovy membrány, Bowmanovy membrány, vnitřní limitující membrány sítnice a bazální membrány retinálního pigmentového epitelu, jsou přítomny i oční příznaky [6,9,10]. Hlavními očními příznaky, které nalézáme u AS jsou přední lentikonus, a centrální a periferní skvrnitá retinopatie [5,6]. Zatímco změny rohovky nebo čočky často zhoršují vidění, změny na sítnici dopad na zrakovou ostrost nemívají [7]. Lentikonus je morfologická oční patologie, kdy při ztenčení pouzdra čočky dochází ke konické protruzi pouzdra čočky, což má za následek refrakční změny ve smyslu progresivní myopie a nepravidelného astigmatismu. Při vyšetření na šterbinové lampě můžeme pozorovat příznak olejové kapky, který je umístěn axiálně. Lentikonus bývá častěji přední, ale může být i zadní [6]. Výměna morfologicky změněné čiré čočky (popř. i s kataraktou) za čočku umělou je efek-

tivní možností, jak zbavit pacienta refrakční vady a zlepšit zrakovou ostrost [11]. Ve srovnání s operací senilní katarakty je operace čočky s předním lentikonem technicky náročnější pro větší křehkost a ztenčení předního pouzdra čočky [12]. Dle popsaných histologických nálezů při vyšetření předního pouzdra elektronovým mikroskopem byla pozorována abnormální struktura. Při vyšetření bylo nalezeno ztenčení předního pouzdra nejen v jeho centrální části, kde je konické vyklenutí, ale také v jeho periférii. Byly patrné vertikální dehiscence ve vnitřních dvou třetinách pouzdra, nepravidelnost epitelu čočky i samotné buňky epitelu vykazovaly patologické změny [13,14]. Hlavními odlišnostmi, které u operace katarakty u AS máme, na rozdíl od běžné operace senilní katarakty, jsou nestandardní struktura předního pouzdra čočky, přístup ke kalkulaci IOL, kdy je potřeba vycházet také z topografie rohovky při volbě cylindrické hodnoty a osy astigmatismu a v poslední řadě zvážit po pohovoru s pacientem implantaci torické buď monofokální nebo multifokální čočky [12]. V případě našeho pacienta jsme na základě biometrického měření zvolili torickou monofokální čočku s cílovou refrakcí -2,0 sph. Pacient byl na brýlovou korekci od puberty zvyklý a přál si ji zachovat. Z několika prací vyplývá, že při operaci katarakty za asistence femtosekundového laseru snižuje riziko komplikací při provádění kapsulorhexe, kdy křehkost přední kapsuly může mít za následek její nechtěné rozšíření do periférie a nepravidelný tvar [11,12,15]. Ze zkušenosti jiných autorů, kdy je kapsulorhexe prováděna standardním způsobem, je doporučeno při kapsulorhexi použití mikrokleští pro technicky větší náročnost tohoto kroku operace, aby nedošlo k rozšíření do periférie [16]. Během operací u našeho pacienta byla prováděna manuální kapsulorhexe, za použití běžných nástrojů, která proběhla bez komplikací. Z patologií zadního segmentu oka je nejčastější skvrnitá retinopatie, která se projevuje bělavými a žlutavými tečkami a skvrnami. Při pohledu na fundus lze někdy vidět tzv. „lozogne“ příznak neboli dull macula reflex, který vzniká snížením tloušťky temporální oblasti makuly. Tyto změny vznikají na podkladě ztenčené membrány limitans interna, vrstvy nervových vláken a bazální membrány RPE [9]. Centrální nebo periferní retinopatie bývá často přítomna již od pacientova dospívání [8]. Sítnicová komplikace, která se velmi vzácně může objevit a významně zhoršit vidění je makulární díra. Velikost bývá obvykle větší, než makulární díra z jiných příčin a pooperační výsledky nebývají dobré [6,7,9,17]. U našeho pacienta naštěstí tato patologie přítomna nebyla, a tak nebyla nutná operace zadního segmentu oka. Pro stanovení diagnózy AS nejsou oční příznaky potřebné. Avšak při podezření na toto onemocnění a odeslání internímu specialistovi mohou pomoci při včasné k diagnóze a léčbě [5].

## ZÁVĚR

Zjištěním typických očních patologií AS při očním vyšetření a odesláním takto suspektního pacienta za interním specialistou, který včas nasadí patřičnou léčbu,

máme možnost pacientovi oddálit selhání ledvin a následnou transplantaci ledvin. Dále máme jako oční lékaři možnost zlepšit zrakovou ostrost pacienta operací morfologicky změněné čiré čočky výměnou za čočku umělou.

Avšak je třeba pečlivě předoperační plánování a zkušený chirurg, aby pooperační výsledek byl co nejuspokojivější. Nutno také myslet na vyšetření zbylých členů rodiny pro možný výskyt tohoto onemocnění i u nich.

## LITERATURA

- Nozu K, Nakanishi K, Abe Y, et al. A review of clinical characteristics and genetic backgrounds in Alport syndrome. *Clin Exp Nephrol.* 2019;23:158-168. <https://doi.org/10.1007/s10157-018-1629-4>
- Kashtan C. Alport Syndrome: Achieving Early Diagnosis and Treatment, Published: July 22, 2020, doi: <https://doi.org/10.1053/ajkd.2020.03.026>
- Češka R, a kolektiv. Interna, 2. aktualizované vydání. Praha (Česká republika). Triton; 2015. Vrozená onemocnění ledvin; p.588.
- Watson S, Padala SA, Hashmi MF, et al. Alport Syndrome. [Updated 2023 Aug 14]. In: StatPearls [Internet]. Treasure Island (FL): StatPearls Publishing; 2023 Jan-. Available from: <https://www.ncbi.nlm.nih.gov/books/NBK470419/>
- Xu JM, Zhang SS, Zhang Q, et al. Ocular manifestations of Alport syndrome. *Int J Ophthalmol.* 2010;3(2):149-151. Epub 2010 Jun 18. doi: 10.3980/j.issn.2222-3959.2010.02.13
- Kaur K, Gurnani B. Lenticonus. 2023 Jun 11. In: StatPearls [Internet]. Treasure Island (FL): StatPearls Publishing; 2023 Jan-. PMID: 36943989.
- Ramakrishnan R, Shenoy A, Meyer D. Ocular Manifestations and Potential Treatments of Alport Syndrome: A Systematic Review. *J Ophthalmol.* 2022 Sep 8;2022:9250367. doi: 10.1155/2022/9250367
- Krejčířová I, Varadyová B, Doležel Z, Aučrat R, Matušová J, Gregorová E. Vzácná oční manifestace u podezření na Alportův syndrom [Rare Ocular Manifestation with Suspect Alport Syndrome]. *Cesk Slov Oftalmol.* 2014;70(3):114-118.
- Savidge J, Liu J, DeBuc DC, et al. Retinal basement membrane abnormalities and the retinopathy of Alport syndrome. *Invest Ophthalmol Vis Sci.* 2010 Mar;51(3):1621-1627. Epub 2009 Oct 22. doi: 10.1167/iops.08-3323
- Gregorio V, Caparali EB, Shojaei A, Ricardo S, Barua M. Alport Syndrome: Clinical Spectrum and Therapeutic Advances. *Kidney Med.* 2023 Mar 21;5(5):100631. doi: 10.1016/j.xkme.2023.100631
- Barnes AC, Roth AS. Femtosecond laser-assisted cataract surgery in anterior lenticonus due to Alport syndrome. *Am J Ophthalmol Case Rep.* 2017 Mar 14;6:64-66. doi: 10.1016/j.ajoc.2017.03.004
- Orts-Vila P, Amparo F, Rodríguez-Prats JL, Tañá-Rivero P. Alport Syndrome and Femtosecond Laser-assisted Cataract Surgery. *J Ophthalmic Vis Res.* 2020 Apr 6;15(2):264-269. doi: 10.18502/jovr.v15i2.6748
- Choi Jh, Na Ks, Bae Sh, Roh Gh. Anterior lens capsule abnormalities in Alport syndrome. *Kor J Ophthalmol.* 2005 Mar;19(1):84-89. doi: 10.3341/kjo.2005.19.1.84
- Jiayue Zhou, Jing Wu, Qichuan Yin, et al. (2021) Ultrastructural and immunofluorescence analysis of anterior lens capsules in autosomal recessive Alport syndrome, *Opht Genetics.* 42:2,132-138, doi: 10.1080/13816810.2020.1852575
- Nath M, Gireesh P. Femtosecond laser-assisted cataract surgery in Alport's syndrome - A case report. *Indian J Ophthalmol.* 2019 Nov;67(11):1891-1893. doi: 10.4103/IJO\_586\_19
- Sedaghat MR, Momeni-Moghaddam H, Haghghi B, Moshirfar M. Phacoemulsification in bilateral anterior lenticonus in Alport syndrome: A case report. *Medicine (Baltimore).* 2019 Sep;98(39):e17054. doi: 10.1097/MD.0000000000017054
- Karimi S, Mohammad Bagheri Rafsanjani N. Bilateral Giant Full Thickness Macular Holes: An Infrequent Manifestation of Alport Syndrome. *J Ophthalmic Vis Res.* 2023 Jul-Sep; 18(3):328-333. Published online 2023 Jul 28. doi:10.18502/jovr.v18i3.13781