

AKÚTNA KERATOUVEITÍDA S LÝZOU ROHOVKOVÉHO ŠTEPU, AKO NESKORÁ KOMPLIKÁCIA STREDNE ŤAŽKÉHO CHEMICKÉHO PORANENIA, POTENCIONÁLNE ASOCIOVANÁ S OCHORENÍM COVID-19. KAZUISTIKA

Majtánová N.^{1,2}, Kurilová V.¹, Krišková P.¹, Kéri P.¹, Fellner Z.¹, Cholevík D.¹, Majtán J.^{3,4}, Kolář P.^{1,2}

¹Očná klinika Slovenskej zdravotníckej univerzity a Univerzitnej nemocnice Bratislava

²Lekárska fakulta, Slovenská zdravotnícka univerzita, Bratislava

³Ústav molekulárnej biológie, Slovenská akadémia vied, Bratislava

⁴Ústav mikrobiológie, Lekárska fakulta, Slovenská zdravotnícka univerzita, Bratislava

Autori práce vyhlasujú, že vznik aj téma odborného oznámenia a jeho zverejnenia nie je v strete záujmov a nie je podporený žiadnou farmaceutickou firmou. Práca nebola zadaná inému časopisu ani inde vytlačená, s výnimkou kongresových abstraktov a odporúčaných postupov.

Do redakcie doručeno dne: 30. 12. 2022

Prijato k publikácii dne: 19. 5. 2023



MUDr. Nora Majtánová, Ph.D.

Očná klinika SZU a UNB

Antolská 11

851 07 Bratislava

E-mail: nora.majtanova@gmail.com

SÚHRN

Chemické poleptania sú zrak ohrozujúce poranenia, vyžadujúce okamžitú liečbu. Hlavným cieľom počiatočnej terapie je intenzívny a výdatný výplach spojovkového vaku, za účelom neutralizácie a eliminácie pôsobiacej chemikálie. Ďalšie terapeutické postupy, či už konzervatívne, alebo chirurgické, závisia od klinického nálezu.

Cieľ: V kazuistike popisujeme priebeh a liečbu pacientky s poleptaním oboch očí zásaditou látkou.

Kazuistika: V práci uvádzame kazuistiku 35-ročnej ženy, s chemickým poleptaním oboch očí alkalickým činidlom. Do troch týždňov nastala úplná reepitelizácia oboch rohoviek. Vzhľadom k tomu sme predpokladali uspokojivú prognózu hojenia, avšak na ľavom oku došlo s odstupom času k lýze rohovky. Stav sa podarilo zvládnuť, ale následne došlo na ľavom oku zrejme v súvislosti s infekciou COVID-19 k závažnej keratouveitíde s hypopyonom a lýzou rohovky, čo v konečnom dôsledku viedlo k eviscerácii postihnutého oka.

Výsledky a záver: V kazuistike popisujeme management ľahkého poleptania na pravom oku a komplikovaného stredne ťažkého poleptania ľavého oka zásaditou chemikáliou. Obe oči boli do troch týždňov kompletne prehojené, no nález na ľavom oku sa skomplikoval, čo dospelo v konečnom dôsledku až k eviscerácii postihnutého oka. Ochorenie COVID-19 mohlo prispieť k zhoršeniu nálezu na rohovke alebo mohlo ísť iba o koincidenciu dvoch ochorení a keratouveitída mala závažný priebeh z dôvodu predchádzajúceho ťažkého priebehu hojenia a mnohých komplikácií po chemickom poleptaní oka.

Kľúčové slová: chemické poleptanie, amniová membrána, lýza rohovky, perforačná keratoplastika, COVID-19

SUMMARY

ACUTE KERATOUVEITIS WITH CORNEAL GRAFT MELTING AS A LATE COMPLICATION OF MILD CHEMICAL BURN POTENTIALLY ASSOCIATED WITH COVID-19 INFECTION: A CASE REPORT

Chemical burns are sight-threatening injuries that require immediate management. The main goal of the initial treatment is prompt and copious irrigation to neutralize and eliminate the chemical, followed by various therapeutic options (conservative and surgical) according to the individual patient's postinjury findings.

Purpose: In this case report, we describe the course and treatment of a patient with chemical alkali burns of both eyes.

This study reports the outcomes of an ocular alkali burn patient who became infected with COVID-19 and where severe keratouveitis with corneal graft melting and hypopyon occurred, ultimately resulting in evisceration of the eye.

Observations: We report the case of a 35-year-old woman, after an alkali burn of both eyes. Complete re-epithelialization of both corneas occurred within three weeks. Due to this observation, we assumed a satisfactory healing prognosis. However, corneal lysis occurred in the left eye over time. The

condition was managed, but subsequently severe keratouveitis with hypopyon and corneal lysis occurred in the left eye, apparently in connection with the COVID-19 infection, which ultimately led to the evisceration of the affected eye.

Conclusions and Importance: In the case report, we describe the management of a mild chemical alkali burn of the right eye and a complicated moderate burn of the left eye with an alkaline chemical. Both eyes were completely healed within three weeks. However, the findings on the left eye became complicated, which ultimately led to the evisceration of the affected eye. The disease of COVID-19 could have contributed to the deterioration of the findings on the cornea, or it could have just been a coincidence of two diseases, with the keratouveitis having a serious course due to the previous difficult course of healing and many complications after the chemical burn.

Key words: chemical burn; amniotic membrane; corneal re-epithelialization; corneal melting; perforation keratoplasty; COVID-19

Čes. a slov. Oftal., 79, 2023, No. 4, p. 192–200

ÚVOD

Chemické poleptanie oka je akútny stav, vyžadujúci rýchlu diagnostiku a okamžitú terapiu za účelom minimalizácie závažných komplikácií a ťažkého poškodenia zraku. Závažnosť poleptania závisí od viacerých faktorov, ako sú: typ chemikálie a ich hodnota pH, teplota, objem, koncentrácia a trvanie expozície [1]. Zásadité látky svojou lipofilitou spôsobujú kolikvačnú nekrózu s hlbším prienikom do tkaniva a ireverzibilnými zmenami. Naproti tomu kyseliny spôsobujú koagulačnú nekrózu a nemajú tendenciu sa šíriť do hlbších vrstiev [2].

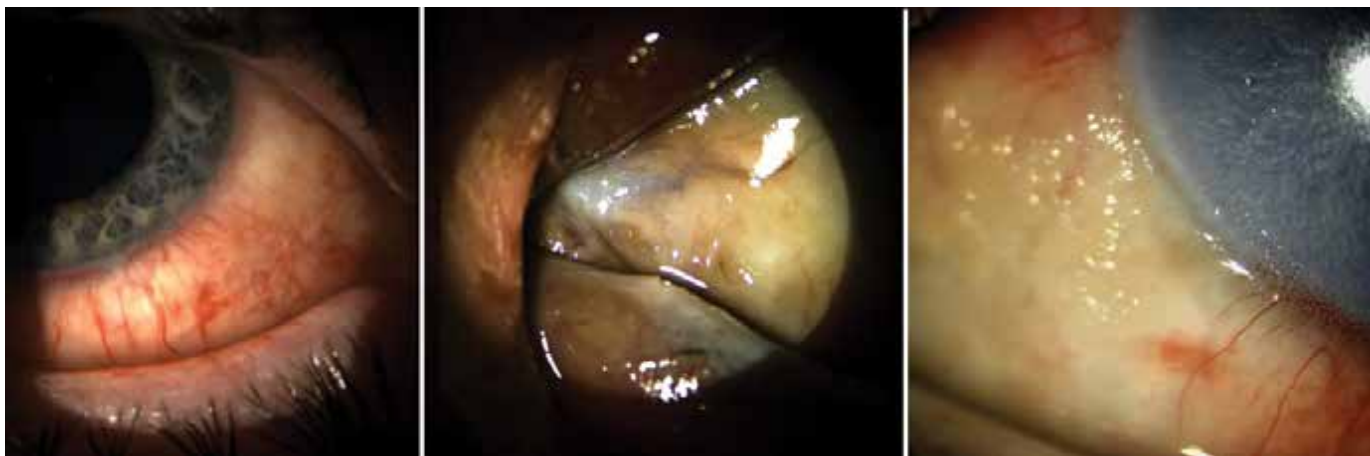Priame poškodenie tkaniva môže viesť k ulcerácii rohovky so sprevádzajúcou deštruktívnou zápalovou odpoveďou, vznikajúcou na povrchu oka a v slznom filme. Hlavným cieľom liečby ťažkého poleptania rohovky je zníženie zápalovej reakcie, urýchlenie epiteliálneho hojenia, zabránenie ďalšieho poškodenia epitelu a strómy rohovky a predchádzanie jazvovitých komplikácií. Existuje niekoľko možností liečby. Za účelom potlačenia zápalu sa podávajú kortikosteroidy a na prevenciu stromálneho rozpadu tetracyklíny. Na podporu reepitelizácie sa našíva amniotická membrána alebo aplikuje terapeutická kontaktná šošovka [3]. Pre tento účel sa používajú silikón-hydrogélkové kontaktné šošovky [4], ktoré znižujú bolesť a urýchľujú hojenie očného povrchu [5,6]. Pri použití amniotkej membrány je rovnako vhodné jej prekrytie kontaktnou šošovkou, čo zabráni jej predčasnému odlúčeniu a podporí úplnú epitelizáciu rohovky [7].

Najznámejšie a najpoužívanejšie klasifikačné systémy chemických poleptaní sú Roper-Hallova a Duaova klasi-

fikácia [1]. Systém Roper-Halla je založený na klasifikácii poleptania podľa rozsahu zakalenia rohovky a perilimbálnej ischémie. Klasifikácia podľa Dua závisí od percentuálneho rozsahu poleptania bulbárnej spojovky a rozsahu limbálneho postihnutia podľa hodín, čo umožňuje lepší manažment pacienta a stanovenie prognózy [8]. Závažné stavy môžu viesť k stenčovaniu a ulcerácii rohovky, lýze štepu, až k vzniku perforácie. Medzi neskoré komplikácie patrí formácia symblefár, entropium, ektrópium, glaukóm, závažné ochorenie povrchu oka a zjazvenie rohovky s neovaskularizáciou [9]. Na prevenciu vzniku symblefár sa môže použiť tzv. symblefaron ring [10].

Očné prejavy infekcie COVID-19 sú vo všeobecnosti hlásené u 4,3 % pacientov a u 0,9 % ako prvý alebo jediný príznak. Najčastejším a niekedy aj prvým príznakom je prekrvenie spojoviek, po ktorom nasleduje chemóza, pocit cudzieho telesa, epifora, ochorenie povrchu oka a rozmazané videnie [11]. Keratokonjunktivitída so pseudodendritickými, subepiteliálnymi a epiteliálnymi drobnými infiltrátmi bola popísaná ako hlavný príznak COVID-19 u pacienta s miernymi respiračnými príznakmi, bez horúčky [12]. Infekcia COVID-19 môže mať tiež negatívny vplyv aj pri iných očných ochoreniach, najmä u pacientov po keratoplastike. Rejekcia transplantovaných štepu po infekcii COVID-19 bola popísaná v niekoľkých prípadoch [13–15]. Rejekcia bola tiež popísaná aj u pacientov po očkovaní proti COVID-19 [16–19].

V našej kazuistike prezentujeme prípad pacientky po poleptaní oboch očí zásaditou látkou, priebeh jej kon-



Obrázok 1. Prvotný nález ľavého oka po chemickom poleptaní. Chemické poleptanie spojovky a limbu, hnedastý vzhľad nekrotickej spojovky spolu s karunkulou ľavého oka a defektom rohovkového epitelu s limbálnou ischémiou ľavého oka (zľava doprava)

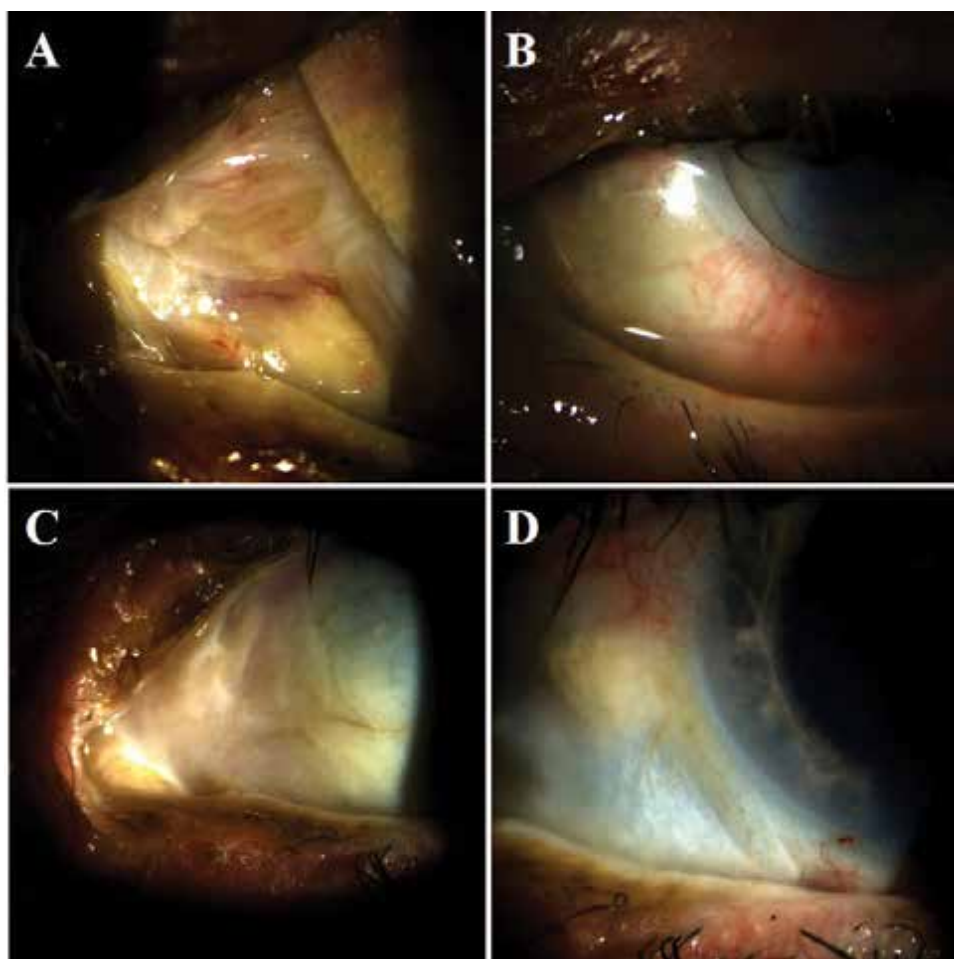
zervatívnej a operačnej liečby s početnými komplikáciami, vrátane infekcie COVID-19, vedúci nakoniec k vzniku keratouveitídy s lýzou rohovky vyžadujúcej evisceráciu ľavého bulbu.

KAZUISTIKA

30. 1. 2021 sa do pohotovostnej služby Očnej kliniky SZU a UNB dostavila 35-ročná pacientka, s pálením, začer-

Tabuľka 1. Úvodný liečebný režim pacientky s akútnym chemickým poleptaním zásadou podávaný počas hospitalizácie na našej klinike od 30. 1. 2021 do 8. 2. 2021

Lokálna liečba		
	oko	
	pravé	ľavé
levofloxacín 0,5% gtt.	1 kvapka 5x denne	1 kvapka každú hodinu 5 dní, následne 5x denne
homatropín 4% gtt.	1 kvapka 3x denne	1 kvapka 3x denne
umelé slzy bez konzervantov gtt.	1 kvapka 10x denne	1 kvapka 10x denne
dexametazón 0,1% gtt.	-	1 kvapka 5x denne od 5. dňa
Parenterálna liečba		
cefotaxim	1 g 2x denne i.v. 10 dní	
metylprednizolón	1 g / deň i.v. 4 dni, 500 g 1 deň a 250 g 5 dní	
kyselina askorbová	500 mg / deň i.v. 10 dní	



Obrázok 2. Hojenie spojovky a rohovky amniovou membránou a symblepharon ringom, amniová membrána so symblepharon ringom (A, B), zhojená spojovka a rohovka po jednom mesiaci reepitelizácie pomocou mäkkých kontaktných šošoviek po odstránení symblepharon ringu (C, D)

venaním a bolestivostí oboch očí. Ťažkosti vznikli ihneď po úraze – do oboch očí jej vstrekol čistiaci prostriedok na sifóny Sifo obsahujúci granule 100% hydroxidu sodného (ES 215-185-5), ktorý sa zmiešal s horúcou vodou za vzniku exotermickej reakcie. Označenie zloženia chemikálie a odporúčania ochrany pri práci s ňou na obale výrobku Sifo bolo nedostatočné- upozornenie bolo na obale uvedené len malým písmom po bočných stranách. Pacientka si sama doma po úraze očí opakovane vyplachovala pitnou vodou, nakoľko ale pociťovala silné bolesti naďalej, vyhľadala na druhý deň (po 24 hodinách) očné vyšetrenie v regionálnej nemocnici, kde pacientku oftalmoskopicky vyšetrili, realizovali opakovane výplach spojkového vaku fyziologickým roztokom, podali lokálne fluorochinolónové antibiotiká a epitelizačný gél a ihneď odoslali na naše pracovisko s nálezom poleptania spojovky a rohovky oboch očí, vľavo aj s podozrením na ischémiu limbu rohovky. Pacientka na naše pracovisko prichádza 48 hodín po úraze, hospitalizujeme ju. Celkovo sa pacientka liečila na alergiu a bronchiálnu astmu, iné celkové ochorenia nemá. Na alergiu užívala cetirizín tablety 10 mg 1x denne, na astmu inhalátory flutikazón 125 µg 2 vstreky 2x denne a ipratropium bromid podľa potreby, priemerne 2x denne a montelukast tableta 1x denne.

V čase príchodu na naše pracovisko bola zraková ostrosť na pravom oku 20/32 a na ľavom oku 20/40. Oftalmoskopicky bola vpravo prítomná hyperémia a chemóza spojovky a na rohovke bol prítomný klinovitý defekt so zníženou transparentnosťou rohovky. Oblasť limbu pravého oka nebola poškodená. Na ľavom oku vykazovala karunkula a nazálna časť marga dolnej mihalnice známky nekrózy, s tmavočerveným až hnedastým sfarbením. Nekrotická bola i nazálna časť bulbárnej spojovky. Postihnutý bol i limbus rohovky ľavého oka, s ischémiou v rozsahu troch čísel; na rohovke bol prítomný rozsiahly defekt epitelu (Obrázok 1).

Na základe Klasifikácie poleptaní povrchu oka podľa Dua sme nález na pravom oku zaradili do I. stupňa poškodenia a nález na ľavom oku do III. stupňa poškodenia. Pacientke sme naďalej vyplachovali obe oči 3% kyselinou boritou. Počiatkový liečebný manažment poleptania oboch očí je znázornený v Tabuľke 1.

Na štvrtý deň po úraze, pre nedostatočnú reepitelizáciu povrchu oka vľavo, bolo nevyhnutné prekryť povrch oka (rohovku aj nazálnu časť bulbárnej spojovky) amniovou membránou. Súčasne bol implantovaný aj tzv. symblepharon ring, brániaci tvorbe symblefár (Obrázok 2). Na podporu reepitelizácie bola intravenózne aplikovaná kyselina askorbová (vitamín C). Lokálna antibiotická liečba ľavého oka bola redukovaná na 5 kvapiek denne a do liečby bola pridaná lokálna kortikosteroidná liečba 0,1% dexametazónom v dávke 5 kvapiek denne. Pacientku prepúšťame do ambulantnej starostlivosti 8. 2. 2021. Intravenózna liečba bola ukončená v deň prepustenia a nahradená perorálnou terapiou (cefuroxim a metylprednizolón tablety), lokálna liečba pokračovala (Tabuľka 2).

12. 2. 2021, na prvej ambulantnej kontrole po hospitalizácii, došlo k vstrebaniu amniovej membrány. Symblepha-

ron ring bol odstránený a naložená bola mäkká kontaktná šošovka, ktorá kryla povrch rohovky v priebehu ďalších desať dní, s cieľom znížiť bolestivosť a podporiť proces reepitelizácie rohovky (Obrázok 2). Spojovka i rohovka boli takmer kompletne preepitelizované, pretrvávala ischémiu limbu od čísla 6 po číslo 9, pri č. 9 pretrvával ešte drobný defekt epitelu rohovky s okolitým nekrotickým ložiskom spojovky a nubekula na rohovke. Centrálna zraková ostrosť (CZO) bola bez korekcie 20/20. Vyšetrujeme aj zachovanú estéziu rohovky ručným esteziometrom Cochet-Bonnet. Pokračovali sme v liečbe ľavého oka lokálnym levofloxacinom, dexametazónom, homatropínom a lubrikanciami (Tabuľka 2). Ďalšia kontrola pacientky bola o štyri dni s výmenou kontaktnej šošovky a nasledujúca o šesť dní, kedy už bola rohovka kompletne preepitelizovaná, vysadili sme z liečby lokálny homatropín a objednali pacientku na kontrolu o tri a pol týždňa.

V tomto čase už bol nález na rohovke pravého oka kompletne zhojený, rohovka bola hladká, lesklá, číra, spojovka bola zhojená, bez injekcie. Na hornej mihalnici s nálezom začínajúceho entropia, s jemnou trichiázou, CZO vpravo naturálne 20/20.

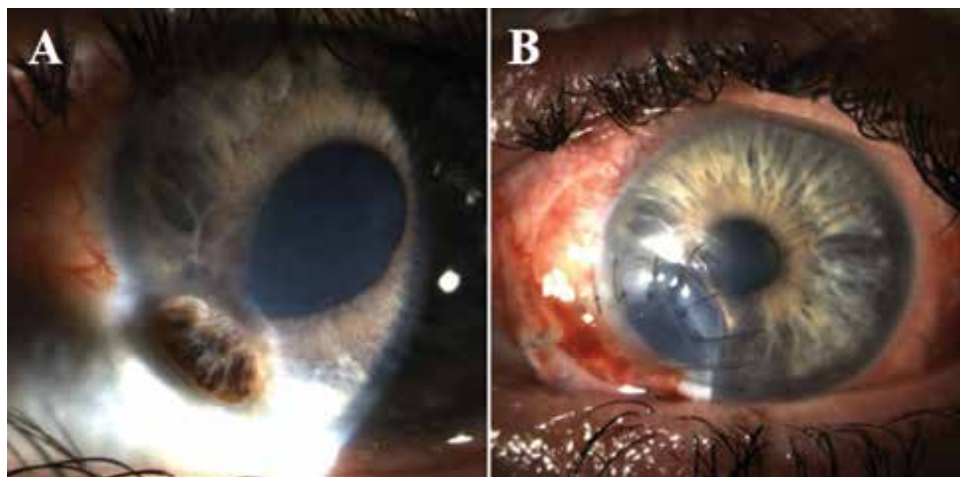
Na kontrole po tri a pol týždňoch, v 3/2021, došlo k poklesu nekorigovanej CZO na ľavom oku na 20/32. Na dosiahnutie CZO 20/20 bola nutná myopická korekcia -0,75 Dsph, nakoľko došlo k zmene refrakčnej sily rohovky, čo bolo potvrdené aj topografickým vyšetrením. Rohovková topografia ukázala aj stenčenie ľavej rohovky v dolnom nazálnom kvadrante, predná plocha rohovky bola bez vykľutia, stenčená bola stróma na 321 µm, pričom centrum malo 494 µm. Vzhľadom na celistvosť rohovky nebola chirurgická intervencia v zmysle excentrickej keratoplastiky indikovaná. K zmene liečby sme nepristúpili, pokračovali sme s liečbou ďalej, pacientka už mala v liečbe lokálne antibiotiká, kortikosteroidy a lubrikáciu, objednali sme ju na kontrolu s rohovkovou topografiou o mesiac. Topografiu sme už ale nestihli zrealizovať, nakoľko sa pacientka dostavila akútne skôr, čo bude ďalej popísané v texte.

16. 4. 2021 prichádza pacientka akútne na vyšetrenie, pre bolesť ľavého oka a výrazný pokles zrakovej ostrosti na ľavom oku, na úroveň počtu prstov pred okom. U pacientky došlo ku skleromalácii a korneomalácii v dolnom nazálnom kvadrante, ktorá viedla až k perforácii rohovky, atalamii a inkarcerácii dúhovky do perforačnej rany rohovky (Obrázok 3A). Pacientku hospitalizujeme. Chirurgické ošetrenie spočívalo v odstránení nekrotickej časti dúhovky, prevažne pri čísle 8, excentrickej perforačnej keratoplastike a skleroplastike v nazálnom dolnom kvadrante (Obrázok 3B). Chirurgický výkon bol realizovaný pod antibiotickou clonou (bol podávaný cefotaxim intravenózne). Pacientke bola po operácii taktiež podávaná imunosupresívna terapia cyklosporínom A, s cieľom znížiť riziko rejekcie transplantátu. Prepúšťame ju do ambulantnej starostlivosti 30. 4. 2021, pacientka chodí na pravidelné kontroly, nález je stabilizovaný.

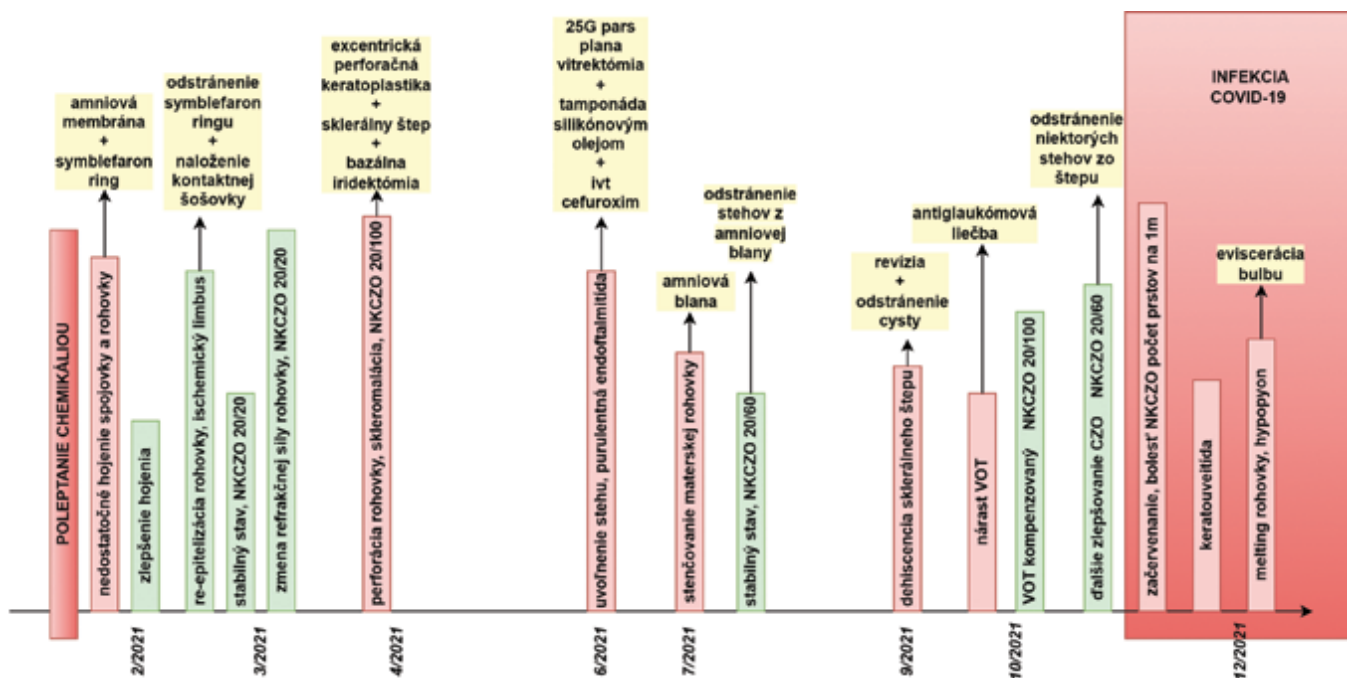
29. 6. 2021, došlo k uvoľneniu jedného stehu rohovky a k vzniku hnisavej endoftalmitídy. U pacientky bola

Tabuľka 2. Najlepšie korigovaná zrková ostrosť, očné komplikácie a liečba ľavého oka pacientky po chemickom poleptaní zásadou v časovom slede

Časový úsek	Najlepšie korigovaná zrková ostrosť	Očná komplikácia	Chirurgická a iná liečba	Medikamentózna liečba
2/2021 (od prepustenia z nemocnice)	20/20		nasadenie a výmena krycej kontaktnej šošovky	levofloxacin 0,5% gtt. 5x denne dexametazon 0,1% gtt. 5x denne homatropin 4% gtt. 3x denne umelé slzy gtt. 10x denne dexpanenol gel oph 5x denne cefuroxim 500 mg tbl p.o. 2x denne 10 dní metylprednizolon 16 mg tbl p.o. 1x denne s postupným vysadzovaním o 4 mg/ týždenne
3/2021	20/20	zmena refrakcie		levofloxacin 0,5% gtt. 5x denne dexametazon 0,1% gtt. 5x denne umelé slzy gtt. 10x denne dexpanenol gel oph 5x denne metylprednizolon 4 mg tbl p.o. 1x denne ešte týždeň
4/2021	počet prstov	perforácia rohovky, skleromalácia	ekcentrická perforačná keratoplastika, našitie sklerálneho štepu, bazálna iridektómia	levofloxacin 0,5% gtt. 5x denne dexametazon 0,1% gtt. 5x denne umelé slzy gtt. 5x denne cefotaxim 1g i.v. 2x denne 15 dní cyklosporin 150 mg tbl p.o. 2x denne
6/2021	počet prstov	endoftalmitída	25G pars plana vitrektómia, tamponáda silikónovým olejom, bazálna iridektómia	levofloxacin 0,5% gtt. 5x denne tobramycin 0,3% gtt. 5x denne homatropin 4% gtt. 3x denne loteprednol 0,5% gtt. umelé slzy gtt. 5x denne dexametazon p.b. cefotaxim 1 g i.v. 2x denne 25 dní gentamycin 240 mg 1x denne i.v. 25 dní cefuroxim ivt. cyklosporin 150 mg tbl p.o. 2x denne
7/2021	20/200	stenčenie materskej rohovky	amniová membrána	levofloxacin 0,5% gtt. 5x denne umelé slzy gtt. cyklosporin 150 mg p.o. 2x denne
9/2021	20/200	dehiscencia sklerálneho štepu	revízia sklerálneho štepu	levofloxacin 0,5% gtt. 5x denne dexametazon 0,1% gtt. 5x denne umelé slzy gtt. 5x denne cyklosporin 150 mg tbl p.o. 2x denne
10/2021	20/100	elevácia vnútroočného tlaku		dorzolamid+timolol gtt. 2x denne dexametazon 0,1% gtt. 5x denne umelé slzy gtt. 5x denne cyklosporin 150 mg tbl p.o. 2x denne
11/2021	20/60		odstránenie niektorých jednotlivých stehov zo štepu	dorzolamid+timolol gtt. 2x denne dexametazon 0,1% gtt. 5x denne umelé slzy gtt. 5x denne cyklosporin 150 mg tbl p.o. 2x denne
12/2021	počet prstov na 1m	keratouveitída s lýzou rohovky a hypopyonom	eviscerácia oka	levofloxacin 0,5% gtt. 5x denne dexametazon 0,1% gtt. 5x denne dorzolamid + timolol gtt. 2x denne cefotaxim 1 g i.v. 2x denne 7 dní gentamycin 240 mg 1x denne i.v. 7 dní alfa aescin tbl p.o. 3x2 tbl denne



Obrázok 3. Perforácia rohovky, inkarcerácia dúhovky a atalamia spolu s nazálnou skleromaláciou (A). Následná operácia pozostávala z excentrickej perforačnej keratoplastiky, s nazálnym štepom skléry a umelým kolobómom dúhovky na č. 8 (B)



Obrázok 4. Schéma klinických nálezov pacientky a ich manažment v čase NKCZO – najlepšie korigovaná centrálna zrková ostrosť, VOT – vnútroočný tlak, ivt – intravitreálne

urgentne realizovaná 25G pars plana vitrektómia, s odberom sklovca na kultivačné vyšetrenie a tamponádou silikónovým olejom. Súčasne bol realizovaný výplach prednej očnej komory a aplikácia antibiotík cefuroxim do prednej komory i do sklovцovej kavity. Kultivačne boli stanovené dva patogény – *Staphylococcus sp* a *Streptococcus pneumoniae* – oba citlivé na ofloxacin.

V 7/2021 bolo opäť nutné naštítie amniovej membrány na povrch oka, z dôvodu progresívneho stenčovania materskej rohovky. Parabolárne bol podaný dexametazón, orálne cefuroxim a lokálne levofloxacin a loteprednol. Pokračovali sme v celkovej terapii cyklosporínom. Následné dva mesiace bol nález pacient-

ky prechodne stabilný, chodila na kontroly každé dva týždne.

Koncom 9/2021 pacientka musela pre počas kontroly náhle zistený nález dehiscencie sklerálneho štepu podstúpiť ďalšiu operáciu. Pri revízii bol prítomný nález cysty medzi stenčenou vlastnou sklérou pacientky a sklerálnym štepom. Dva týždne po operácii došlo k elevácii hodnôt vnútroočného tlaku na operovanom oku, s nutnosťou nasadenia dvojkombinácie antiglaukomatik, pri ktorom došlo ku jeho kompenzácii.

Nasledujúce dva mesiace sa zlepšovala najlepšie korigovaná zrková ostrosť ľavého oka, v 10/2021 bola 20/100 a v 11/2021 boli odstránené niektoré jednotlivé

stehy štetu s následnou centrálnou zrakovou ostroťou 20/60. Lokálny nález bol stabilný – okraje transplantátu tesnili, v okolí stehov boli zákaly sýtosti nubekuly, inak bol transplantát transparentný.

V 12/2021 nás pacientka informovala, že sa nakazila infekciou COVID-19. Pozitivita bola potvrdená PCR testom (CT hodnota 14) a analýza mutácií odhalila Delta variant koronavírusu. Pacientka sa subjektívne sťažovala na začervenanie a bolesť ľavého oka. Klinicky však okrem injekcie spojovky nedošlo k zhoršeniu lokálneho nálezu ľavého oka, preto sme predpokladali prítomnosť akútnej vírusovej infekcie s bakteriálnou superinfekciou, v súvislosti s prebiehajúcim ochorením COVID-19. Pacientka bola hospitalizovaná, za účelom odsledovania klinického priebehu ochorenia. Zisťujeme hypoestéziu rohovky, ktorú verifikujeme pomocou ručného estéziometra (Cochet-Bonnet). Od začiatku hospitalizácie bola podávaná celková intravenózna aj lokálna antibiotická terapia. V piaty deň hospitalizácie sa napriek terapii rozvinula u pacientky na rohovkovom transplantáte akútna keratouveitída s hypopyonom v prednej očnej komore. Výter zo spojkového vaku a ster z rohovky odhalili prítomnosť *Pseudomonas aeruginosa*. Priebeh infekcie bol tak rapidný, že došlo ku výraznej infiltrácii rohovkového štetu, s jeho kritickým stenčením v centre. Pacientka sa subjektívne sťažovala na neznesiteľné bolesti oka a aj vzhľadom k anamnéze prekonaných ťažkostí a k prebiehajúcej infekcii COVID-19 sme u pacientky pristúpili k eviscerácii ľavého bulbu. Rekonvalescencia bola nekomplikovaná a priebeh infekcie COVID-19 mierny.

Celkový priebeh liečby a klinických náleзов pacientky sú chronologicky zhrnuté v Obrázku 4. Komplikácie ľavého oka po počítačnom zhojení povrchu oka a chirurgická a medikamentózna liečba sú uvedené v Tabuľke 2.

Priebeh ochorenia COVID-19 bol u pacientky mierny, liečba bola symptomatická. Pacientke neboli podávané žiadne antivírusové lieky ani monoklonálne protilátky. Počas infekcie došlo u pacientky k zhoršeniu astmy bronchiale, s potrebou navýšenia dávok dlhodobou užívaných liekov- inhalátor flutikazón s navýšením dávky na 250 µg 2 vstreky 2x denne a ipratropium bromid v priemere 5x denne. Pacientka bola navyše vo výraznom stresovom vypätí, pretože jej v tom čase zomrela matka na infekciu COVID-19.

DISKUSIA

Súčasná liečba ľahkých až stredne ťažkých poleptaní oka je postačujúca na stabilizáciu povrchu oka a zrakové ostrosti. Naproti tomu, u ťažkých poleptaní je táto úspešnosť znížená. Za posledné roky sa celkový výskyt chemických popálenín oka zvýšil [20]. Podobne, existujú dôkazy naznačujúce zvýšenie výskytu ťažkých očných chemických poleptaní [21]. Úrazy zásaditými látkami vedú k závažnejšiemu poškodeniu tkaniva s horšou prognózou, v porovnaní s kyselinami. Uvádza sa, že približne dve tretiny pacientov s poleptaním oka sú alkalického pôvodu. Je to spôsobené bežným používaním čistiacich

a dezinfekčných prostriedkov, ktoré sú na báze amoniaku a hydroxidu sodného [22]. Popri skúmaní okolností vzniku úrazu z našej kazuistiky sme narazili na, podľa nášho názoru, nedostatočné označenie a upozornenia súvisiace s ochranou pri práci na obale produktu s chemikáliou, ktorý úraz spôsobil. Uvedený produkt mal upozornenie len na bočných stranách obalu uvedené veľmi malým písmom. Výrobcom je odporúčané, aby upozornenia boli viditeľne veľkým písmom na viditeľnom mieste pre produkty určené spotrebiteľom obsahujúce toxické alebo dráždivé látky. Pokiaľ tak výrobca nekoná, pacienti si neuvedomujú, že pracujú s tak nebezpečnou chemikáliou, nepoužívajú ochranné pomôcky ako sú rukavice a ochranné okuliare, čo môže viesť k tak závažným dôsledkom, ako v našej kazuistike.

V tejto kazuistike bola prezentovaná včasná liečba a následný terapeutický postup u pacientky po poleptaní oka zásadou, počas pandémie COVID-19. Okamžitý výplach oka ihneď po poleptaní, ktorý realizovala pacientka sama v domácom prostredí, aj keď len pitnou vodou, bol esenciálny, pretože pomohol skrátiť dobu expozície, neutralizovať pH a tým redukovať následky poškodenia [23]. Na druhej strane, pacientka nevyhľadala pomoc lekára ihneď, ale až po 24 hodinách, rovnako sa hlásila na našej klinike až na ďalší deň po odoslaní z regionálnej nemocnice. Pre správny manažment pacienta je znalosť vlastností chemikálie nevyhnutná. Po dosiahnutí neutrálneho pH výplachmi, nasleduje klinické zhodnotenie a klasifikácia [24]. V našom prípade sme vedeli o akú chemikáliu sa jedná, preto sme pristúpili k okamžitým a opakovaným výplachom 3% kyselinou boritou v snahe o neutralizáciu. Predpokladáme, že včasný výplach a neutralizácia chemikálie s následnou medikamentóznou intenzívnou liečbou významne napomohli ku kompletnému zhojeniu menej poleptaného pravého oka. U pacientov s ťažkým poleptaním oka je však potrebný komplexnejší prístup, vyžadujúci si častokrát aj chirurgické postupy. Jednou z možností liečby akútnej a skorej reparačnej fázy je transplantácia amniovej membrány. Membrána exprimuje rastové faktory, ktoré pomáhajú stimulovať rast epitelu, znižovať zápal a prechádzať vzniku sýblefár [25]. Dokáže lepšie pripraviť pacienta, ktorý je indikovaný na perforačnú keratoplastiku alebo transplantáciu kmeňových buniek [26]. Podľa Duovej klasifikácie, by transplantácia amniovej membrány mala byť realizovaná u pacientov s poleptaním III. a IV. stupňa. Iné štúdie však ukázali, že transplantácia amniovej membrány je vhodná aj u pacientov s II. stupňom poleptania, najmä vďaka jej schopnosti podporiť reepitelizáciu rohovky [27]. V skutočnosti jednoznačné kritéria transplantácie amniovej membrány nie sú stanovené [28] a jej účinnosť je potrebné stanoviť [29]. V prezentovanej kazuistike bola pacientka zaradená do I. stupňa na pravom oku a III. stupňa na ľavom oku podľa Duovej klasifikácie. Amnióvu membránu sme našli pacientke dvakrát, prvý krát ihneď počas iniciálnej hospitalizácie, druhý krát počas komplikácie ďalšieho stenčovania materskej rohovky v ďalšom priebehu

ochorenia. Amniová membrána bola krytá kontaktnou šošovkou na podporu epitelizácie a zabráneniu predčasnému odlúčeniu membrány [7]. Na podporu reepitelizácie bola intravenózne aplikovaná aj kyselina askorbová (vitamín C), čím sa podporili reparačné procesy tvorbou kolagénu [8] a hojenie rohovky pod kontaktnou šošovkou sa stalo efektívnejšie. V odbornej literatúre sa ďalej popisuje použitie perorálnych a lokálnych tetracyklínov pri ťažkých chemických poleptaniach pre ich inhibovanie degradácie kolagénu v rohovke [31]. Vzhľadom k nedostatočným skúsenostiam s terapiou tetracyklínom pri poleptaniach oka na našom pracovisku sme ich neaplikovali, no ich zaradenie do liečby určite plánujeme pri ďalších podobných prípadoch.

V priebehu ďalšieho hojenia u pacientky nastala náhla zmena refrakcie, čo sme spolu so stenčením rohovky potvrdili rohovkovým topografom. Zmena refrakcie mohla byť možnou predzvestou následnej komplikácie v zmysle lýzy strómy rohovky s jej perforáciou v nazálnom dolnom kvadrante. Môžeme sa domnievať, že sa jednalo o počínajúcu lýzu strómy rohovky ako následok pôvodného chemického poleptania. V tom čase ale vzhľadom na celistvosť rohovky nebola chirurgická intervencia v zmysle excentrickej keratoplastiky indikovaná. Ďalší priebeh ale naznačuje, že sme sa mali rozhodnúť pre kontrolu pacientky spolu s kontrolnou rohovkou topografiou v kratšom časovom intervale.

V prípade rozvoja ďalších chronických komplikácií býva indikovaná transplantácia limbálnych buniek, lamelárna a perforačná keratoplastika alebo keratoprotéza (v terminálnom štádiu ochorenia rohovky). U našej pacientky bola realizovaná excentrická perforačná keratoplastika a našitie sklerálnej záplaty. Stav sa však skomplikoval endoftalmitídou, ktorá bola chirurgicky ošetrená pars plana vitrektómiou s tamponádou silikónovým olejom, ktorý vykazuje antimikrobiálnu aktivitu pre inhibičný efekt pre rôzne patogény [32].

Dlhodobý nepriaznivý a komplikovaný priebeh hojenia ľavého oka sa nakoniec zastabilizoval na dva mesiace po zaliečení sekundárneho glaukómu. Zhoršenie po tomto období nastalo spolu s infekciou COVID-19 počas pandémie. V období s vyšším výskytom infekcií COVID-19 môže mať negatívny vplyv na nález pacienta znížená frekvencia vyšetrení pacienta, či už zo strany lekára, pacienta, alebo zdravotníckeho zariadenia [33][34]. V našom prípade bol tento vplyv zanedbateľný, pacientka okrem úvodného oneskorenia po úraze dochádzala na kontroly včas vo vopred dohodnutých intervaloch, naša klinika v tom čase fungovala len s mi-

nimálnymi obmedzeniami. Ochorenie COVID-19 môže mať aj príznaky prejavujúce sa na očiach, v literatúre sa popisuje ako možný prejav keratokonjunktivitída [12], viacero prác dokumentuje rejekciu transplantovaných štepov po infekcií, či očkovaní proti tomuto ochoreniu [13–19]. Nedávno bola popísaná neuropatia očného povrchu vyvolaná infekciou Sars-CoV-2 [30]. Autori tejto štúdie naznačujú, že morfológické zmeny nájdené v rohovkách pacientov s COVID-19 sú podobné tým, ktoré sa nachádzajú v diabetických rohovkách a sú sprevádzané funkčnou stratou a zmenou citlivosti. Infekcia COVID-19 má navyše negatívny vplyv na endotel rohovky, pričom dochádza k redukcii endotelových a hexagonálnych buniek [35]. V tejto kazuistike bola hypoestézia rohovky vyšetrená ručným estéziometrom (Cochet-Bonnet) po diagnostikovaní COVID-19. Tieto poznatky naznačujú, že infekcia COVID-19 môže mať negatívny vplyv na funkciu rohovky a podporiť vznik sekundárnej bakteriálnej superinfekcie, ktorá viedla u našej pacientky po predchádzajúcom komplikovanom a ťažkom priebehu chemického poranenia ku ťažkej keratouveitíde s lýzou rohovky vyžadujúcej evisceráciu ľavého oka.

ZÁVER

Prezentovali sme kazuistiku pacientky po chemickom poleptaní ľahkého stupňa na pravom oku (I. stupeň Duovej klasifikácie) a stredne ťažkého stupňa na ľavom oku (III. stupeň Duovej klasifikácie). Obe oči boli po trojtýždňovej liečbe kompletne prehojené, no následne sa nález na ľavom oku skomplikoval. Po komplikovanom a ťažkom hojení ľavého oka sa pacientka nakazila infekciou COVID-19, nasledoval rozvoj akútnej keratouveitídy s lýzou štepu rohovky so vznikom hypopyonu, čo viedlo v konečnom dôsledku k eviscerácii bulbu. U pacientky sme v priebehu popisovaného ochorenia zaznamenali početné komplikácie, ktoré boli riešené a nález následne stabilizovaný. Záverečné zhoršenie lokálneho nálezu ľavého oka u pacientky počas vrcholu ochorenia COVID-19 naznačuje vplyv infekcie vírusom SARS-CoV-2. Závažný priebeh keratouveitídy môže byť spojený s poklesom imunity, alebo s narušením povrchovej bariéry oka počas infekcie COVID-19, čo mohlo uľahčiť prestup patogénov do rohovkového transplantátu. Zároveň je však možné, že mohlo ísť iba o koincidenciu dvoch ochorení a keratouveitída mala závažný priebeh z dôvodu predchádzajúceho ťažkého priebehu hojenia a mnohých komplikácií po chemickom poleptaní oka.

LITERATÚRA

1. Baradaran-Rafii A, Eslani M, Haq Z, Shirzadeh E, Huvard MJ, Djalian AR. Current and upcoming therapies for ocular surface chemical injuries. *Ocul Surf.* 2017 Jan;15(1):48-64.
2. Wagoner MD. Chemical injuries of the eye: current concepts in pathophysiology and therapy. *Surv Ophthalmol.* 1997 Jan-Feb;41(4):275-313.
3. Bizrah M, Yusuf A, Ahmad S. An update on chemical eye burns. *Eye.* 2019 Sep;33(9):1362-1377.
4. Ambroziak AM, Szaflik JP, Szaflik J. Therapeutic use of a silicone hydrogel contact lens in selected clinical cases. *Eye Contact Lens.* 2004 Jan;30(1):63-67.
5. Lim-Bon-Siong R, Valluri S, Gordon ME, Pepose JS. Efficacy and safety

- of the ProTek (Vifilcon A) therapeutic soft contact lens after photorefractive keratectomy. *Am J Ophthalmol.* 1998 Feb;125(2):169-176.
6. Lim L, Lim EWL. Therapeutic contact lenses in the treatment of corneal and ocular surface diseases - a review. *Asia-Pac J Ophthalmol.* 2020 Dec;9(6):524-532.
 7. Gris O, del Campo Z, Wolley-Dod C, et al. Amniotic membrane implantation as a therapeutic contact lens for the treatment of epithelial disorders. *Cornea.* 2002 Jan;21(1):22-27.
 8. Singh P, Tyagi M, Kumar Y, Gupta KK, Sharma PD. Ocular chemical injuries and their management. *Oman J Ophthalmol.* 2013 May;6(2):83-86.
 9. Soleimani M, Naderan M. Management strategies of ocular chemical burns: current perspectives. *Clin Ophthalmol.* 2020 Sep 15;14:2687-2699.
 10. Eslani M, Baradaran-Rafii A, Movahedan A, Djalilian AR. The ocular surface chemical burns. *Journal of Ophthalmology.* 2014;2014:196827.
 11. Ho D, Low R, Tong L, Gupta V, Veeraraghavan A, Agrawal R. COVID-19 and the ocular surface: a review of transmission and manifestations. *Ocul Immunol Inflamm.* 2020 Jul 3;28(5):726-734.
 12. Cheema M, Aghazadeh H, Nazarali S, et al. Keratoconjunctivitis as the initial medical presentation of the novel coronavirus disease 2019 (COVID-19). *Can J Ophthalmol.* 2020 Aug;55(4):e125-e129.
 13. Bitton K, Dubois M, Courtin R, Panthier C, Gatinel D. Descemet's membrane endothelial keratoplasty (DMEK) rejection following COVID-19 infection: A case report. *Am J Ophthalmol Case Rep.* 2021 Sep;23:101138.
 14. Jin SX, Juthani VV. Acute corneal endothelial graft rejection with coinciding COVID-19 Infection. *Cornea.* 2021 Jan;40(1):123-124.
 15. Moriyama AS, Campos MSQ. Presumed DMEK graft rejection associated with COVID-19 Infection. *Cornea.* 2022 Feb 1;41(2):e1.
 16. Wasser LM, Roditi E, Zadok D, Berkowitz L, Weill Y. Keratoplasty rejection after the BNT162b2 messenger RNA vaccine. *Cornea.* 2021 Aug 1;40(8):1070-1072.
 17. Shah AP, Dzhaber D, Kenyon KR, Riaz KM, Ouano DP, Koo EH. Acute corneal transplant rejection after COVID-19 vaccination. *Cornea.* 2022 Jan 1;41(1):121-124.
 18. Rajagopal R, Priyanka TM. Stromal rejection in penetrating keratoplasty following COVID-19 vector vaccine (Covishield) – A case report and review of literature. *Indian J Ophthalmol.* 2022 Jan;70(1):319-321.
 19. Yu S, Ritterband DC, Mehta I. Acute corneal transplant rejection after severe acute respiratory syndrome coronavirus 2 mRNA-1273 vaccination. *Cornea.* 2022 Feb 1;41(2):257-259.
 20. Anchouche S, Hall N, Bal S, et al. IRIS Registry Data Analytic Centers. Chemical and thermal ocular burns in the United States: An IRIS registry analysis. *Ocul Surf.* 2021 Jul;21:345-347.
 21. Ahmmed AA, Ting DSJ, Figueiredo FC. Epidemiology, economic and humanistic burdens of Ocular Surface Chemical Injury: A narrative review. *Ocul Surf.* 2021 Apr;20:199-211.
 22. Macdonald EC, Cauchi PA, Azuara-Blanco A, Foot B. Surveillance of severe chemical corneal injuries in the UK. *Br J Ophthalmol.* 2009 Sep;93(9):1177-1180.
 23. Chau JP, Lee DT, Lo SH. A systematic review of methods of eye irrigation for adults and children with ocular chemical burns. *Worldviews Evid Based Nurs.* 2012 Aug;9(3):129-138.
 24. Laursen JV, Hjørtedal JØ. Akut behandling af kemiske øjenskader [Evidence for emergency treatment of chemical eye burns]. *Ugeskr Laeger.* 2014;176(34):V04130213.
 25. Kim JC, Tseng SC. Transplantation of preserved human amniotic membrane for surface reconstruction in severely damaged rabbit corneas. *Cornea.* 1995 Sep;14(5):473-484.
 26. Fish R, Davidson RS. Management of ocular thermal and chemical injuries, including amniotic membrane therapy. *Curr Opin Ophthalmol.* 2010 Jul;21(4):317-321.
 27. Meller D, Pires RT, Mack RJ, et al. Amniotic membrane transplantation for acute chemical or thermal burns. *Ophthalmology.* 2000 May;107(5):980-9; discussion 990.
 28. Shanbhag SS, Basu S. Commentary: The role of amniotic membrane transplantation in the management of acute ocular chemical burns. *Indian J Ophthalmol.* 2021 Jan;69(1):64-65.
 29. Clare G, Suleman H, Bunce C, Dua H. Amniotic membrane transplantation for acute ocular burns. *Cochrane Database Syst Rev.* 2012 Sep 12;2012(9):CD009379.
 30. Barros A, Queiruga-Piñeiro J, Lozano-Sanroma J, et al. Small fiber neuropathy in the cornea of Covid-19 patients associated with the generation of ocular surface disease. *Ocul Surf.* 2022 Jan;23:40-48.
 31. Ralph RA. Tetracyclines and the treatment of corneal stromal ulceration: a review. *Cornea.* 2000 May;19(3):274-7.
 32. Sinisi F, Della Santina M, Loiudice P, Figus M, Casini G. The Role of Silicone Oil in the Surgical Management of Endophthalmitis: A Systematic Review. *J Clin Med.* 2022 Sep 16;11(18):5445.
 33. Masroor, Saqib. Collateral damage of COVID-19 pandemic: delayed medical care. *Journal of cardiac surgery,* 2020, 35:6: 1345-1347.
 34. Gertz, Autumn H., et al. Delayed medical care and underlying health in the United States during the COVID-19 pandemic: A cross-sectional study. *Preventive Medicine Reports,* 2022, 28: 101882.
 35. Erdem S, Karahan M, Ava S, Dursun ME, Hazar L, Keklikci U. Examination of the effects of COVID 19 on corneal endothelium. *Graefes Arch Clin Exp Ophthalmol.* 2021 Aug;259(8):2295-2300.