

LASEROVÁ TERAPIE TRHLIN SÍTNICE

Kristian P., Cholevík D.

Gemini oční klinika Ostrava

Autoři práce prohlašují, že vznik i téma odborného sdělení a jeho zveřejnění není ve střetu zájmů a není podpořeno žádnou farmaceutickou firmou. Práce nebyla zadána jinému časopisu ani jinde otištěna, s výjimkou kongresových abstrakt.

Do redakce doručeno dne: 3. 2. 2023

Přijato k publikaci dne: 9. 3. 2023



MUDr. Petr Kristian
Gemini oční klinika Ostrava
Zdeňka Chalabaly 3041/2
Bělský Les
700 30 Ostrava
E-mail: kristian.petr@gmail.com

SOUHRN

Cíl: Referovat klinické výsledky léčby pacientů s trhlinami či dírami sítnice včetně rhytmogenní amoce, kteří byli léčeni primárně laserovou retinopexí.

Materiál a metody: Retrospektivně byly vyhodnoceny efekt a výsledky terapie nemocných s jednou či více retinálními trhlinami, jež podstoupili terapii zeleným laserem IQ 532 IRIDEX v období od prosince 2019 do srpna 2022 na našem pracovišti se sledovací dobou minimálně 3 měsíce.

Výsledky: Dohromady bylo ve sledovaném období touto metodou léčeno 14 očí 14 pacientů. Všechny nalezené trhliny se podařilo primárně úspěšně sanovat. Celková úspěšnost profylaxe rhytmogenní amoce byla v našem souboru 93 %. U jednoho nemocného byla nutná následná pars plana vitrektomie pro progresi odchlípení sítnice z další biomikroskopicky nedosažitelné díry, jež byla součástí lattice degenerace v periferní části sítnice. Tato patologie byla verifikována až během nitrooční operace. Pooperačně byla sítnice přiložená s velmi dobrým anatomickým i funkčním efektem. Ostatní pacienti žádnou adjuvantní terapii nevyžadovali.

Zrakové funkce se zlepšily nebo zůstaly stabilní u všech nemocných souboru.

Sledovací doba se pohybovala v rozmezí 3–36 měsíců.

Závěr: Laserová retinopexie je šetrná, bezpečná a efektivní metoda terapie trhlín sítnice. Z našich klinických zkušeností je technika použitelná i v případě částečného prokrvácení sklivce či počínající rhytmogenní amoce.

Mezi našimi nemocnými jsme nezaznamenali žádné peroperační či pooperační komplikace léčby.

Klíčová slova: trhlina sítnice, laser, fotokoagulace, odchlípení sítnice, IRIDEX, hemovitreus

SUMMARY

LASER THERAPY OF RETINAL TEARS

Aim: To report the clinical results of treatment of patients with retinal tears or holes, including rhytmogenous retinal detachment, who were treated primarily with laser retinopexy.

Material and methods: The effect and results of the therapy of patients with one or more retinal tears who underwent therapy with the green laser IQ 532 IRIDEX between December 2019 and August 2022 at our center with a follow-up observation period of at least 3 months were retrospectively evaluated.

Results: A total of 14 eyes of 14 patients were treated by this method during the monitored period. All the tears found were primarily successfully repaired. The overall success rate of prophylaxis of rhytmogenous retinal detachment was 93% in our cohort. In one patient, subsequent pars plana vitrectomy was required due to the progression of retinal detachment from another biomicroscopically inaccessible hole, which was part of lattice degeneration in the peripheral part of the retina. This pathology was only verified during intraocular surgery. Postoperatively, the retina was attached with a very good anatomical and functional effect. The other patients did not require any adjuvant therapy.

Visual functions improved or remained stable in all patients in the cohort.

The follow-up observation period ranged from 3 to 36 months.

Conclusion: Laser retinopexy is a sparing, safe and effective method of retinal tear therapy. From our clinical experience, the technique is also applicable in the case of partial vitreous hemorrhage or incipient rhytmogenous detachment.

We did not record any complications of perioperative or postoperative treatment among our patients.

Key words: retinal tear, laser, photocoagulation, retinal detachment, IRIDEX, hemovitreus

Čes. a slov. Oftal., 79, 2023, No. 3, p. 126–133

ÚVOD

Trhlina (rhegma) i díra jsou dehiscence neuroepitelu sítnice v plné tloušťce umožňující průnik nitrooční tek-

tiny subretinálně a ohrožující zrakové funkce vznikem rhytmogenní amoce. Díra je okrouhlý, atrofický defekt s nízkým rizikem odchlípení sítnice. Trhlina naproti tomu vzniká v místě vitreoretinální trakce, zpravidla na

rozhraní odloučené zadní plochy sklivce a sklivce pevně fixovaného k sítnici a jeví vysoké riziko amoce sítnice [1]. Trhliny se objevují majoritně v průběhu akutního odchlípení zadní sklivcové membrány (PVD – separace kortikálního sklivce od membrana limitans interna posteriorně od sklivcové báze), nicméně může dojít k jejich rozvoji i s odstupem několika týdnů [2]. Častěji se objevují v místě maligních periferních degenerací [1]. Predilekční lokalizací je oblast mezi ora serrata a ekvátorem, nejčastěji horní temporální kvadrant (60 %) [2]. (Obrázek 1)

Prevalence vzniku trhliny u nemocných s akutním PVD, projevujícím se nejčastěji náhle vzniklými monokulárními záblesky (fotopsie) a plovoucími zákalů před postiženým okem, se v literatuře různí v rozmezí 5,4–23 % [3,4,5,6]. Nejdůležitějším udávaným symptomem pro vznik trhliny při akutním odloučení zadní plochy sklivce je subjektivní pokles zrakové ostrosti [3]. Incidence trhlín či děr v sítnici dle výsledků v pitevnických a klinických studiích je uváděna mezi 2–9 % [7].

Mezi rizikové faktory vzniku řadíme myopii, předchozí oční chirurgické zákroky (afakie, pseudophakie), pozitivní rodinnou či osobní anamnézu na odchlípení sítnice a úrazy oka. Rovněž muži bývají postiženi častěji než ženy [4,8,9]. Rozvoj trhliny a rhegmatogenního odchlípení sítnice byl popsán i po nejrůznějších oftalmologických refrakčních zákrocích jakými jsou laser in situ keratomileusis (LASIK) či implantace fakických nitroočních čoček u myopických pacientů [10,11,12].

Morfologicky trhliny dělíme na podkovovité (U-trhliny), inkompletní U-trhliny, trhliny s víčkem (operkulem), retinální dialýzu a obrovské trhliny (postihující více než 90 stupňů obvodu bulbu). Podle lokalizace rozlišujeme orální, postorální, ekvatoriální a postekvatoriální trhliny [2]. Někteří autoři rozdělují trhliny, na základě přítomnosti či nepřítomnosti současné rhegmatogenní amoce sítnice, na symptomatické a asymptomatické [13].

Trhliny téměř vždy vyžadují chirurgickou léčbu, jen vzácně se samovolně uzavřou [14].

Terapie zahrnuje koagulaci okrajů trhliny laserovou baráží či kryoretinopexí, event. episklerální plombáž zvláště při počínající elevaci sítnice. Dalšími možnostmi jsou pneumatická retinopexie či pars plana vitrektomie (PPV) [1,4,15].

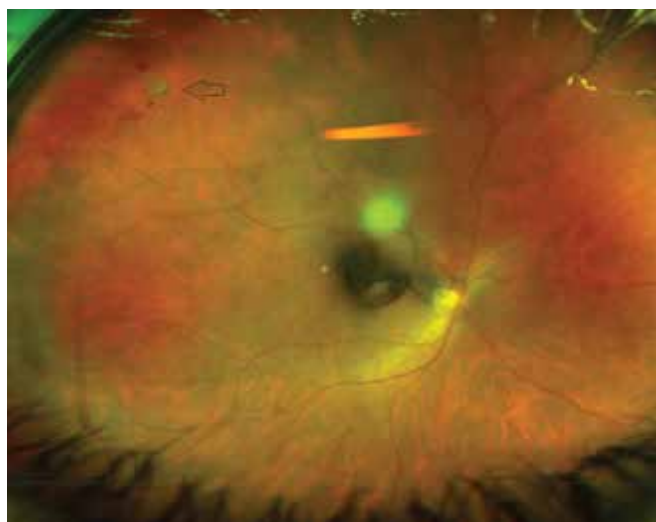
Laserové ošetření trhlín k profylaxi rhegmatogenního odchlípení sítnice popsal už v roce 1960 Colyear et al. [16]. Jedná se o ambulantní zákrok nejčastěji prováděný na štěrbinové lampě, nicméně je možný i s použitím indirektního oftalmoskopu či v podobě endolaseru v průběhu nitroočního výkonu. Fotokoagulace efektivně snižuje riziko progresu do amoce sítnice u trhlín pod 5 % oproti 50 % u neléčených pacientů [16].

Komplikace laserové retinopexie zahrnují rozvoj sekundární epiretinální membrány (ERM) respektive proliferativní vitreoretinopatii [17,18]. Mezi méně známé komplikace patří přechodná ztráta akomodace a poruchy zornice, jež jsou výsledkem poškození parasympatických

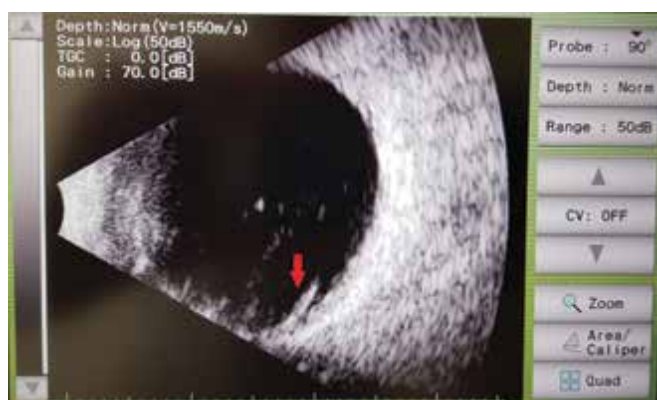nervových vláken inervujících ciliární těleso a sfinkter duhovky [19,20].

MATERIÁL A METODY

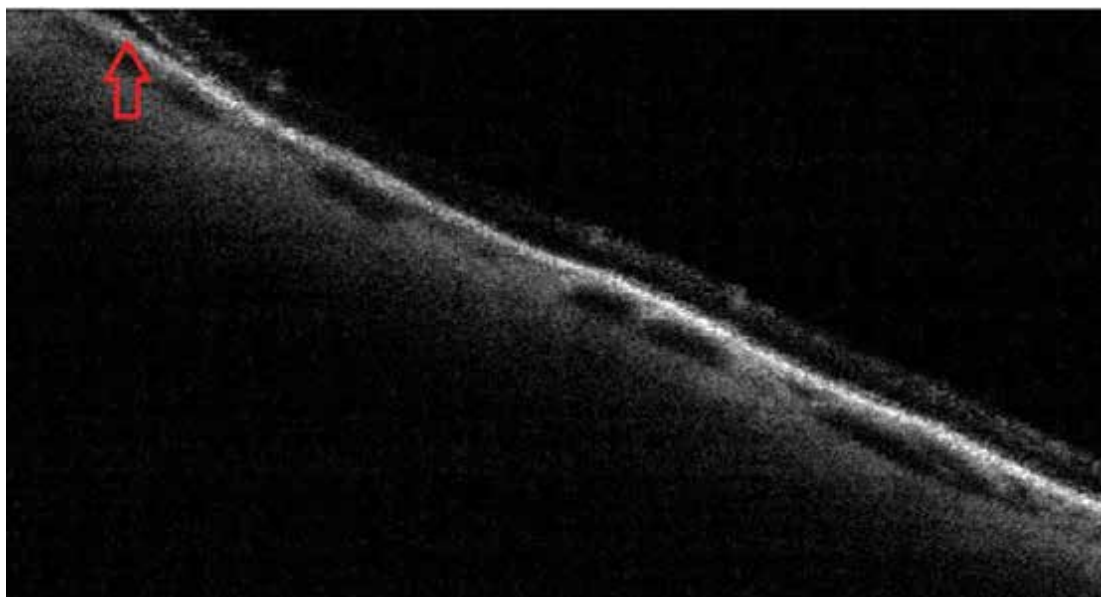
Retrospektivně byla provedena analýza výsledků terapie pacientů s trhlinami či dírami sítnice včetně rhegmatogenní amoce se sledovací dobou minimálně 3 měsíce, kteří byli léčeni primárně laserovou retinopexí na našem pracovišti. Autoři revidovali zdravotní dokumentaci všech nemocných s touto diagnózou vyšetřených na klinice ve sledovaném období od prosince 2019 do srpna 2022. Do souboru byli zařazeni všichni nemocní s akutním PVD, kteří byli indikováni a podstoupili terapii zeleným laserem IQ 532 (IRIDEX Corporation, Mountain View, CA, USA) pro jednu či více trhlín v periférii sítnice.



Obrázek 1. Šipkou znázorněna podkovovitá trhlina v horním temporálním kvadrantu u pacientky číslo 2. V okolí jsou patrné i drobné intraretinální hemoragie



Obrázek 2. Zobrazení B-scan postiženého oka pacienta 13. Ve sklivcovém prostoru pohyblivá hyperecha odpovídající sklivcovým zákalům. Červenou šipkou vyznačen lalok podkovovité trhliny

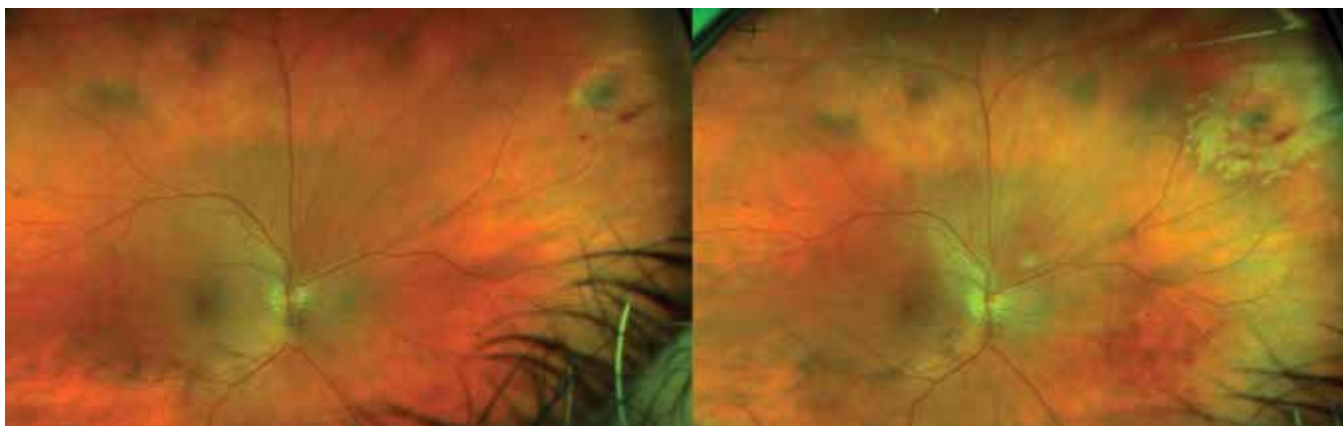


Obrázek 3. Vyšetření optickou koherenční tomografií, červená šipka zvyrazňující separaci neurosenzorické části sítnice s přítomností subretinální tekutiny u nemocného č. 10

Tabulka 1. Demografická a klinická charakteristika našeho souboru

Pacient	Pohlaví	Věk	Laterality	Symptomy	Rizikové faktory	Počet trhlin	Charakter trhliny	Postižený kvadrant	Částečný hemovitreus	Amoce sítnice
1	Muž	59	OS	fotopsie, zákalky, pokles vízu	střední myopie	2	podkovovité	HTQ	ano	ano
2	Žena	62	OD	fotopsie, pokles vízu	operace katarakty, YAG, LASIK	1	podkovovitá	HTQ	ano	ne
3	Muž	43	OD	fotopsie	střední myopie	1	podkovovitá	DTQ	ne	ne
4	Žena	53	OS	fotopsie, zákalky	operace katarakty	1	trhlina s operkulem	DTQ	ano	ne
5	Žena	53	OS	fotopsie	vysoká myopie	1	podkovovitá	HTQ	ne	ne
6	Žena	71	OS	pohyblivé zákalky před okem	operace katarakty	1	trhlina s operkulem	DTQ	ne	ne
7	Žena	53	OS	pohyblivé zákalky před okem	mírná myopie	1	trhlina s operkulem	HTQ	ano	ne
8	Muž	66	OS	pohyblivé zákalky před okem	operace katarakty	1	podkovovitá	HTQ	ne	ano
9	Žena	59	OD	pohyblivé zákalky před okem	mírná myopie	1	trhlina s operkulem	HTQ	ano	ne
10	Muž	57	OD	fotopsie, zákalky, pokles vízu	střední myopie, operace katarakty, YAG	2	podkovovité	HTQ, HNQ	ano	ano
11	Muž	60	OD	fotopsie, zákalky	střední myopie	1	trhlina s operkulem	HTQ	ano	ne
12	Muž	64	OD	pohyblivé zákalky před okem	mírná myopie	1	podkovovitá	HNQ	ano	ne
13	Muž	75	OS	pohyblivé zákalky před okem	vysoká myopie, refrakční operace, operace katarakty	1	podkovovitá	DTQ	ne	ne
14	Žena	46	OS	pohyblivé zákalky před okem	mírná myopie, úraz hlavy	2	podkovovitá + trhlina s operkulem	DTQ	ano	ne

OD – oko pravé, OS – oko levé, HTQ – horní temporální kvadrant, DTQ – dolní temporální kvadrant, HNQ – horní nasální kvadrant



Obrázek 4. Podkovovitá trhlina v horním nasálním kvadrantu s doprovodnými hemoragiemi u pacienta 12 vlevo. Vpravo stav po laseru u stejného oka

Vstupně byla u všech pacientů odebrána podrobná anamnéza a současně bylo provedeno komplexní oftalmologické vyšetření včetně zhodnocení stavu v arteficiální mydriáze tropicamidum gtt. (Unitropic 1%, Unimed Pharma). Byla vyhotovena barevná fotodokumentace nálezu na zadním segmentu oka přístrojem Daytona (Optos, Marlborough, USA). Současně bylo provedeno ultrazvukové zobrazení bulbu Brightness modulated (B-scan) US-4000 Echoscanner (NIDEK CO., LTD., Japonsko). (Obrázek 2) U příznivě lokalizovaných trhin v dosažitelné vzdálenosti bylo zhotoveno i měření pomocí Fourier-Domain optické koherenční tomografie (Optovue Inc., Fremont, CA, USA). (Obrázek 3)

Základy proběhly standardním způsobem na šterbinové lampě s použitím kontaktní čočky Mainster Wide field (Ocular Instruments, USA) v topické lokální anestezii oxybuprocaini hydrochloridum (Benoxi 0,4% gtt, Unimed Pharma). Všechny výkony byly provedeny stejným chirurgem. Počáteční energie laseru byla nastavena na 160 mW a postupně titrována do vytvoření viditelné stopy. Iničiálně byl u všech nemocných proveden pokus o 360 stupňové ohraničení defektu konfluentními laserovými stopami ve 2–4 řadách. V případě trhin umístěných příliš anteriorně byly aplikovány splývavé body obloukovitě kolem trhliny.

Celkově bylo ve sledovaném období léčeno 14 pacientů průměrného věku 59 (median 59) let. Muži i ženy byli zastoupeni ve stejném poměru. Pozorovali jsme mírnou převahu postižení levého oka (8:6).

Nejčastěji přítomným rizikovým faktorem v našem souboru byla myopie u desíti nemocných, následovaná předchozí operací katarakty (šest pacientů). Dále u dvou očí byla v minulosti provedena YAG kapsulotomie a dva pacienti podstoupili laserovou refrakční operaci na rohovce.

U většiny nemocných (11 případů) byla nalezena pouze 1 trhlina, u zbylých třech pacientů byly verifikovány trhliny dvě. Morfologicky se jednalo o 11 pod-

kovovitých, respektive šest trhin s víčkem. Nejčastější lokalizací byl horní temporální kvadrant (8 očí), následovaný dolním temporálním kvadrantem (5 očí). Devět pacientů mělo současně doprovodné krvácení do sklivce (hemovitreus), u tří očí se již v době vyšetření vyskytovala subretinální tekutina s počínající amocí periferní sítnice.

Souhrnou demografickou a klinickou charakteristiku našeho souboru zobrazuje Tabulka 1.

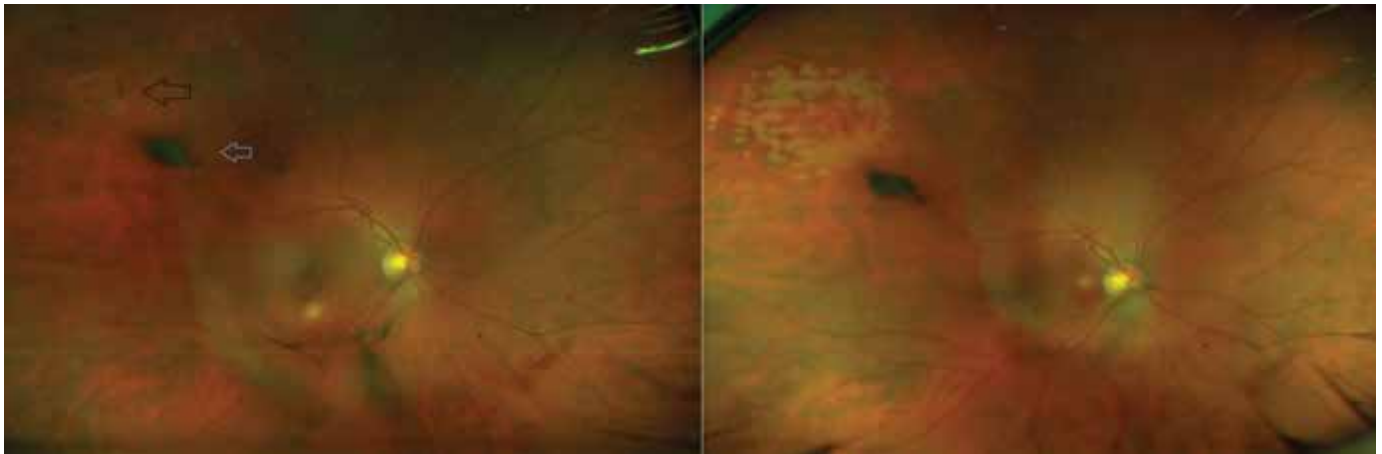
Všechny zákroky byly provedeny stejným chirurgem. Použitá energie se pohybovala v rozmezí 160–260 mW. Šířka stopy byla standardně 200 μ m, čas 0,2 sekundy ve všech případech. Průměrný počet aplikovaných stop byl 285 (median 274) bodů.

Pooperačně byl hodnocen vliv na zrakovou ostrost, úspěšnost terapie (progrese rhexmatogenního odchlípení sítnice, eventuelní přítomnost nových trhin) a objektivní vzhled na barevné fotografii fundu. Sledovací doba po výkonu se pohybovala v rozmezí od 3 měsíců do tří let.

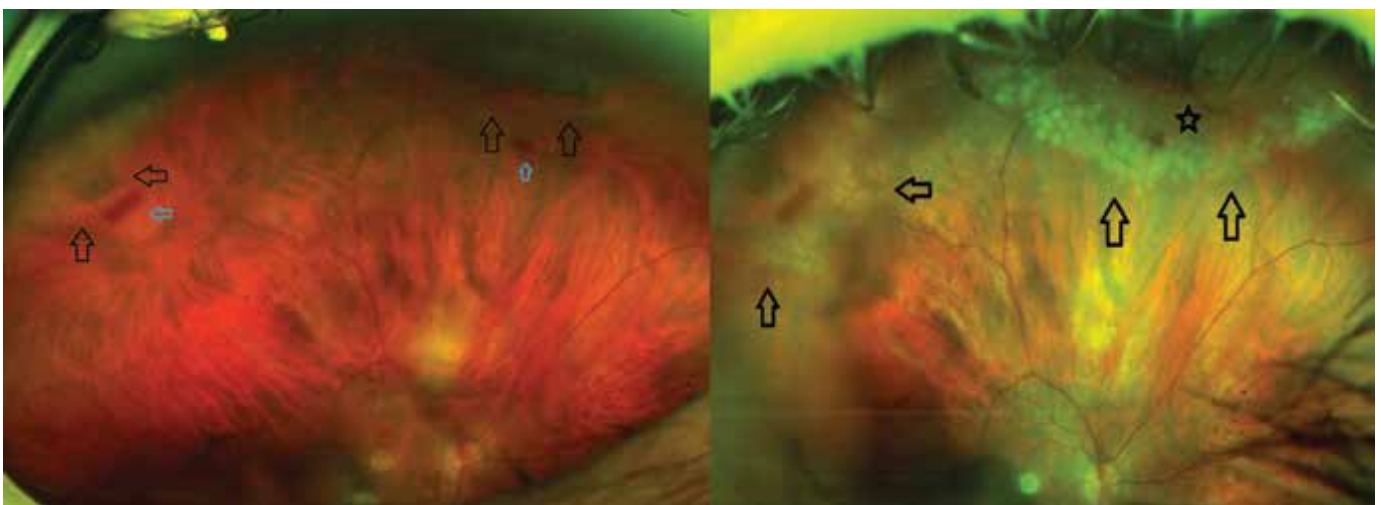
VÝSLEDKY

Všechny nalezené trhliny se podařilo úspěšně sanovat a žádný z výkonů nebyl peroperačně komplikován. (Obrázek 4, 5, 6)

Celková úspěšnost profylaxe rhexmatogenní amocie po primoošetření laserem byla v našem souboru 93 %. Nutnost opakování laserové terapie či doplnění o kryoretinopexi jsme u našich pacientů nezaznamenali. U jednoho nemocného byla následně provedena nitrooční operace PPV pro progresi odchlípení sítnice z další biomikroskopicky nedosažitelné díry, jež byla součástí lattice degenerace v periferní části sítnice. Tato patologie byla verifikována až během výkonu PPV s plynovou tamponádou hexafluorosulfidem (SF₆). Pooperačně byla sítnice přiložená s velmi dobrým anatomickým i funkčním efektem. Ostatní pacienti žádnou adjuvantní terapii nevyžadovali.



Obrázek 5. Trhlina (zvýrazněna černou šipkou) s operkulem (modrá šipka) u nemocné č. 9 před zákrokem vlevo. Vpravo stejný defekt sanován



Obrázek 6. Fotografie fundu pacienta č. 10 se dvěma trhlinami. Na levé části obrázku předoperační stav, okraje trhlin znázorněny černými šipkami. Modré šipky zvýrazňující přítomné hemoragie. Větší podkovovitá trhлина v meridiánu čísla 1 s již přítomnou subretinální tekutinou a počínající rhyematogenní amocí (zdůrazněno hvězdičkou v pravé části obrázku u stavu po laserovém ošetření)

Zrakové funkce zůstaly v průběhu sledovací doby stabilní nebo se zlepšily u všech nemocných souboru, viz Tabulka 2.

DISKUZE

Trhлина sítnice je nejčastějším vitreoretinálním urgentním stavem v oftalmologii [21]. Bývá častou komplikací odchlípení zadní sklivcové membrány, jež řadíme mezi degenerativní stavy související s věkem. Zatímco většina pacientů zůstává asymptomatická, někteří vykazují typické příznaky pohyblivých zákalů před okem způsobených opacitami zkapalněného sklivce. Rozvoj trhlin pozorujeme u 6–18 % pacientů se symptomatickou PVD, které se projevují příznaky retinální trakce jako fotopsie nebo záblesky [7,22,23]. Při náhlém nárůstu počtu plovoucích zákalů se záblesky nebo i bez nich je doporučeno promptní vyšetření oftalmologem [23].

Za hlavní rizikové faktory vzniku trhliny a rhyematogenní amoce byly označeny krátkozrakost a předchozí operace katarakty [24,25]. Minimálně jeden z těchto rizikových faktorů jsme, v souladu s těmito publikacemi, potvrdili u všech našich pacientů.

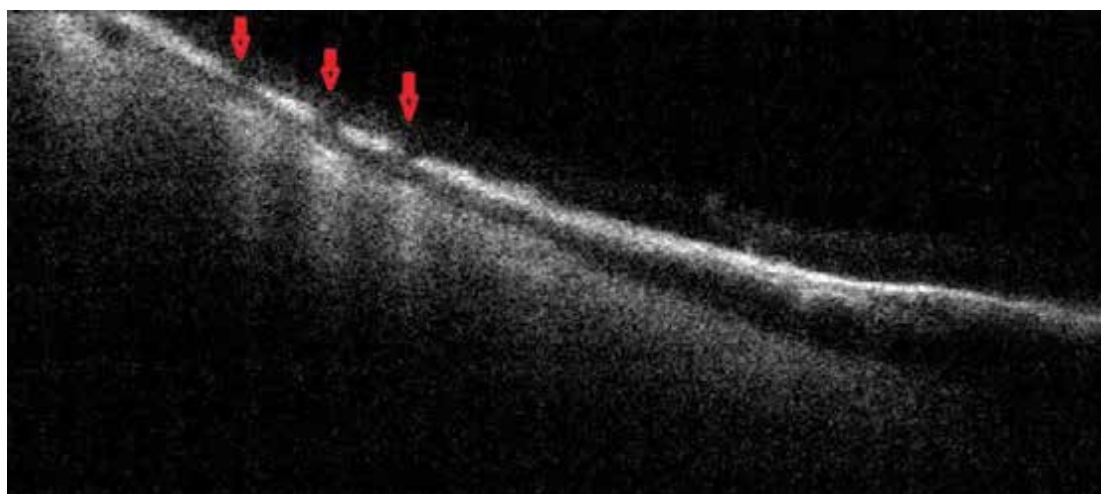
Diagnosticky je nejpřínosnější důkladné biomikroskopické vyšetření v arteficiální mydriáze doplněná o přístrojová zobrazení. Na našem pracovišti rutinně provádíme barevnou širokoúhlovou fotodokumentaci zadního segmentu oka a vyšetření ultrazvukem. K verifikaci subretinální tekutiny a efektu terapie s výhodou hodnotíme i zobrazení optickou koherenční tomografií (OCT). (Obrázek 7)

Historicky byly používány v profylaxi rhyematogenní amoce sítnice různé typy terapie. Nejprve to byly kauterizace a diatermie, následně v 50. letech 20. století byla hojně aplikována fotokoagulace xenonovým obloukem. Další nejužívanější technikou byla kryopexie sítnice. Poz-

ději v 60. letech byl popsán efekt fotokoagulace trhlin argonovým laserem [26]. Laserová retinopexie se následně stala primární léčbou retinálních trhlin [27].

Další popisovanou možností léčby je pars plana vitrektomie (PPV) s použitím endolaseru i bez nutnosti plynové tamponády na konci operace [28,29]. Existují práce popisující výsledky časně vitrektomie u sklivcových krvácení pravděpodobně spojených s trhlinami sítnice. Autoři v souboru 40 léčených očí identifikovali 46,3 % trhlin až v průběhu operace. Předoperačně byly tyto defekty neodhalitelné, což skýtá určité nebezpečí konzervativního přístupu k hemovitreu [30]. Mezi našimi nemocnými jsme rovněž objevili jednu skrytou díru v periférii sítnice až během následného nitroočního výkonu.

Úspěšnost laserové terapie se v literatuře různí. Jako důležitý parametr se v některých publikacích jeví zkušenost operátora. Akutně vzniklé trhliny vyžadují často promptní ošetření na pohotovosti. Ghosh a kol. publikovali retrospektivní analýzu výsledků urgentní fotokoagulace argonovým laserem mladými lékaři. Výstupem této práce byla nutnost následné terapie u 24 % pacientů [31]. Petrou a kol. také zhodnotili efektivitu zákroku začínajícími lékaři u 100 očí. Závěrem bylo, že následnou vitreoretinální péči vyžadovalo 58 % pacientů [32]. Velkou retrospektivní studii (307 očí) srovnávající výsledky léčby rezidenty a specialisty referovali Lankry a kol. Progresi do rhyematogenní amoce pozorovali v 6,9 % případů ošetřených rezidenty, respektive v 5,5 % specialisty. Autoři



Obrázek 7. Kontrolní OCT zobrazení periferní sítnice po laserovém ošetření pacienta 10. Červené šipky dokumentují window defekty v místech fotokoagulace

Tabulka 2. Srovnání předoperačních a pooperačních zrakových funkcí a informace u počtu aplikovaných laserových bodů

Pacient	Pohlaví	Věk	Počet laserových stop	Předoperační korigovaná zraková ostrost (logMAR)	Pooperační korigovaná zraková ostrost (logMAR)	Sledovací doba (měsíce)
1	Muž	59	341	0,3	0,05	36
2	Žena	62	153	0,3	0	33
3	Muž	43	229	0	0	24
4	Žena	53	243	0	0	6
5	Žena	53	353	0	0	12
6	Žena	71	153	0	0	9
7	Žena	53	393	0,05	0,05	4
8	Muž	66	164	0,05	0,05	5
9	Žena	59	283	0	0	3
10	Muž	57	562	0,1	0	5
11	Muž	60	300	0	0	4
12	Muž	64	265	0	0	4
13	Muž	75	228	0,4	0,4	5
14	Žena	46	318	0	0	4

tak neshledali statisticky signifikantní rozdíl mezi oběma skupinami [33].

Garoon a kol. referovali výsledky léčby laserové retinopexie trhlín 401 očí, ze kterých byla nutnost opakované terapie u 18,7 % případů a vitreoretinální operaci pro rhyematogenní odchlípení sítnice vyžadovalo 5,7 % [34]. Podobně velký soubor publikovali Kovacevič a kol. Autoři shledali úspěch primoterapie u 94 % z celkových 430 očí, u zbylých 6 % nemocných došlo k rozvoji rhyematogenní amoce sítnice [18]. Obdobných výsledků (7 %) jsme dosáhli i u našich pacientů. Existují i sdělení s relativně nižší úspěšností po primární terapii laserem. Khan a kol. pozorovali kompletní úspěch pouze u 53,5 % ze 45 nemocných, u zbylých byla nutnost opakované laser baráže či kryoterapie. Progresi do rhyematogenní amoce a její operační řešení autoři konstatovali u 7 % léčených, častěji u defektů s přemostujícími cévami a sklivcovými hemoragiemi [27]. Lankry a kol. také definovali přítomnost sklivcových krvácení a subretinální tekutiny jako statisticky signifikantní rizikový faktor progresu odchlípení sítnice [33]. U našeho jediného pacienta, který podstoupil PPV pro progresi nálezu, byl v souladu s těmito publikacemi rovněž potvrzen předoperační částečný hemovitreus a lokalizovaná amoce sítnice.

Citované práce i naše dlouhodobé výsledky jsou obdobné v četnosti selhání primární laserové terapie a progresu do rhyematogenní amoce s nutností vitreoretinální operace. Co se týká komplikací léčby, tak jsou v literatuře popisovány proliferativní vitreoretinopatie, přechodná ztráta akomodace či poruchy zornice. Tyto ani jiné komplikace jsme mezi našimi nemocnými nezaznamenali.

ZÁVĚR

Laserová retinopexie je šetrná, bezpečná a efektivní metoda terapie trhlín sítnice. Všechny nalezené trhliny se podařilo primární léčbou úspěšně sanovat. Z našich klinických zkušeností je technika použitelná i v případě částečného prokrvácení sklivce či počínající rhyematogenní amoce.

Pouze v jediném případě došlo k progresu odchlípení sítnice s nutností operace PPV, a to z další biomikroskopicky původně nezjistitelné díry v periferní sítnici. Po nitroočním zákroku byla sítnice přiložená bez nutnosti další intervence.

Zrakové funkce se u všech pacientů zlepšily nebo zůstaly stabilní.

Výpovědní hodnota našich výsledků je však omezená pro menší velikost souboru.

LITERATURA

- Kuchynka P. Oční lékařství. Praha: Grada; 2007. 768.
- Kanski JJ, Bowling B. Clinical Ophthalmology: a systematic approach. 7th ed. Edinburgh: Elsevier Saunders; 2003. 909.
- Hollands H, Johnson D, Brox AC, Almeida D, Simel DL, Sharma S. Acute-onset floaters and flashes: is this patient at risk for retinal detachment? JAMA. 2009 Nov 25;302(20):2243-2249.
- Blindbaek S, Grauslund J. Prophylactic treatment of retinal breaks - a systematic review. Acta Ophthalmol. 2015 Feb;93(1):3-8.
- Seider MI, Conell C, Melles RB. Complications of Acute Posterior Vitreous Detachment. Ophthalmology. 2022 Jan;129(1):67-72.
- Verhoekx JSN, van Overdam KA, Gishti O, van Leeuwen R, Crama N. Plotse toename van mouches volantes is een alarmsymptoom, ook zonder lichtflitsen [Acute onset of floaters, even without flashes, is an urgent ophthalmic warning sign]. Ned Tijdschr Geneesk. 2021 Oct 21;165:D5850. Dutch.
- Blindbaek S, Grauslund J. Prophylactic treatment of retinal breaks - a systematic review. Acta Ophthalmol. 2015 Feb;93(1):3-8.
- McCullagh D, Higham A, Best R. The BElfast Retinal Tear and detachment Score (BERT Score). Eye (Lond). 2021 May;35(5):1427-1430.
- Gergelyová K. Obrovské trhliny sítnice [Giant retinal tears]. Cesk Slov Oftalmol. 1999 Nov;55(6):384-394. Czech.
- Arevalo JF, Ramirez E, Suarez E, et al. Rhyematogenous retinal detachment in myopic eyes after laser in situ keratomileusis. Frequency, characteristics, and mechanism. J Cataract Refract Surg. 2001 May;27(5):674-680.
- Reviglio VE, Kuo IC, Gramajo L, Olmedo MA, Falco M, Juarez CP. Acute rhyematogenous retinal detachment immediately following laser in situ keratomileusis. J Cataract Refract Surg. 2007 Mar;33(3):536-539.
- Martínez-Castillo V, Boixadera A, Verdugo A, Elíes D, Coret A, García-Arumí J. Rhyematogenous retinal detachment in phakic eyes after posterior chamber phakic intraocular lens implantation for severe myopia. Ophthalmology. 2005 Apr;112(4):580-585.
- Rozsival P, et al. Oční lékařství. Praha: Galén; 2006. 373.
- Heissigerová J a kol. Oftalmologie. 1. vyd. Praha: Maxdorf; 2021. 392.
- Hejsek L, Dusová J, Stepanov A, Rozsival P. Operace rhyematogenního odchlípení sítnice zevním postupem [Scleral buckling for rhyematogenous retinal detachment]. Cesk Slov Oftalmol. 2014 Feb;70(1):36-39. Czech.
- Somoskeoy T, Shah P. Safety and efficacy of the use of navigated retinal laser as a method of laser retinopexy in the treatment of symptomatic retinal tears. Eye (Lond). 2021 Apr;35(4):1256-1260.
- Israilevich R, Salabati M, Mahmoudzadeh R, et al. Secondary epiretinal membrane after laser retinopexy for retinal tear or localized retinal detachment: Surgical Outcomes and Optical Coherence Tomography Structural Analysis. Retina. 2022 Jan 1;42(1):38-45.
- Kovacevič D, Loncarek K. Dugorocni rezultati argonske laserske fotokoagulacije mreznice zbog ruptura [Long-term results of argon laser retinal photocoagulation for retinal ruptures]. Acta Med Croatica. 2006;60(2):149-52. Croatian.
- Polizzi S, Fujikado T. Transient Deficit of Accommodation After Laser Barrage for Retinal Tear. Optom Vis Sci. 2016 Feb;93(2):218-219.
- Lifshitz T, Yassur Y. Accommodative weakness and mydriasis following laser treatment at the peripheral retina. Ophthalmologica. 1988;197(2):65-68.
- Moussa G, Samia-Aly E, Ch'ng S, et al. Vitreoretinal specialists compared with residents on outcomes of primary laser retinopexy in preventing retinal detachment in 958 eyes. BMJ Open Ophthalmol. 2022 Feb 4;7(1):e000859.
- Uhr JH, Obeid A, Wibbelsman TD, et al. Delayed Retinal Breaks and Detachments after Acute Posterior Vitreous Detachment. Ophthalmology. 2020 Apr;127(4):516-522.
- Gishti O, van den Nieuwenhof R, Verhoekx J, van Overdam K. Symptoms related to posterior vitreous detachment and the risk of developing retinal tears: a systematic review. Acta Ophthalmol. 2019 Jun;97(4):347-352.
- Feltgen N, Walter P. Rhyematogenous retinal detachment-an ophthalmologic emergency. Dtsch Arztebl Int. 2014 Jan 6;111(1-2):12-21; quiz 22. doi: 10.3238/arztebl.2014.0012
- Schick T, Heimann H, Schaub F. Netzhautablösung – Teil 1 [Retinal Detachment Part 1 - Epidemiology, Risk Factors, Clinical Characteristics, Diagnostic Approach]. Klin Monbl Augenheilkd. 2020 Dec;237(12):1479-1491. German.
- Pollak A, Oliver M. Argon laser photocoagulation of symptomatic flap tears and retinal breaks of fellow eyes. Br J Ophthalmol. 1981 Jul;65(7):469-472.
- Khan AA, Gupta A, Bennett H. Risk stratifying retinal breaks. Can J Ophthalmol. 2013 Dec;48(6):546-548.

28. Lee KH, Chung YR, Yeo S, Lee K. Is gas/air tamponade essential for eyes with small peripheral retinal breaks without detachment during vitrectomy? *BMC Ophthalmol.* 2022 Apr 22;22(1):186.
29. Martínez-Castillo V, Zapata MA, Boixadera A, Fonollosa A, García-Arumí J. Pars plana vitrectomy, laser retinopexy, and aqueous tamponade for pseudophakic rhegmatogenous retinal detachment. *Ophthalmology.* 2007 Feb;114(2):297-302.
30. Tan HS, Mura M, Bijl HM. Early vitrectomy for vitreous hemorrhage associated with retinal tears. *Am J Ophthalmol.* 2010 Oct;150(4):529-533.
31. Ghosh YK, Banerjee S, Tyagi AK. Effectiveness of emergency argon laser retinopexy performed by trainee doctors. *Eye (Lond).* 2005 Jan;19(1):52-54.
32. Petrou P, Lett KS. Effectiveness of emergency argon laser retinopexy performed by trainee physicians: 10 years later. *Ophthalmic Surg Lasers Imaging Retina.* 2014 May-Jun;45(3):194-196.
33. Lankry P, Loewenstein A, Moisseiev E. Outcomes following Laser Retinopexy for Retinal Tears: A Comparative Study between Trainees and Specialists. *Ophthalmologica.* 2020;243(5):355-359.
34. Garoon RB, Smiddy WE, Flynn HW Jr. Treated retinal breaks: clinical course and outcomes. *Graefes Arch Clin Exp Ophthalmol.* 2018 Jun;256(6):1053-1057.

ZPRÁVY

ZPRÁVA VÝBORU ČOS

Vážené dámy a pánové, milé kolegyně a kolegové,

zdravím vás z jarní Olomouce. Ráda bych vám v pár řádcích sdělila informace o chodu České oftalmologické společnosti.

V březnu 2023 bylo zasedání výboru ČOS. Prvním bodem zasedání byla zpráva o mezinárodním kongresu SOE 2023, který díky prof. MUDr. Pavlovi Rozsivalovi, CSc., FEBO naše společnost spoluorganizuje. V Praze se ve dnech 15. 6.–17. 6. 2023 sejdou špičkoví odborníci světové oftalmologie a my tomu můžeme být přítomni.

Prof. MUDr. Pavel Rozsival, CSc., FEBO končí po mnoha úspěšných letech ve funkci zástupce České oftalmologické společnosti v SOE. Na tomto místě jej nahradí prof. MUDr. Jarmila Heissigerová, Ph.D., MBA.

Dalším bodem jednání výboru ČOS byla nominace na udělení ceny Jana Evangelisty Purkyně 2023. Za naši společnost jsme na toto ocenění ČLS JEP navrhli prof. MUDr. Ivana Karla, DrSc. Předsednictvo ČLS JEP v dubnu

rozhodlo v elektronické volbě, že toto nejvyšší ocenění obdrží v letošním roce prof. MUDr. Jan Švihovec, DrSc. Gratulujeme a nevzdáváme se. Nominaci budeme příští rok opakovat.

Navrhujeme také kandidáty do publikační soutěže vyhlášené předsednictvem ČLS JEP o nejlepší vědeckou práci vydanou v roce 2022. Naši nominaci mají kniha Dětská oftalmologie a kniha Oční projevy systémových onemocnění.

Doporučené postupy léčby a diagnostiky DR, DME, které spolu se screeningem DR a DME vznikly ve spolupráci ČVRS a ČOS, budou publikovány v následujících vydáních Časopisu české a slovenské oftalmologie.

Zápis ze zasedání výboru ČOS najdete na členských stránkách www.oftalmologie.com.

Těším se na setkání s vámi na odborných akcích.

Klára Marešová

Elektronická verze časopisu ČESKÁ A SLOVENSKÁ OFTALMOLOGIE

<http://www.cs-ophthalmology.cz/en> - anglická verze

<http://www.cs-ophthalmology.cz/cs> - česká verze